

**SVEUČILIŠTE U SPLITU
MEDICINSKI FAKULTET**

mr. sc. IVANA RESTOVIĆ

IMUNOHISTOKEMIJSKE I ULTRASTRUKTURNE ZNAČAJKE

SVITKA MORSKE MAČKE *Scyliorhinus canicula* L.

DOKTORSKA DISERTACIJA

Split, 17. rujan 2015.

Zavod za anatomiju, histologiju i embriologiju

Medicinski fakultet, Sveučilište u Splitu

Voditelj rada: izv. prof. dr. sc. Ivana Bočina

Iskreno i od srca zahvaljujem svojoj mentorici i prijateljici, prof. dr. sc. Ivani Bočini, koja je uz potpunu i bezrezervnu pomoć, svojim znanjem i stručnošću strpljivo i ustrajno tkala, ne samo ovaj rad nego i mene kao osobu i znanstvenicu. Hvala ti na ukazanom povjerenju i podršci, a posebno na divnom prijateljstvu.

Veliko hvala svim djelatnicima Zavoda za anatomiju, histologiju i embriologiju Medicinskog fakulteta u Splitu, na stalnoj pomoći i savjetima kojima su olakšali izradu ovog rada. Posebnu i duboku zahvalnost izražavam prof. dr. sc. Mirni Saragi-Babić, koja je svojom humanošću i nesebičnošću omogućila stvaranje ove doktorske disertacije.

Posebno se zahvaljujem laboranticama Zavoda za anatomiju, histologiju i embriologiju, gđi Asji Miletić i gđi Marici Maretić na pomoći tijekom izrade eksperimentalnog dijela istraživanja.

Veliko i iskreno hvala osobi koja je otvorila vrata koja su me dovela na ovo mjesto. Hvala mojoj dragoj profesorici doc. dr.sc. Vesni Kostović-Vranješ.

Mojoj dragoj obitelji i prijateljima zahvaljujem od srca na ljubavi, bezuvjetnoj podršci i vjeri u mene, a posebno što ste bili uz mene na svim mojim životnim putevima. Hvala mojoj dragoj teti Neli, što je uvijek tu za mene, na njenoj nesebičnoj brizi i pažnji.

Neizmjernu i neizrecivu zahvalnost dugujem svojim roditeljima koji stoje iza mene i uz mene uvijek i stalno, neiscrpnom i nepotrošnom ljubavlju. Volim vas.

*Mojim roditeljima i mojoj djeci,
mojim životnim stupovima*

SADRŽAJ

1. UVOD.....	1
1.1. Morfološke osobine svitka	1
1.1. Molekularno-biološke osobine riba hrskavičnjača	4
1.2. Elementi citoskeleta i izvanstanične tvari u svitku i susjednim tvorbama	6
1.3. Uloga svitka u funkciji intervertebralnog diska.....	8
1.4. Mineralizacija kostura hrskavičnjača	9
1.5. Sistematika vrste <i>Scyliorhinus canicula</i> L.....	11
1.6. Geografska rasprostranjenost i način života morske mačke bljedice	12
1.7. Morfološke osobine morske mačke bljedice	12
1.7.1. Građa kože morske mačke	13
1.7.2. Građa mišića morske mačke.....	14
1.7.3. Građa peraja morske mačke	14
1.7.4. Građa skeletnog sustava morske mačke	15
1.7.5. Građa probavnog sustava morske mačke.....	16
1.7.6. Građa dišnog i krvožilnog sustava morske mačke.....	17
1.7.7. Građa živčanog sustava morske mačke	17
1.7.8. Građa mokraćnog i spolnog sustava morske mačke	18
1.8. Morfološke osobine kralješka i svitka morske mačke bljedice	20
1.9. Molekularno-biološke osobine svitka u morske mačke bljedice	21
1.10. Imunohistokemijske osobine hrskavičnog kostura u morske mačke bljedice	22
1.11. Značaj morske mačke bljedice u bioinženjstvu i farmakologiji	22
2. CILJ I HIPOTEZE ISTRAŽIVANJA	27
2.1. Ciljevi istraživanja	27
2.2. Hipoteze istraživanja.....	28
3. METODE I MATERIJAL ISTRAŽIVANJA	29
3.1. Pokusne životinje	29
3.2. Metode istraživanja	29
3.2.1. Svjetlosna mikroskopija parafinskih prereza	29
3.2.1.1. Izrada parafinskih prereza	29
3.2.1.2. Histokemijske metode bojenja tkiva.....	30
3.2.1.2.1. Hematoksilin – eozin metoda	30
3.2.1.2.2. Alcian-blue metoda	30
3.2.1.2.3. Mallory metoda	30
3.2.1.2.4. Orcein metoda	31
3.2.1.2.5. Verhoeff metoda.....	31

3.2.2.	Svjetlosna mikroskopija polutankih prereza.....	32
3.2.3.	Elektronska mikroskopija.....	32
3.2.4.	Imunohistokemijske metode.....	33
3.2.4.1.	Primjena imunohistokemijskih metoda na parafinske prereze	33
3.2.4.2.	Primjena imunofluorescijenciskih metoda na parafinske prereze	34
3.3.3.	Protutijela.....	34
3.3.3.1.	Anti-Human Alpha-Smooth Muscle Actin	34
3.3.3.2.	Anti-Fish Collagen Type I.....	34
3.3.3.3.	Anti-collagen Type II.....	34
3.3.3.4.	Anti-Human/Mouse Active Caspase-3	35
3.3.3.5.	Anti-Vimentin	35
3.3.3.6.	Anti-Human Cytokeratin 8.....	35
3.3.3.7.	Anti-Human Bone Morphogenetic Factor 2/4	35
3.3.3.8.	Anti-Human Bone Morphogenetic Factor 7	35
3.3.3.9.	Anti-Hyaluronic acid.....	35
3.3.3.10.	Anti-Aggrecan antibody	35
4.	REZULTATI	38
4.1.	Svjetlosnomikroskopska analiza svitka i susjednih tvorbi na parafinskim prerezima.....	38
4.1.1.	Građa kralješka morske mačke.....	38
4.1.1.1.	Bojenje hematoksilin-eozinom	38
4.1.2.	Građa svitka morske mačke.....	40
4.1.2.1.	Analiza primjenom bojenja po Mallory-u	41
4.1.2.1.	Analiza primjenom bojenja Acian blue Kernechtrot.....	42
4.1.2.2.	Analiza primjenom bojenja po Verhoeff-u	44
4.1.2.3.	Analiza primjenom bojenja orceinom.....	45
4.2.	Imunohistokemijska analiza svitka i susjednih tvorbi u kralježnici morske mačke	46
4.2.1.	Analiza elemenata staničnog skeleta u stanicama svitka	46
4.2.1.1.	Anti-human α -smooth actin	46
4.2.1.2.	Anti-vimentin and anti-human citokeratin 8.....	47
4.2.2.	Analiza komponenti izvanstaničnog matriksa	49
4.2.2.1.	Anti-fish collagen type I.....	49
4.2.2.2.	Anti kolagen tip II	50
4.2.2.3.	Anti-BMP4 and anti-BMP7	51
4.2.2.4.	Anti-hijaluronska kiselina	54

4.2.2.5.	Anti-agrekan.....	55
4.2.3.	Analiza biljega apoptoze	56
4.2.3.1.	Anti-caspase 3	56
4.3.	Elektronskomikroskopska analiza građe svitka i susjednih tvorbi.....	57
4.3.1.	Svjetlosnomikroskopska analiza građe svitka i susjednih tvorbi na polutankim prerezima..	57
4.3.1.1.	Građa kralješka u morske mačke	57
4.3.2.	Elektronskomikroskopska analiza građe svitka i susjednih tvorbi na ultratankim prerezima.....	63
4.3.2.1.	Ultrastruktura stanica svitka	63
4.3.2.2.	Ultrastrukturna građa ovojnice svitka	72
4.3.2.3.	Ultrastrukturna građa kralješka u morske mačke <i>Scyliorhinus canicula</i> L.....	76
5.	RASPRAVA	82
6.	ZAKLJUČCI.....	94
6.1.	Građa svitka u morske mačke	94
6.1.	Građa ovojnice svitka.....	94
6.2.	Građa intervertebralnog diska	95
6.3.	Prisutnost elemenata citoskeleta, elemenata ekstracelularnog matriksa te markera apoptoze u svitku i susjednim tvorbama.....	95
7.	SAŽETAK	97
8.	SUMMARY	99
9.	LITERATURA	100
10.	ŽIVOTOPIS.....	109

1. UVOD

Morska mačka *Scyliorhinus canicula* L. (1) pripadnik je nadrazreda riba (*Pisces*) i razreda hrskavičnjača (*Chondrychtes*) (2, 3). Glavno obilježje razreda hrskavičnjača je njihov hrskavičan kostur koji je evolucijski i razvojni prethodnik koštanog kostura. Svi kralježnjaci (*Vertebrata*) uključujući i čovjeka, pripadaju koljenu svitkovaca (*Chordata*) čije je glavno obilježje svitak (*chorda dorsalis*). Svitak je organ koji se tijekom embrionalnog razvoja pojavljuje u svih kralježnjaka kao osnova buduće kralježnice. Kod čovjeka svitak nestaje tijekom embrionalnog razvoja kada ga zamjenjuje najprije hrskavičan, a potom koštani kostur (4). U nižih kralježnjaka svitak se zadržava i u stadiju ličinke dok se u svitkoglavaca (*Cephalochordata*) zadržava cijeli život (5-7). Morska mačka *Scyliorhinus canicula* L. se evolucijski nalazi između svitkoglavaca i riba koštunjača pa je kao objekt istraživanja zanimljiva i s evolucijskog stajališta (1).

1.1. Morfološke osobine svitka

Svitak (*chorda dorsalis*) je struktura koja određuje sve pripadnike koljena *Chordata* i ima važnu ulogu u razvoju kralježnjaka (8, 9). Pojavljuje se tijekom embrionalnog razvoja, glavni je skeletni element embrija i služi kao izvor signala za nastajanje okolnog tkiva (10-12). U viših kralježnjaka to je prijelazna struktura s dobro određenom dorzalno-ventralnom i lijevo-desnom stranom. U nekih kralježnjaka, poput paklare (*Petromyzontidae*) i primitivnih riba, svitak se zadržava cijeli život, dok u viših kralježnjaka svitak okošta u područjima od kojih će nastati kralježnica te ostaje očuvan u središnjem dijelu tzv. *nucleusu pulposusu* intervertebralnog diska (12, 13). Kao tkivo, svitak je sličan hrskavici i predstavlja primitivni oblik hrskavice. Eksprimira mnoge gene koji su karakteristični za hrskavicu, poput onih koji kodiraju kolagen tip II i IX, agrekan ili hondromodulin. No, bitna razlika između hondrogeneze i formiranja svitka je u tome što hondrociti normalno izlučuju visoko hidriran ekstarcelularni matriks, koji hrskavici daje glavna strukturna obilježja. S druge strane, stanice svitka izlučuju tanki membranski zaštitni sloj, a visoko hidrirane materijale zadržavaju unutar vakuola koje

omogućavaju stanicama svitka da obavljaju pritisak na zaštitne slojeve i tako stvaraju strukturu svitka.

U svih kralježnjaka, svitak ima vrlo važnu ulogu kao organizator stvaranja okolnog tkiva u embrionalnom razvoju. Signalne molekule koje su potrebne za pravilnu indukciju budućeg okolnog tkiva dolaze upravo iz svitka (14). Tako svitak inducira nastajanje središnjeg živčanog sustava, regulira razvoj srca i gušterače te određuje sudbinu paraksijalnog mezoderma (15-17). Svitak nastaje od kordamezoderma u stadiju rane gastrule (18, 19). Nakon proliferacije stanica i njihovog razmještanja, kordamezoderm se transformira u izduženi niz stanica. Zreli, diferencirani svitak se sastoji od epitela i mnogo velikih, vakuoliziranih stanica okruženih s jednom ili više ovojnica nastalih od izvanstanične tvari (14). Vakuolizirane stanice se nazivaju kordociti, posjeduju veliku središnju vakuolu koja omogućava stvaranje hidrostatičkog pritiska (20). Izvanstanična tvar koja okružuje svitak stvara čvrstu, ali fleksibilnu ovojnicu koja djeluje upravo protiv hidrastatičkog pritiska te tako svitak postaje fleksibilan, ali čvrst tjelesni potporanj koji omogućuje kretanje embrija i plivanje u stadiju ličinki (14). Ovojnica svitka i elastična membrana koje okružuju svitak sprječavaju širenje vakuoliziranih stanica (21). Epitelne stanice svitka smještene su neposredno ispod ovojnice te okružuju kordocite. Ove stanice ne posjeduju vakuole i izduženog su oblika (14). U pojedinim slučajevima epitelne stanice mogu proliferirati, vakuolizirati i povećati se i tako diferencirati u kordocite (22) te se i nazivaju kordoblasti (20-23).

Svitak je struktura mezodermalnog podrijetla nalik na prutić ili šipku, a nastaje za vrijeme gastrulacije embrija svitkovaca te predstavlja primitivni aksijalni skelet (24). Svitak djeluje kao prva embrionalna stanična struktura koja aktivno proizvodi izvanstaničnu tvar (10, 13). U nekih kralježnjaka poput *Ascidia* (*Ascidacea*, mješćinice) svitak se zadržava i kroz ličinački stadij (25), kod kopljače (*Branchiostoma lanceolatum*) (6, 7) se zadržava cijeli život, dok u viših kralježnjaka postaje osificiran te sudjeluju u formiranju kralježaka i tako doprinosi nastajanju *nucleus pulposus* intervertebralnog diska (12, 13). Signali nastali iz svitka induciraju migraciju, kondenzaciju i diferencijaciju stanica sklerotoma, stvarajući tako ovojnicu svitka (26). Svitak je oblika elastičnog prutića, a kao potporanj tijela mora podnijeti različite sile poput pritiska, iskrivljenja ili rastezanja. Stoga i stanice svitka i ovojnica svitka trebaju imati navedene osobine (23). Stanice svitka su velike, u prosjeku promjera 25-85 μm , sadrže visoki postotak glikogena i mnogobrojne vakuole (13). U punoglavaca, rubne stanice svitka, kordoblasti se nalaze na unutarnjoj strani ovojnice svitka. Dije se mitozom, a novonastale stanice se kreću

prema sredini. Tijekom ovog procesa, citoplazma se vakuolizira. Kordoblasti su metabolički aktivne stanice koje posjeduju jezgru s eukromatinom, bogati endoplazmatski retikulum s mnogobrojnim cisternama, izražen Golgijev aparat i brojne mitohondrije (23). Svitak u *Ascidia* se sastoji od samo 40 stanica poredanih u jednom redu. Stanice se vakuoliziraju i tako transformiraju svitak u šuplji kanal. Ovaj ograničen broj stanica je određen transkripcijskim faktorom, *brachyury* (27). U zebrice (*Danio reiro*), u ranoj fazi razvoja svitak se sastoji od velikog broja stanica koje se već u drugom danu razvoja dijele na vakuolizirane stanice i stanice ovojnice svitka koje kasnije i same postaju vakuolizirane stanice (28). U pravih koštunjača (*Teleostei*), u središtu svitka su velike, vakuolizirane stanice koje izlučuju ovojnica svitka (29). Tako je zreli svitak u atlantskog lososa (*Salmo salar*) građen od kordocita okruženih kordoblastima, a sam je obavijen acelularnom fibroznom ovojnicom i unutarnjom elastičnom membranom (30). Kordoblasti se diferenciraju u kordocite koji sadrže velike, tekućinom ispunjene vakuole čija glavna uloga je održavanje unutarnjeg hidrostatskog pritiska (24, 30). Kod sisavaca i koštunjača, kordoblasti stvaraju bazalnu membranu i komponente izvanstanične tvari ovojnice svitka, koja se sastoji uglavnom od kolagena tip II (31). U većine vrsta, svitak je obavijen troslojnom ovojnicom građenom od kolagena i glikozaminoglikana (6, 24, 26, 32). Ovojnica svitka obavija vakuolizirane stanice koje s vremenom postaju sve veće i tako stvaraju turgorski pritisak (23). Acelularna ovojnica svitka i elastična membrana onemogućavaju širenje vakuoliziranih kordocita izvan prostora samog svitka. Turgorski pritisak, nastao u vakuolama stanica svitka, je odgovoran za mehaničke osobine svitka, stabilnost, čvrstoću, ali i fleksibilnost (Platz, 2006). Za vrijeme embriogeneze, turgor i ovojnica svitka omogućavaju rastezanje rastućeg embrija. Kasnije, u zrelijoj fazi, ova mehanička sila nastala iz stanica *nucleus pulposus* ublažava i prilagođava biomehanička opterećenja na kralježnicu (13). U kralježnjaka s ograničenim rastom, poput ljudi, regulirajuća uloga svitka za razvoj kralježnice prestaje kao dio normalne ontogenije (33), dok kod riba, kralježnjaka koji ne prestaju rasti, svitak ispunjava tu ulogu cijelog života (34).

U hrskavičnjača, svitak se postepeno tijekom razvoja zamjenjuje nizom kralježaka koji se povezuju i stvaraju hrskavičnu kralježnicu. Kralješci su amfidelni, udubljeni s jedne i druge strane, a unutar samog trupa i kroz trup svakog kralješka prolazi svitak (3). Kanal trupa kralješka se sužava i širi, pa se tako i svitak u središtu kanala sužava, a pri krajevima širi (35). Iako svitak više nije središnji nekompresibilni potporanj tijela, u kombinaciji s hrskavičnom kralježnicom se suprostavlja uzdužnoj kompresiji koju stvaraju mišići za ostvarivanje pokreta plivanja i uopće

kretanja životinje, a zahvaljujući elastičnim svojstvima svoje ovojnice omogućava i fleksibilnost cijelog sustava (3).

1.1. Molekularno-biološke osobine riba hrskavičnjača

Ribe hrskavičnjače predstavljaju najstariju živuću skupinu kralježnjaka (36), a morski psi kojima pripada i porodica morskih mačaka, najprimitivniju vrstu od svih živućih vrsta riba (25). Zato ove životinje jesu predmet mnogih istraživanja, posebno razvojnih studija. Reprezentativni primjerak za ova istraživanja zbog svojih specifičnosti je svakako morska mačka bljedica, *Scyliorhinus canicula* L. (1, 37). Mnogi autori su uz pomoć ovog malog morskog psa koristeći različite molekularne i imunohistokemijske tehnike, pokušali dobiti odgovore na mnoga neodgovorena evolucijska pitanja (38). Proučavanjem dva gena iz skupine *brachyury*, nazvana *LfT* i *ScT*, a koji postoje i u koštunjača, utvrđeno je da sudjeluju u gastrulaciji kod hrskavičnjača. Ovi geni kodiraju razvoj svitka i repa, a uspoređivani su u morske mačke bljedice i paklare. Rezultati su pokazali sličnosti u evolucijskom mehanizmu gastrulacije u ove dvije vrste unatoč njihovoj filogenetskoj udaljenosti (39). T-box transkripcijski faktori iz *brachyury* porodice gena su neophodni za formiranje svitka u svih svitkovaca (26, 40). Za aktivaciju transkripcije *brachyury* skupine gena potrebni su Wnt/ β -catenin, BMP/Nodal, and FGF-signalni putevi (40). T-box transkripcijski faktor iz ove skupine gena određuje diferencijaciju stanica i njihov opstanak (41). T-box *brachyury* gen (*bra*) je neophodan za normalnu specifikaciju i morfogenezu svitka, a njegova pogrešna ekspresija je dovoljna da izazove ektopičnu ekspresiju specifičnih struktura svitka u drugim linijama stanica (42). Rychel i Swalla (2007) su u svom istraživanju razvoja i evolucije svitkovaca (*Chordata*) pokazali da su endodermalne stanice ždrijela odgovorne za lučenje hrskavice u polusvitkovaca (*Hemichordata*), dok su u svitkoglavaca (*Cephalochordata*) to endodermalne, ektodermalne i mezodermalne stanice. Pretpostavlja se da je endodermalna sekrecija primarna te da je kasnije razvojem neuralnog grebena došlo do nastanka novih populacija stanica koje izlučuju faringealni hrskavični matriks (8, 9). Nadalje, dva gena *Sox5* i *Sox6* kodiraju homologne transkripcijske faktore L-*sox5* i *Sox6* koji se eksprimiraju u stanicama svitka, a potrebni su za formiranje ovojnice svitka, opstanak stanica i razvoj *nucleus pulposus* (43).

Kostur je jedna od najvažnijih tvorbi za rekonstrukciju filogenetskog podrijetla kralježnjaka. U sisavaca, skupina *runt* gena je glavni regulator skeletogeneze (44). *Runx1* je odgovoran za hematopoezu, *runx2* ima više uloga u osteogenezi (diferencijacija osteoblasta, razvoj zuba i nastajanje kostiju), a u kombinaciji s *runx3* kodira sazrijevanje hondrocita. Svi *runx* proteini sudjeluju u hondrogenezi (44). Nadalje, *runx2* direktno regulira ekspresiju *indian hedgehog-a*, glavnog koordinatora razvoja skeleta. U pokušaju razjašnjenja korelacije *runt* gena s pojavom hrskavice i kosti u kralježnjaka, pokazalo se da su *runt* i *hedgehog* geni dio snažne genske mreže koja kodira formiranje hrskavice, a postojala je u davnih predaka svikoglavaca i kralježnjaka, mijenjala se i pojavila tijekom evolucije kralježnjaka (45). *Hox* proteini su obitelj transkripcijskih faktora specifičnih za višestanične životinje, neophodni za formiranje stanica i tkiva tijekom razvoja (46). Obitelj *hox* gena sadrži transkripcijske faktore koji su vjerojatno uključeni u stvaranje ponavljajućih elemenata tkiva duž antero-posteriorne osi u bilateralnih embrija (47, 48). U kralježnjaka, *hox* geni vjerojatno kontroliraju segmentaciju rombomera, škržnih lukova i somita, pa se smatra da imaju ključnu ulogu u evoluciji morfoloških struktura poput čeljusti, pojaseva i kralježaka u čeljustoustih (*Gnathostomata*). Ekspresija *hox* gena proučena je i dobro poznata u koštunjača, za razliku kod hrskavičnjača gdje treba još istraživati. U embrijima morske mačke utvrđen je gubitak *hoxC* transkripata, a smatra se da je taj gubitak nastao prirodnom delecijom koja se odvija u prečnosutih riba (46).

Značajni napredak i dostignuća na području molekularne biologije, paleobiologije i razvojne evolucijske biologije, doprinijeli su boljem razumijevanju rane evolucije kralježničkog kostura (49). Mnoga važna otkrića potvrdila su neočekivano zajedničko genetsko podrijetlo genske mreže koja regulira hondrogenezu.

1.2. Elementi citoskeleta i izvanstanične tvari u svitku i susjednim tvorbama

Hrskavica je složena struktura protkana mrežom kolagenih vlakana, koji joj daju čvrstoću i elastičnost (50). bogata je izvanstaničnom tvari koja je odgovorna za stvaranje osmotskog pritiska važnog za pokrete plivanja (51). Za vrijeme embriogeneze u većine kralježnjaka, hrskavica se transformira u kost (2). U hrskavičnjača, kostur je sastavljen od hrskavičnog i koštanog tkiva (52). Koštano tkivo uglavnom sadrži kolagen tip I, dok hijalina hrskavica sadrži kolagen tip II (53). U kralježnici atlantskog lososa kolagen tip II je pronađen u hondrocitima, dok je kolagen tip I pronađen i u hondrocitima i osteoblastima (54), kao i u ovojnici svitka kopljače (6). Imunofluoroscencijskim metodama u kralježnici morske mačke dokazano je prisustvo kolagena tip II u područjima koja su okoštala (55).

Obitelj koštanih morfogenetskih proteina, BMP (eng. bone morphogenetic proteins) izoliranih iz kosti, predstavlja faktore rasta i diferencijacije, a potiču ektopično stvaranje kosti i hrskavice (56). BMP zauzimaju vrlo važnu ulogu u mnogim regulacijskim procesima za vrijeme razvoja skeletnih (57, 58) i neskeletnih tkiva i organa (56), uključujući anaboličke i kataboličke utjecaje tijekom razvoja kosti. Neki od ovih proteina su osteoinduktivni poput BMP2 i BMP4 (58, 59), dok su drugi važni za zacjeljivanje koštanih prijeloma poput BMP2 i BMP7 (60). BMP signalne molekule utječu na različite tipove stanica uključujući hondroblaste i osteoblaste (58-61).

Hijaluronska kiselina (HA) je jedna od glavnih izvanstaničnih komponenti vezivnog, epitelnog i neuralnog tkiva (62). Ovaj nesulfatizirani glikozaminoglikan ima različite uloge u hrskavičnom tkivu, posebno u diferencijaciji hondrocita (30). Povezivanje hijaluronske kiseline s proteoglikanima stabilizira strukturu matriksa te utječe na ponašanje stanica. Hijaluronskoj kiselini pripisuju se mnoga fiziološka svojstva stanice poput lubrikantnosti, vodene homeostaze, filtracijskih utjecaja ili regulacije distribucije proteina plazme (62). Proteoglikanski agregati u hrskavici, zahvaljujući hijaluronskoj kiselini absorbiraju vodu i tako doprinose elastičnosti hrskavice (30).

Povezivanjem HA s agrekanom, kolagenom i drugim proteinima u izvanstaničnoj tvari vezivnog tkiva nastaje proteoglikan hondroitin sulfat (63). Agrekan je glavni sastojak proteoglikana hondrotin sulfata, dovodi vodu u izvanstaničnu tvar i tako omogućava njezinu tlačnu rastezljivost (eng. compressive resilience) (63). Obično je agrekan s HA povezan u mreži kolagenih vlakana, omogućavajući tako osmotski pritisak potreban za plivanje (51).

Potporanj stanici osigurava unutarnja dinamična, trodimenzionalna mreža citoskeleta, koja omogućuje stabilnost i pokrete stanice i njezinih dijelova (64). Citoskelet se sastoji od triju vrsta niti - mikrofilamenta, mikrotubula i intermedijarnih filamenata. Ovi skeletni elementi omogućuju većinu kretnji živog organizma. Mikrofilamenti su građeni od proteina aktina koji je prisutan u većini eukariotskih stanica. Aktin je evolucijski visoko konzerviran i sudjeluje u mnogim staničnim funkcijama poput stanične pokretljivosti, održavanja oblika stanice, pa čak i u regulaciji transkripcije (65-67). Zajedno s miozinskim filamentima omogućava mišićne kontrakcije (65). U kralježnjaka, postoje tri glavne izoforme aktina, α - (skeletna, kardio i glatko mišićna) te β - i γ -izoforme koje se ispoljavaju u nemišićnim i mišićnim stanicama (66). U kopljače su pronađena dva tipa aktinskih gena, mišićni i citoplazmatski (68), ukazujući tako na pojavu različitih formi aktina za vrijeme evolucije kralježnjaka (68, 69), dok je u *nucleus pulposus* kod pasa pokazano prisustvo guste aktinske mreže koja okružuje vakuolizirane stanice (70, 71).

Intermedijarni filament, poput citokeratina (CK) i vimentina, su također važni za razvoj svitka (72-75). Prisustvo citokeratina 8 (CK8) je dokazano u *nucleus pulposus* kod ljudi (72), dok je njegova ekspresija zajedno s vimentinom uočena za vrijeme razvoja svitka u atlantskog lososa (76) te razvoja svitka ljudskih embrija (73, 77). Prisustvo ovih elemenata citoskeleta je potvrđeno u degeneriranom lumbalnom disku (75) i u plućnom kordomu kod ljudi (78). S druge strane, vimentin je pronađen u kordocitima i kordoblastima u razvijajućem svitku atlantskog lososa prije i za vrijeme procesa mineralizacije (76).

Kod čovjeka, stanice svitka nestaju iz *nucleus pulposus* u vremenskom razdoblju od 10 godina (79), dok se kod mnogih drugih vrsta (mačka, lasica, ovca, svinja) stanice svitka zadržavaju mnogo godina i nakon stadija zrelosti (79). Nestanak stanica svitka je uglavnom povezan zamjenom ovih stanica stanicama nalik na hondrocite ili je uzrokovan programiranom staničnom smrću, apoptozom (79). Kaspaza-3 je jedan od posrednika programirane stanične smrti (80), a sintetizira se kao inaktivni proenzim u stanicama koje ulaze u apoptozu (81). Istraživanje na miševima pokazalo je povezanost između nestanka stanica svitka i apoptoze (30). Slično istraživanje provedeno je na njušnom epitelu u morske mačke gdje je apoptoza uočena i u rastućim i u zrelim stanicama proučavanog tkiva (82).

1.3. Uloga svitka u funkciji intervertebralnog diska

Za vrijeme razvoja hrskavične kosti, u izvanstaničnom matriksu bogatom kolagenom tip II, deponira se kolagen tip X koji uvjetuje zamjenu hrskavice s kosti. Slično, tijekom razvoja kralježnice, svitak koji prolazi kroz svaki kralježak, sadrži kolagen tip X, a potom se zamijenjuje s kosti. No, između kralježaka, svitak ne ispoljava kolagen tip X i ne postaje kost, već postaje središte intervertebralnog diska, odnosno *nucleus pulposus* (12). *Nucleus pulposus* je aneuralna i avaskularna struktura koja utječe na homeostazu i funkciju intervertebralnog diska (83). Čini ga populacija heterogenih stanica, uključujući stanice svitka i male stanice slične hondrocitima (26). Gubitak stanica svitka je povezan s patogeneom degeneracije diska, pa se pretpostavlja da bi uz pomoć stanica svitka bilo moguće i regenerirati disk (13, 26). Povećana degeneracija intervertebralnog diska uzrokuje smanjenu sintezu proteoglikana, što rezultira gubitkom mehaničke funkcije diska (84). Jedan od mogućih mehanizama koji uvjetuje smanjenu sintezu proteoglikana uz gubitak stanica svitka, je gubitak topljivih faktora koje izlučuju stanice svitka, što potvrđuje da ove stanice imaju važnu ulogu u održavanju integriteta intervertebralnog diska. Korecki i sur. (2010) su proveli studiju u kojoj su dokazali da stanice svitka imaju sposobnost diferencijacije mezenhimskih stanica do stanica *nucleus pulposusa*, stvarajući pri tome velike količine proteoglikana i kolagena tip III. S druge strane, smatra se da ne postoje čvrsti dokazi da je za patogenezu intervertebralnog diska odgovoran gubitak ili zamjena stanica svitka (13, 26). Analize biljega svitka i studije mapiranja linija stanica, pretpostavljaju da *nucleus pulposus* sadrži stanice svitka cijeli život. Stoga se predlaže da se odgovarajući animalni model treba više temeljiti na anatomskim i mehaničkim značajkama, nego na činjenici gubitka ili zamjene stanica svitka (26). Smanjenje broja ili zamjena stanica svitka uzrokuje smanjenu sintezu proteoglikana što vodi ka degeneraciji intervertebralnog diska i posljedično uzrokovanih degenerativnih bolesti diska (83, 85).

Stanični sastav *nucleus pulposusa* intervertebralnog diska (IVD) u post-embriionalnom stadiju i odrasloj dobi, utječe na funkciju samog IVD-a. Hunter i sur. (2003, 2004) su pokazali da u *nucleusu pulposusu* postoji heterogena populacija stanica, male stanice nalik na hondrocite i velike vakuolizirane stanice. Slično je pokazano i citometrijskom analizom kojom su također iz *nucleus pulposusa* izolirane dvije grupe stanica (86). Nekoliko autora se slaže da razlog nestajanja stanica svitka iz *nucleus pulposus* nakon rođenja, leži u njihovoj sporoj transformaciji i/ili zamjeni za stanice slične hondrocitima (86-89). Naime, i u kasnijim stadijima razvitka se mogu uočiti dva tipa stanica različite morfologije: velike vakuolizirane i

male vretenaste stanice (32). Stoga nije nerazumno za očekivati da stanice unutar jedne populacije koje su različitih veličina mogu ispoljavati različite genetske profile. Tako su Chen i sur. (2006) pokazali da dvije različite skupine stanica iz *nucleus pulposus* pokazuju različite razine ekspresije integrina, kolagena i biglikana. Risbud i Shapiro (2011) smatraju da stanice *nucleus pulposus* ipak zadržavaju stanice svitka cijeli život, uz mogućnost da je razvoj bolesti diska vezan uz eventualni gubitak subpopulacije stanica svitka, onih velikih vakuoliziranih stanica i to staničnom smrću ili diferencijacijom u modificirane fenotipove (90). Obzirom da stanice svitka zadrže neke karakteristike matičnih stanica, ne bi bilo neobično da one nastave proliferirati u disku i tako održavati homeostazu i funkciju tkiva (13). Promjene poput hipoksije i hiperosmoze te ekspresije citokina i faktora rasta, mogu spriječavati proliferaciju ovih stanica i tako izazvati njihovu diferencijaciju u linije hondrocita, fibrocita ili osteoblasta i posljedično doprinijeti nastanku i razvoju degenerativnih bolesti diska (13). Međutim, postoje podatci koji govore o populaciji malih progenitorskih stanica pronađenih u odraslom disku koje mogu diferencirati u hondrogene ili adipogene linije stanica i tako zamijenjivati odumrle stanice (91). Prema ovoj teoriji, oporavak IVD-a je ovisan o sposobnosti progenitorskih stanica da se diferenciraju, zamjenjuju odumrle stanice i tako oporave intervertebralni disk.

1.4. Mineralizacija kostura hrskavičnjača

Dugo se mislilo da endoskeleton prečnousti nema pravog koštanog tkiva, no istraživanja hrskavičnog kostura pokazala su drukčije rezultate (52, 55, 92-96). Poprečna sekcija kralježnice (područje blizu jetre i anusa) morske mačke bljedice *S. canicula* (97), pokazala je središnji dio kralježnice koji okružuje svitak, ispunjen većim kalcificiranim površinama te dorzalno neuralne i ventralno položene hemalne lukove izgrađene od hijaline hrskavice vezane uskim kalcificiranim pojasom uz perihondrij hrskavice. Mineralizirane površine građene su od hondrocita koji sudjeluju u mineralizaciji, dok su krajevi neuralnih lukova građeni od hrskavice koju oblaže tanki sloj koštanog tkiva koji sadrži osteoblaste i osteocite (97). Ultrastruktura koštanog tkiva potvrđena je transmisivskom elektronskom mikroskopijom te su uočena kolagenska vlakna tipa I (55), dok su u području kalcificirane hrskavice pronađena kolagenska vlakna tipa II povezana s proteoglikanima (95). Ovi podatci ukazuju na sposobnost današnjih morskih pasa da okoštaju svoj endoskelet, kao i da je sposobnost kalcificiranja hrskavice

primitivno svojstvo čeljustoustih koje nisu nikada ni izgubili (97). S druge strane, u sisavaca je dokazano da je stvaranje i kalcifikacija kostiju pod utjecajem kalcitonina, hormona kojeg luči ultimobranhijalno tijelo (embrionska struktura) ili parafolikularne stanice (C-stanice) štitne žlijezde (98). U koštunjača, kalcitonin djeluje na kosti i škrge, dok se u hrskavičnjača smatra da je funkcija kalcitonina nestala. Budući da *Elasmobranchii* imaju i koštano tkivo i škrge, pretpostavlja se da bi funkcija ovog hormona trebala biti aktivna u regulaciji metabolizma kalcija, no to još treba istražiti (97).

Mineralizacija hrskavice u sisavaca, a posebno u ljudi, upućuje na distrofične promjene koje se događaju ili starenjem ili degenerativnim procesima (99). Kalcifikaciju može uvjetovati ili pratiti gubitak hondrocita uz promjene u matriksu hrskavice, što povećava njegovu bazofilnost i eventualno uzrokuje povećanje broja tzv. amiantoidnih vlakana (100). Proučavanje hrskavičnog kostura *S. canicula* X-zrakama (55), pokazalo je površinske naslage minerala, odnosno kortikalnu kalcifikaciju na gotovo svim dijelovima hijaline hrskavice. U kralježnici su uočene dodatne naslage minerala i to koncentrično raspoređene oko svitka te u lateralnim segmentima neuralnih lukova. Kalcifikacija hrskavičnog matriksa u morskih pasa ne izaziva raspad hrskavice, odnosno prvotno potpuno nestajanje kalcificirane hrskavice da bi potom nastala kost kao u sisavaca, stoga kostur hrskavičnih riba može poslužiti kao model za istraživanje mineralizacije matriksa hrskavice koji uzrokuje degenerativne promjene, odnosno direktnu metaplaziju hondrocita kojom se hijalina hrskavica transformira prvo u kalcificiranu hrskavicu, a potom u koštano tkivo (55). Bolje razumijevanje ovog procesa doprinijet će i modernom bioinženjstvu u stvaranju novih biomaterijala koji će moći zamijeniti kost.

Među hrskavičnim ribama uočene su različite morfološke promjene kalcificiranog tkiva koje su različite kod različitih vrsta, ovise o dobi, načinu prehrane i položaju u tijelu. Dean i Samers (2006) su predstavili tri različita tipa kalcifikacije (arealni, prizmatični i globularni) koji stvaraju dva osnovna tipa hrskavice, vertebralni i kockasti (eng. tessellated cartilage). Kockasti tip (95) je sastavljen od malih blokova (tesera) prizmatične i globularne kalcificirane hrskavice, dok je vertebralni sastavljen od sva tri tipa (93). Čitava serija rezova napravljenih duž osi kostura *S. canicula*, pokazala je da su hondrociti u blokovima tesere kao i u dvostrukim konovima kralježaka, degenerirani. Također, za razliku od drugih vrsta, ova morska mačka nema vaskulariziranih područja u hrskavici, bila ona mineralizirana ili ne (101).

1.5. Sistematika vrste *Scyliorhinus canicula* L.

Koljeno (Phylum): *CHORDATA* – svitkovci

Potkoljeno (Subphylum): *VERTEBRATA* – kralježnjaci

Razred (Classis): *CHONDRICHTHYES* – hrskavičnjače

Podrazred (Subclassis): *ELASMOBRANCHII* – prečnouste

Nadred (Superodo): *SELACHIMORPHA*, morski psi

Red (Ordo): *CARCHARHINIFORMES* - kučkovi

Porodica (Familia): *SCYLIORHINIDAE*, morske mačke

Rod (Genus): *Scyliorhinus*

Vrsta (Species): *Scyliorhinus canicula* (Linnaeus, 1758), mačka bljedica



Slika 1. Morska mačka *Scyliorhinus canicula* L. (izvor: Institut Ruđer Bošković, Centar za istraživanje mora).

Iako se u evoluciji riba pojavljuju ranije te ih obilježava nepostojanje koštanog skeleta, pripadnici podrazreda prečnousta (*Elasmobranchii*), su vrlo razvijeni organizmi koji su svoje sposobnosti i obilježja poput brzog i okretnog plivanja, dobrih osjetnih organa i razvijenog

mozga te vrlo jakih čeljusti okrenuli u svoju korist (3). U njihovoj krvi nalazi se visoka koncentracija uree, nemaju koštanog kostura iako se njihova hrskavica može kalcificirati, nemaju škržni poklopac, pluća ni plivaći mjehur. Jezičnočeljusna hrskavica služi kao potporanj čeljusti. Rep im je heterocerkalan (gornji režanj peraje je veći nego donji), a oplodnja unutarnja. Tijelo im je više-manje prekriveno plakoidnim ljuskama, koje se nalaze i u ustima tvoreći zube koji se serijski izmjenjuju. Probavna cijev im je relativno kratka, ali vijugava pa je i apsorpcijska moć povećana (3). U ovaj podrazred ubrajaju se morski psi, raže i drhtulje.

1.6. Geografska rasprostranjenost i način života morske mačke bljedice

Morska mačka bljedica ili kako je još nazivaju mali morski pas, *S. canicula* L. rasprostranjena je na području sjevernoistočnog Atlantika, od Norveške i Britanskih otoka do Senegala i vjerojatno Obale Slonovače, i Sredozemlja, pa tako i Jadranskog mora (102). To je priobalna, bentonska vrsta (benton – biljni i životinjski organizmi koji žive na dnu mora ili slatke vode) koja može živjeti na različitim vrstama dna poput pješčanog, muljevitog ili obraslog algama, a povremeno vodi i nektonski život (nekton – organizmi koji samostalno plivaju neovisno o struji vode). Ovaj predator aktivan je uglavnom noću, dok danju miruje na morskom dnu. Može obitavati na dubinama do 400 m, ali uglavnom nastanjuje pješčana dna dubine ispod 100 m (102).

1.7. Morfološke osobine morske mačke bljedice

Uz hrskavičan kostur, glavna obilježja hrskavičnjača su jake čeljusti s brojnim zubima, dobro razvijeni osjetni organi i parne peraje. Na srcu imaju arterijski čunj, a ne posjeduju plivaći mjehur (25). Osim usta položenih s donje, trbušne strane glave značajke ove skupine su pet pari škržnih vrećica koje se otvaraju na površini tijela. Morska mačka bljedica može dosegnuti dužinu 60 – 70 cm, težinu oko 3 kg, a ženke su uglavnom veće od mužjaka. Najveći ulovljeni primjerak bio je dug 1m. Glava im je tupasto zašiljena, a tijelo izduženo i vitko. Među pripadnicma ove vrste postoji i spolni dimorfizam, pa tako mužjaci imaju duže glave s dužim, uskim ustima (103). Leđna strana tijela svjetlosmeđe je boje s tamnim mrljama, dok je trbušna strana mliječnobijela što ovoj vrsti omogućuje dobru prilagodbu okolišu u kojem živi. Tijelo

morske mačke je podijeljeno na glavu, trup i rep. Kroz trup i rep proteže se hrskavična kralježnica, kroz koju prolazi leđna moždina. Na glavi se nalaze rostrum (vršni dio glave ispred očiju), oči sa slobodnim kopcima, štrcala (*spiraculum*, modificirani škržni otvori koji služe za ulaz vode dok se životinja hrani), usta s više redova zubi (modificirane plakoidne ljuske), nosni otvori s zaklopcima, bočna pruga (*linea lateralis*, osjetilni organ koji se pruža duž cijelog tijela, a omogućuje životinji detekciju strujanja i vibraciju vode), Lorenzinijeve ampule (elektroreceptori, služe za detekciju elektroimpulsa drugih životinja koji nastaju otkucajima srca) i pet pari škržnih otvora. Na trupu se uočava bočna pruga, peraje, nečisnica i kopulativni organ (*mixipterygium*, kojeg imaju samo mužjaci). Nečisnica je na trbušnoj strani zajedno s mokraćno-spolnom papilom kod mužjaka, odnosno mokraćnom papilom kod ženke. Rep čini najveći dio životinje, građen je od snažnih mišića pomoću kojih se životinja pokreće. Na repnom dijelu se nalaze neparne peraje: leđne (jedna do tri, *pinnae dorsales*), podrepna peraja (*pinna analis*) i repna peraja (*pinna caudalis*) (25). Odrasli primjerci hrane se manjom ribom, glavonošcima i racima, a mlađi primjerci planktonskim račićima. Za razliku od ostalih elasmobranchia, morska mačka bljedica ne mora stalno biti u pokretu da joj voda struji preko škrga, jer aktivno pumpa vodu koristeći razliku tlaka između ždrijela i škržnih filamenata koji sprečavaju vraćanje vode kada je ždrijelo kontrahirano. Prečnouste su razvile različite prilagodbe kako bi smanjile svoju specifičnu težinu. Tako njihova jetra sadrži nezasićena ulja poput skvalena (C₃₀H₇₀) koja mogu činiti 1/5 težine životinje. Krv im sadrži manje soli nego morska voda. Gubitak kalcificiranog tkiva također može biti jedna od tih prilagodbi (3).

1.7.1. Građa kože morske mačke

Koža morske mačke bljedice je gruba i hrapava jer je prekrivena plakoidnim ljuskama. Vanjski sloj kože, pousmina (*epidermis*) je višeslojni epitel s mnogim žlijezdanim stanicama koje izlučuju sluz (25). Pousmina pruža zaštitu od infekcija i regulira propusnost kože (3). Usmina (*dermis*) sastavljena je od vezivnih vlakana raspoređenih u više slojeva i smjerova što omogućava koži prilagodbu svakom pokretu životinje, dajući joj čvrstoću i savitljivost (3). Plakoidna ljuska polazi iz usmine, a sastoji se od bazalne ploče na koju se nastavlja zubić građen od dentina i prekriven slojem vitrodentina (3, 25). U unutrašnjosti zubića je pulpa. Glavna uloga plakoidnih ljuski je sprečavanje prihvaćanja nametnika na površinu tijela, ali i smanjivanje hidrodinamičkog otpora vode prilikom plivanja jer su zubići usmjereni prema repu. Plakoidne ljuske se koriste i za određivanje vrste ribe. Ljuske su građom slične zubima, odnosno zubi

morskih pasa jesu modificirane plakoidne ljuške (3). Zahvaljujući sloju kromatofora ispod epidermisa, ove životinje se mogu bojom prilagođavati boji okoliša (3). Koža je vjerojatno, kao i kod drugih životinja, osjetni organ, pa omogućuje morskoj mački osjete poput dodira, boli, svibanja (3).

1.7.2. Građa mišića morske mačke

Duž čitavog tijela hrskavičnih riba protežu se sa svake strane dva velika mišićna snopa (3, 25). Vanjski, tanki sloj čine crvena mišićna vlakna, dok je središnja masa sastavljena od bijelih mišićnih vlakana. Svaki snop je podijeljen mioseptama na miomere koje su raspoređene poput tuljaca, a podudaraju se s kralješcima (25). Ovakav raspored miomera omogućuje da kontrakcija mišićnih vlakana ide bočno duž tijela, a ne dorzoventralno (3). Gemballa i sur. (2011) su predložili da se miosepte ne promatraju kao slojevi vezivnog tkiva, već da se smatraju tetivama koje za pokrete plivanja raspodijeljuju snagu u određenim smjerovima. U čeljustouste svaka miosepta sadrži set od šest specifično položenih tetiva (104, 105). Ovakva organizacija miosepta nije poznata izvan čeljustoustitih te nije promijenjena već 400 milijuna godina, što govori o visokoj funkcionalnosti ovakve arhitekture miosepta i može poslužiti kao ključ za razumijevanje samog mehanizma plivanja kod riba (104, 106). U trupu i repu su mišići najjače razvijeni (25). Pokretanje omogućuju kontrakcije repnih mišića, a peraje služe kao kormila. Mišići čine 40 – 60 % mase čitavog tijela ribe, a razlikuju se od mišića ostalih kralježnjaka. U morske mačke mišiće inerviraju dva motorna neurona (107), za razliku od teleosta gdje kontrakciju uzrokuje mnogo živčanih vlakana (30). Mišići koji omogućavaju pokrete plivanja imaju uzdužna vlakna vrlo slična kao kod paklare i kopljače (3).

1.7.3. Građa peraja morske mačke

Peraje u morske mačke bljedice mogu biti parne (*pterygia*) i neparne (*pinnae*). Parne peraje su prsne (*pterygia pectoralia*) i trbušne (*pterygia ventralia*), a neparne leđna (*pinnae dorsales*), podrepna (*pinna analis*) i repna peraja (*pinna caudalis*). Prsne peraje su relativno velike, služe za kontrolu promjene smjera kretanja, dok dvije trbušne peraje služe kao stabilizatori protiv vrtnje, odnosno sprečavaju okretanje. Kod mužjaka je dio trbušnih peraja preobražen u kopolatorni organ, *mixipterygium*. Repna peraja je jako duga i ravna s dugim, dobro razvijenim ventralno položenim režnjem (102). Prsne peraje pričvršćene su na hrskavično opleće koje ima oblik debelog luka. Svaka od prsnih peraja ima tri perajne potpore

(*pterygiophore*): prednju (*propterygium*), srednju (*mesopterygium*) i stražnju (*metapterygium*). Na njih se naslanjaju zrakaste šipčice (*radialia*) koje pridržavaju kožne šipčice (*ceratotrichia*) (3, 25, 35). Trbušne peraje podupire samo stražnja perajna potpora koja se pridržava za hrskavično kukovlje. Neparne peraje, dvije ledne i repnu, podupiru *pterygiophore* na koje se nastavljaju elastične niti (*actinotrichia*) (25, 35). Repna peraja je heterocerkalna, što znači da joj je dorzalni luk mnogo veći od ventralnog što omogućava dizanje životinje prema gore (3). Ovakav rep je karakterističan za hrskavičnjače koje su uglavnom teže odvođe. Ovakav rep omogućava kormilarenje u vertikalnom smjeru, a zajedno sa spljoštenim prsnim perajama kompezira nedostatak uzgona (25). Zbog opisane anatomske građe, peraje hrskavičnih riba se ne mogu sklapati stoga su stalno raširene (25). Iako su hrskavičnjače najprimitivnije među kralježnjacima, građa njihovih parnih peraja služi kao model za istraživanje podrijetla i razvoja parnih izdanaka (38).

1.7.4. Građa skeletnog sustava morske mačke

Kostur u morske mačke je hrskavičan, na pojedinim dijelovima mogu se uočiti okoštanja, ali u njemu nema nikada pravih kostiju (25). Kostur se sastoji od lubanje i kralježnice. Kod riba se prvi put u evoluciji pojavljuju zubi u čeljusti. Lubanja se sastoji od niza hrskavični pločica koje okružuju mozak i osjetne organe (3). U prednjem dijelu lubanja je izdužena u rostrum, na lubanji se mogu uočiti sljedeći dijelovi: predčeonni dio koji se produžava u rostrum, nosni dio s mirisnom čahuricom, očni (orbitalni) dio, slušni (optički) dio, zatiljni (okcipitalni) dio koji se s dvije zatiljne kvrčice povezuje s prvim kralješkom, čeljusni dio te škržni dio s pet škržnih lukova (25). Nosne čahurice, orbitalni rubovi i slušne čahurice se spajaju u jedinstvenu strukturu, tzv. *chondrocranium* (3). Gornja čeljust je građena od nepčanokvadratne hrskavice, a donja je tzv. Mekelova hrskavica s čije donje strane se nalazi jezična hrskavica (*hyoideum*). Kralježnica morske mačke dijeli se na trupni i repni dio. Kralješci su amficelni, dvočačkasti udubljeni s obje strane, odnosno tijelo kralješka ima konkavni oblik (3, 25). Tijelo kralješka nastalo je od slojeva hrskavice položenih prema dolje oko svitka ili unutar njega (3). Zato kroz tijelo kralješka prolazi svitak koji se sužava i širi kako se sužava i širi samo tijelo kralješka, od sredine prema krajevima. Kroz gornji luk trupnih i repnih kralježaka prolazi leđna moždina pa se taj luk naziva neuralni luk. Neuralni lukovi podupiru neuralne grebene (35). Između neuralnih lukova nalaze se trokutaste strukture, interneuralni lukovi (35). Zajedno, neuralni i interneuralni lukovi zatvarju neuralni kanal kroz koji prolazi leđna moždina. Donji luk je hemalni luk koji se s hemalnim grebenom uočava samo u repnoj kralježnici. Kroz hemalni luk prolaze krvne žile. Trupni

kralješci sastoje se od tijela kralješka, neuralnog i hemalnog luka te bočnih izraslina parapofiza (25). Repni kralješci ne posjeduju bočne izrasline. Između svakog kralješka nalazi se intervertebralni disk nastao od svitka. Kralješci su povezani ligamentima, ali nisu složeni na način kao kod kopnenih životinja (3).

1.7.5. Građa probavnog sustava morske mačke

Morske mačke su predatori, hrane se raznim bentonskim beskralježnjacima i bentonskom ribom. Svoj plijen detektiraju Lorenzinijevim ampulama. U usnoj šupljini morske mačke nalazi se nekoliko redova oštih, šiljastih zubi koji su preobražene plakoidne ljuske. Karakteristično je za morske pse da ih stalno zamijenjuju, a oblik i raspored zubi u čeljustima značajan je za determinaciju vrste (25). Mužjaci imaju šira usta i duže zube od ženki (108). U morske mačke bljedice uočeno je devet različitih tipova zubi (109). Na usnu šupljinu se nastavlja ždrijelo, bogato mnogobrojnim žlijezdama i prorezano škržnim otvorima (25), koje se sužava u mišićavi jednjak te hrana dolazi u želudac. Želudac je podijeljen u dva dijela, silazni kardijalni dio i uzlazni pilorički dio. Tu se hrana miješa i pretvara u kašu, a sadržaj želuca je kiseo zahvaljujući enzimu sličnom pepsinu (3). Na pilorički dio želuca nastavlja se tanko crijevo. Nabor sluznice crijeva tvori spiralni zalistak (*typhlozolis*) koji smanjuje lumen crijeva, a povećava njegovu površinu (25). U ovom dijelu crijeva sadržaj je alkalni i sadrži enzime poput amilaze, lipaze i tripsina (3). Slijedi debelo pa stražnje crijevo koje se otvara u nečisnicu. U nečisnicu se otvaraju i mokraćni i spolni izvodni kanali. Na prijelazu između debelog i stražnjeg crijeva nalazi se rektalna žlijezda (*glandula digitiformis*). Rektalna žlijezda ima ulogu u osmoregulaciji, aktivno kontrolira osmotski tlak životinje koja živi u vodenom mediju (3). Naime, morski psi kako bi zadržali osmotsku ranoću i spriječili preveliki gubitak vode iz tijela, razvili su niz prilagodbi. Tako su bubrezi specijalizirani za zadržavanje uree u krvi, a vodu primaju osmozom kroz škrge. Jetra je najveći visceralni organ, služi kao spremište za glikogen i mast. Građena je od dva velika i jednog malog središnjeg režnja te sadrži žučni mjehur koji sa žučovodom ulazi u prednji dio debelog crijeva. Jetra ima ulogu plivaćeg mjehura kojeg posjeduju ribe koštunjače, pomoću kojeg održava životinju na određenoj dubini (3). Gušterača je izduženog oblika smještena između želuca i tankog crijeva. Građena je od dva režnja, egzokrinog i endokrinog (3). Uz kaudalni dio želuca nalazi se mala žlijezda kompaktne građe, slezena. S obzirom da kod hrskavičnjača nedostaje koštana srž, slezena ima ulogu stvaranja crvenih krvnih stanica (3).

1.7.6. Građa dišnog i krvožilnog sustava morske mačke

Morska mačka bljedica diše pomoću škrge. Na lateralnim stranama glave nalazi se pet škržnih pukotina. Svaka škrge (*holobranchia*) građena je od dvije poluškrge (*hemibranchia*). Poluškrge su građene od bogato prokrvljenih filamenata, škržnih lamela. Morska voda neprestano prolazi kroz škrge, jer morska mačka drži otvorena usta dok pliva (3). Voda ulazi kroz usta, prelazi preko škrge i izlazi van kroz škržne pukotine. Krv u kapilarama škržnih lamela struji u suprotnom smjeru od strujanja morske vode što omogućuje učinkovitije obogaćivanje krvi kisikom (3). Srce morske mačke je veliko i smješteno je u perikardijalnoj šupljini (25), između dva reda škrge. Obavlja ga osrčje (*pericardium*) i hrskavični ovoj. Građeno je od četiri dijela: venski zaton (*sinus venosus*), pretklijetka (*atrium*), klijetka (*ventriculus*) i arterijski čunj (*conus arteriosus*). Srce je vensko, kroz njega prolazi samo deoksigenirana krv. Venska krv se iz tijela ulijeva kroz četiri velike vene u venski zaton, prolazi kroz pretklijetku, klijetku i konačno arterijski čunj. Iz arterijskog čunja izlazi velika trbušna aorta (*aorta ventralis*) koja provodi vensku krv iz srca (25). Iz nje se grana pet dovodnih škržnih arterija (*arteriae branchiales afferentes*) koje dovode vensku krv do škrge. Na škržnim lamelama se krv oksigenira, a arterijska krv izlazi iz škrge pomoću 4 para odvodnih škržnih arterija (*arteriae branchiales efferentes*) te se ulijeva u veliku leđnu, silaznu aortu (*aorta dorsalis*). Leđna aorta se proteže ispod kralježnice duž leđne strane te se produljuje u repnu arteriju (*arteria caudalis*), ali se i grana na manje arterije (bubrežnu, jetrenu, glavenu,...) (25). Cirkulacija je spora, u prosjeku traje ispod 2 minute (3).

1.7.7. Građa živčanog sustava morske mačke

Živčani sustav hrskavičnjača je u nekim strukturama, posebice mozgu, bolje razvijen nego kod koštunjača (25). U odnosu na tijelo, mozak prečnousti je teži nego li u ostalih anamniota, ptica i sisavaca (3). Mozak se sastoji od pet dijelova: prednji mozak, međumozak, srednji mozak, stražnji mozak i primozak. Prednji mozak (*telencephalon, cereberum*) sastoji se od velikih polutki ispred kojih su parni, mirisni režnjevi (*lobi olfactorii*). Šupljina prednjeg mozga je neparna, pa nema podjele na dvije samostalne polutke. U pokrovu prednjeg mozga uočava se živčano tkivo što je znak naprednijeg razvitka u odnosu na koštunjače (25). Osjet mirisa, morska mačka prima kroz mirisne vrećice koje su na dnu nosnih pukotina. Mirisne vrećice su kemoreceptori, neuro-osjetne stanice koje direktno prenose signal prema mirisnim režnjevima u prednjem mozgu. Zahvaljujući osjetljivosti ovih stanica, morski psi mogu osjetiti kap krvi na

nekoliko kilometara udaljenosti (3). Međumozak (*diencephalon*) je smješten između prednjeg i srednjeg mozga, a s njegove leđne strane je smještena nadmoždana žlijezda, epifiza (*epiphysis*) (25). Epifiza luči hormon melatonin koji kontrolira razdoblja spavanja i aktivnosti životinje. S donje strane međumozga je smještena hipofiza (*hypophysis*) koja izlučuje hormone koji upravljaju radom svih ostalih endokrinih žlijezda. Tako hipofiza kontrolira krvni i osmotski tlak, rad bubrega, metabolizam i druge funkcije. Srednji mozak (*mesencephalon*) je jako dobro razvijen, a sadrži dva vidna režnja (*lobi optici*) (25). Osjetilo vida je važno ovim životinjama za lov, što upućuje na dobru razvijenost očiju (3). Zjenice morske mačke imaju sposobnost kontroliranja količine svjetlosti koja ulazi u oko. Također, morski psi mogu naučiti razlikovati svjetlo od tame kao i okomite od vodoravnih pruga, a sve vjerojatno zahvaljujući funkciji prednjeg mozga (3). Stražnji mozak (*metencephalon, cerebellum*) je prilično velik (3), prekriva dio srednjeg mozga i prednji dio primozga. Ima ulogu kao centar za koordinaciju pokreta što morskim mačkama i morskim psima daje odlike dobrih i brzih plivača. Na stražnjem mozgu nalaze se ušni režnjevi (*lobi auriculares*) koji se pružaju duž leđne moždine, a centri su za ravnotežu. Uši prečnoustih sadrže receptore za detekciju linearnih i kružnih pokreta, položaja drugog organizma i vjerojatno za sluh (3). Slijedi primozak (*medulla oblongata*) u čijem se središnjem dijelu nalazi rombna jamica (*fossa rhomboidalis*). Na primozak se nastavlja leđna moždina (*medulla spinalis*) koja nije sastavni dio mozga. Iz leđne moždine grana se jedanaest pari lubanjskih živaca (25). Veliki, intrakranijalni prostor između mozga i hrskavične lubanje ispunjen je tekućinom, nalik plazmi (3).

1.7.8. Građa mokraćnog i spolnog sustava morske mačke

Kod mužjaka mačke bljedice mokraćni i spolni sustav su strukturno povezani pa se govori o mokraćno-spolnom sustavu, dok ženke imaju potpuno odvojena ova dva sustava. Bubrezi izgledaju kao tanke, plosnate, tamno crvene pruge koje se pružaju od prsnog pojasa sve do nečisnice. Iz bubrega izlazi pet mokraćovoda koji se spajaju u jedan mokraćni sinus koji se otvara u nečisnici. Morski psi zadržavaju ureu u krvi i tako postaju hiperosmotični u odnosu na morsku vodu (3). Spolni sustav je visoko specijaliziran za unutarnju oplodnju i stvaranje nekoliko vrlo velikih jaja bogatih žumanjkom (3). U mužjaka, parni sjemenici su izduženi i leže dorzalno u trbušnoj šupljini, po jedan uz svaku stranu jednjaka i želudca. Sperma nastala u sjemenicima odvodi se pomoću izvodnih sjemenih cjevčica (*ductuli efferentes*) u reproduktivni dio bubrega, nuzsjemenik (*epididymis*) na koji se nastavlja sjemenovod (*vas deferens*). Stijenke sjemenovoda izlučuju tvar koja sakuplja spermije u spermatofore koje se spremaju u sjemenu

1. Uvod

vrećicu (*sacculus seminalis*), koja je puna ili prazna ovisno o sezoni parenja (3). Ženke imaju samo jedan jajnik (*ovarium*) koji je smješten uz rubni dio bubrega. Jajovodi su duge, tanke cijevi koje se u vršnom dijelu šire u zdjelicastru strukturu nazvanu otvor jajovoda (*ostium tubae*). Jajašca prvo padaju u trbušnu šupljinu, a potom kroz otvor jajovoda u jajovode. Na vrhu svakog jajovoda nalaze se lupinske (nidamentalne) žlijezde koje stvaraju bjelančevinastu tekućinu za jajašca te stvaraju keratinsku čahuru (3, 25). Donjim dijelom jajvodi se spajaju u jednu cijev i otvaraju se u nečisnicu. Viviparne (živorodne) vrste morskih pasa imaju maternicu (*uterus*) koja se također otvara u nečisnicu (3). Tijekom parenja mužjak kopulatornim organom (*miktyperidium*) u nečisnicu ženke izbacuje spermatofores sa spermom. Mačke bljedice su oviparne, ženka polaže jaja, a embriji se samostalno razvijaju bez brige odraslih. Ženka liježe manji broj jaja obavijenih rožnatim čahurama s končastim, spiralnim nastavcima kojima se prihvate za morske biljke (Slika 2). Zametak posjeduje veliku žumanjčanu vrećicu i vanjske škrge koje nestanu prije nego što se mladi izlegnu (25). Ženke liježu jaja u proljeće i rano ljeto. Zanimljivo je da morska mačka bljedica ima najveća jaja u odnosu na tijelo od svih kralježnjaka (102, 110). Jaja su obično veličine 4 cm x 2 cm i nikad nisu duža od 6 cm. Embriionalni razvoj traje od 5 – 11 mjeseci, u prosjeku između 8 i 9 mjeseci. Mladi se rađaju veličine 9 – 10 cm i izgledaju kao odrasle jedinke (102). U području sjevernog Atlantika, spolnu zrelost mužjaci doživljavaju u prosjeku sa 6,6 godina i dužine 53,5 cm, dok ženke sazrijevaju u prosjeku sa 7,9 godina i dužine 57 cm. U Sredozemlju, gdje su temperature više, rast i sazrijevanje su puno brži (110). Zanimljivo je da mužjaci za vrijeme sazrijevanja mijenjaju zube koji postaju duži i oštiri, jer tim dugim zubima pridržavaju ženku tijekom parenja (103).



Slika 2. Jaje morske mačke obavijeno rožnatom čahurom (izvor: Sander van der Wel).

1.8. Morfološke osobine kralješka i svitka morske mačke bljedice

U morskih pasa, svaki kralježak je sastavljen od dorzalno smještenog neuralnog luka, ventralno položenog hemalnog luka te centra, dijela trupa kralješka ovalnog oblika u kojem se nalazi notokordalni kanal kroz koji prolazi svitak. Kroz neuralni luk prolazi neuralna cijev, odnosno leđna moždina, a kroz hemalni luk krvne žile, ali samo u području repnog dijela kralježnice. Svi kralješci su kod ovih hrskavičnjača amficealni, odnosno na oba kraja su konkavni. Notokordalni kanal se u središtu centra svakog kralješka sužava, a na izlasku centra se širi, tako da je i svitak koji ispunjava ovaj kanal, također naizmjenično proširen, odnosno sužen. Između svakog neuralnog luka nalaze se trokutasti interneuralni lukovi (35). Prostor između svakog kralješka sadrže šupljine, odnosno područja intervertebralnog diska (IVD) koja su nastala od samog svitka (3). Intervertebralni disk je mekano tkivo vrlo kompleksne strukture. Periferni dio IVD, *annulus fibrosus* grade gusto pakirana vlakna kolagena tipa I, za razliku od njegovog unutarnjeg sloja koji sadrži agregate proteoglikana u kombinaciji s vlaknima kolagena tip I i II. *Annulus fibrosus* okružuje *nucleus pulposus*, agrikanom bogato želatinozno tkivo. U većine vrsta, u neonatalnoj dobi *nucleus pulposus* je visoko celularna struktura s relativno malo izvanstaničnih proteoglikana, za razliku od odrasle dobi kada je taj odnos upravo suprotan. *Nucleus pulposus* je također nastao od svitka te sadrži velike vakuolizirane stanice i manje stanice nalik hondrocitima. Kako IVD sazrijeva, broj velikih vakuoliziranih stanica se smanjuje, a broj malih stanica se povećava (13).

Iako je morska mačka *S. canicula* zbog svoje dostupnosti i pristupačnosti za razvojne studije veoma eksploatirani objekt istraživanja, u literaturi postoje podatci o građi skeletnog sustava, stupnju mineralizacije hrskavice, ali ne i o građi samog svitka morske mačke koji su oskudni ili većim dijelom nedostaju. Na uzdužnim prerezima kralješka morske mačke bljedice, uočava se tijelo kralješka koje okružuje svitak te s dorzalne strane položen neuralni luk, a s ventralne hemalni luk (97). Na tijelu kralješka vidljivo je veliko kalcificirano područje koje poput prstena okružuje svitak (55, 111). Neuralni i hemalni luk građeni su od hijaline hrskavice okruženi uskim kalcificiranim pojasom tik uz perihondrij (97).

1.9. Molekularno-biološke osobine svitka u morske mačke bljedice

Istražujući evolucijske mehanizme gastrulacije kralježnjaka, Sauka–Spengler i sur. (2003) proučavali su skupinu *brachyury* gena uspoređujući je između morske mačke bljedice i paklare; točnije dva gena, nazvana *LfT* i *ScT*, koja postoje i u koštunjača, a kodiraju razvoj svitka i repa te pokazuju prijelaznu ekspresiju za prekordalnu ploču koja je vjerojatno podrijetlom zajednička kralježnjacima. Rezultati su pokazali da su ove stanice prisutne na cijelom rubu blastoderma te da za vrijeme gastrulacije migriraju prema stražnjoj strani, što se podudara s mjestom nastanka mezoderma i endoderma. Ova saznanja potvrdila su gastrulaciju hrskavičnjača na molekularnoj razini, ali i sličnosti samog procesa u morske mačke i paklare unatoč njihovoj filogenetskoj udaljenosti (39).

Za skupinu *hox* gena se smatra da ima važnu ulogu u evoluciji morfoloških struktura poput čeljusti, pojaseva i kralježaka u gnastostoma. U morske mačke *S. canicula* L. poznata su 34 *hox* gena formirana u tri kompleksa *hoxA*, *hoxB* i *hoxD*, dok se pretpostavlja da su geni iz skupine *hoxC* izgubljeni (47). King i sur (2011) su u svom istraživanju otkrili gubitak *hoxC* transkripata u embrijima morske mačke te zaključili da gubitak čitave *hoxC* skupine u prečnoustih riba predstavlja dokaz za odvijanje prirodne delecije čitave *hox* skupine gena u kralježnjaka. Istražujući evoluciju transkripcije *hox* koda u morske mačke, Oulion i sur. (2011) su zaključili da je ekspresija uzduž antero-posteriorne osi serijski homolognih struktura kao što su škržni lukovi, stražnji mozak i somiti, podvrgnuta suptilnim promjenama tijekom evolucije. *Hox* geni djeluju kao predložak prema kojemu nastaju morfološki raznolike homologne strukture koje se razvijaju uz tjelesnu os (48). Analiza transkripcije nakupina *hox* skupine gena u morske mačke, koji postoje i u sisavaca, a izrazito su složene strukture je pokazala da je to skupina gena visoko konzervirana među čeljustoustima (47).

1.10. Imunohistokemijske osobine hrskavičnog kostura u morske mačke bljedice

Proučavanje hrskavičnog kostura morske mačke bljedice, histokemijskim metodama je dokazano prisustvo kalcijevog karbonata i kalcijevog fosfata, dok je imunohistokemijska analiza pokazala značajne količine keratan sulfata i kolagena tip I (55). U hondrocitima je dokazano prisustvo intermedijarnog filameta vimentina, dok su reakcije na protijela S-100, GFAP (glial fibrillary protein) i α -aktin glatkih mišića bile negativne. Negativne reakcije pokazala su bojanja na protutijela BSP (bone sialoprotein) i OC (osteocalcin), kao i ON (osteonectin) i OPN (osteopontin) u matriksu, iako je blijedo citoplazmatsko obojenje uočeno u svim hondrocitima neovisno o njihovoj lokaciji i o tome je li matriks kalcificiran ili nije. Hondrociti u mineraliziranom matriksu bili su ili očuvani ili nekrotični. Unutar kralježaka su uz naslage minerala pronađena i gruba kolagenska vlakna tipa I te se ovo tkivo smatra koštanim, za razliku od tkiva u lateralnim segmentima neuralnih lukova koje je definirano kao acelularna kost koštunjača (55). Elektronskim mikroskopom, na uzorcima tkiva područja škrge i peraja, uočena su delikatna kolagenska vlakna promjera 20 nm bez jasne orijentacije, a između vlakana granule proteoglikana. Kolagenska vlakna u snopovima promjera i do 100 nm, uočena su i u perihondriju (55).

1.11. Značaj morske mačke bljedice u bioinženjstvu i farmakologiji

S. canicula L. se pokazala i kao vrlo pouzdan i koristan izvor hondroitin sulfata, sastavnog dijela proteoglikana, koji se koristi kao lijek za liječenje zajedničkih degenerativnih bolesti poput osteoartritisa i reumatoidnog artritisa (63). Naime, hondroitin sulfat je, kao i ostali glikozaminoglikani jezgrom proteina povezan preko tetrasaharidne veze, a u svom sastavu posjeduje ksilozu, galaktozu i glukuronsku kiselinu. Ova smjesa tvari, zajedno nazvana proteoglikan, nalazi se u vezivnom tkivu na staničnim membranama stanica i u izvanstaničnom matriksu. Agrikan, glavni proteoglikan hondroitin sulfata, pronađen u hrskavici zajedno s hijaluronskom kiselinom, kolagenom i drugim proteinima, daje ovom tkivu želatinoznu teksturu te elastična svojstva. Hondroitin sulfat je izoliran denaturacijom hrskavice, a primjenom kemijskih i spektroskopskih tehnika proučena su njegova svojstva. Rezultati su pokazali da hondroitin sulfat, izoliran iz hrskavice morske mačke posjeduje kemijsku strukturu

kompatibilnu s ljudskom fiziologijom, što morsku mačku postavlja kao važan izvor ovog polisaharida. Liječenje osteoartritisa je uglavnom bazirano na uporabi analgetika, steroidnih i nesteroidnih protuupalnih lijekova, no ako se u liječenje uključe preparati na bazi polisaharida hondroitin sulfata, potreba za gore spomenutim lijekovima je manja. Temeljem ovih saznanja, značaj hondroitin sulfata izoliranog iz *S. canicula* L. kako znanstveni tako i farmakološki, je neupitan (63).

Dermatan sulfat kao glavni glukozaminoglikan čini 75% polisaharida u koži morske mačke (112). Ispitivanjem antikoagulacijskih svojstava izoliranog i pročišćenog dermatan sulfata (38,6 kDa) te usporedbom sa svojstvima svinjskog intestinalnog dermatan sulfata (112) utvrđeno je da je onaj prvi produžio vrijeme aktivacije poluživota tromboplastina i života trombina te zadržao i inhibirao nastajanje trombina. Dermatan sulfat nije utjecao na agregaciju trombocita ni na aktivaciju induciranu različitim faktorima, što ga predstavlja kao potencijalno koristan lijek antikoagulantne terapije.

Koža morskih pasa prekrivena je plakoidnim ljuskama, koje posjeduju prirodni, još uvijek nedovoljno poznat, mehanizam protiv obraštanja. U tu svrhu proučavane su plakoidne ljuske morske mačke te je utvrđena značajna razlika u dimenzijama ljuski kao i u stupnju kontaminacije ljusaka ovisno o njihovoj lokaciji na tijelu (113). Koristeći pravu kožu kao predložak, uspješno je sintetizirana sintetička koža koja će sigurno poslužiti kod razvoja netoksičnih antiobraštajućih materijala (113).

Hijaluronska kisleina (HA) se koristi i u terapiji bolesti poput osteoartritisa, koje karakterizira degeneracija subhondralne kosti i zglobne hrskavice. Aplikacija fibrin/HA-MA (MA - metilakril anhidrid koji pojačava mehanička svojstva gela) hidrogela predstavlja minimalno invazivnu metodu (gel ulazi u sustav preko male igle), a potiče matične stanice iz koštane srži da diferenciraju u hondroците i tako sudjeluju u oporavku zglobne hrskavice (114). Također, pokazano je kako uklapanje osmotski aktivne HA u prethodno komprimiranu kolagenu konstrukciju rezultira daljnom brzom dehidracijom i kompresijom kolagenih slojeva, formiranju kanala i stvaranju novih površina što može biti vrlo korisna metoda za tvorničku izradu proizvoda poput cjevčica i otvorenih spirala s potencijalnom upotrebom u regeneraciji tkiva kao npr. kod perifernih živaca ili krvnih žila (115). Nadalje, ispitivanjem svojstava dvaju glikozaminoglikana, hondroitin sulfata i HA utvrđeno je da na kolagenim površinama mogu stimulirati migraciju mišjih matičnih stanica i njihovu hondrogenezu in vitro. Obzirom da svojim svojstvima mogu mijenjati mehaničke i morfološke karakteristike, kolagene površine u

1. Uvod

kombinaciji s hondroitin sulfatom i hijaluronskom kiselinom imaju veliki potencijal kao pogodne matrice za oporavak hrskavičnog tkiva (116).

2. CILJ I HIPOTEZE ISTRAŽIVANJA

2.1. Ciljevi istraživanja

Evolucijski značaj svitka kao i mnoge nedorečenosti i nedostatak podataka njegovim ultrastrukturnim i imunohistokemijskim značajkama u morske mačke *Scyliorhinus canicula* L., navele su na postavljanje sljedećih ciljeva istraživanja:

- a) Proučiti građu svitka morske mačke na razini svjetlosnog mikroskopa koristeći histološke i histokemijske tehnike.
- b) Koristeći elektronsku mikroskopiju detaljnije proučiti ultrastrukturnu građu kralježnice u morske mačke bljedice s posebnim naglaskom na ultrastrukturne značajke svitka, kralješka i intervertebralnog diska.
- c) Pratiti promjene u građi svitka duž njegove osnove (kranio-kaudalni smjer).
- d) Primjenom imunohistokemijskih i imunofluorescencijskih metoda odrediti prisutnost elemenata citoskeleta mikrofilamenata (aktina), različitih intermedijarnih filamenata (citokeratina, vimentina), elemenata izvanstanične tvari hijaluronske kiseline, agrekana, kolagena tip I i tip II, proteina okoštavanja (BMP-4 i BMP-7) te biljega apoptoze kaspaze 3, u svitku i susjednim tvorbama.
- e) Dobivene rezultate o morfološkim osobinama, ultrastrukтури i imunohistološkim značajkama svitka usporediti s onima u drugih vrsta, uključujući i čovjeka i tako doprinijeti spoznajama o građi i ulozi svitka u evoluciji kralježnjaka.

2.2. Hipoteze istraživanja

Provedeno istraživanje je nastavak sličnih istraživanja svitka u čovjeka i kopljače koje su provodile prof. dr. sc. Mirna Saraga-Babić i izv. prof. dr. sc. Ivana Bočina u Laboratoriju za istraživanje ranog razvoja čovjeka, Zavoda za anatomiju, histologiju i embriologiju Medicinskog fakulteta u Splitu; rezultati dobiveni proučavanjem ultrastrukturne građe svitka u morske mačke i primjenom imunohistokemijskih metoda, uspoređeni su s postojećim rezultatima dobivenim istraživanjem u čovjeka i kopljače. Rezultati tih istraživanja objavljeni su u časopisima *International Journal of Biological Sciences* (2006; 73-78) i *Acta Histochemica* (2011;113:49) citiranim u Current Contents i PubMed bazi. Stoga su polazne hipoteze ovog istraživanja:

1. Kopljača je evolucijski predak riba hrskavičnjača kojima pripada i morska mačka, pa očekujemo da će evolucijski očuvani proteini, a koji su potvrđeni u svitku kopljače, biti prisutni i u svitku morske mačke. Pretpostavka je da će se ultrastrukturna građa svitka u morske mačke razlikovati od iste u kopljače jer potonja zadržava svitak cijelog života, a morska mačka samo tijekom embrionalnog razdoblja.
2. S druge strane, svitak u čovjeka se također zadržava samo tijekom embrionalnog razvitka kada ga zamjeni najprije hrskavičan, a potom koštani kostur pa je pretpostavka ovog istraživanja da će svitak morske mačke imati sličnosti s građom svitka u čovjeka.
3. U ovom istraživanju korišteno je protutijelo za hijaluronsku kiselinu, jer morska mačka kao i čovjek ima hrskavične elemente kostura pa je pretpostavka da će imunohistokemijsko istraživanje potvrditi sličnost biokemijske građe svitka u morske mačke i čovjeka, tim više jer se u posljednje vrijeme rade brojna istraživanja patologije hrskavice u čovjeka vezana upravo uz hijaluronsku kiselinu.

3. METODE I MATERIJAL ISTRAŽIVANJA

3.1. Pokusne životinje

Istraživanje je obavljeno na deset primjeraka morske mačke bljedice, *Scyliorhinus canicula* L. ulovljenih u splitskom akvatoriju. Ova vrsta nastanjuje uglavnom pješčana dna do dubine 50 m. Ženke su u prosjeku veće od mužjaka. Prosječna dužina ovih životinja je 60 – 70 cm, a težina oko 3 kg. Za potrebe ovog istraživanja koristili su se juvenilni, a time i manji primjerci, dok spol životinja nije bio presudan. Ulovljenim primjercima izmjerena je dužina i izračunata srednja vrijednost dužine. Sekcijom je izoliran vratni, trupni i repni dio kralježnice.

Tablica 1. Dužina ulovljenih primjeraka morske mačke.

Broj uzorka	1	2	3	4	5
Dužina (cm)	26,5	24,3	21,0	22,0	25,4

Srednja vrijednost dužine uzoraka, SE = 23,84 cm

3.2. Metode istraživanja

3.2.1. Svjetlosna mikroskopija parafinskih prereza

Za potrebe svjetlosne mikroskopije izolirani dijelovi kralježnice morske mačke fiksirani su u 4% formalinu (96 ml H₂O i 4 ml 40% formalina), dehidrirani kroz seriju alkohola uzlaznih koncentracija te uklopljeni u parafin.

3.2.1.1. Izrada parafinskih prereza

Histokemijske i imunohistokemijske metode primjenjivale su se na parafinskim prerezima. Odabrani uzorci tkiva pripremljeni su za izradu parafinskih blokova. Nakon fiksacije tkivo se ispralo u tekućoj vodi, a zatim se dehidriralo uzlaznim nizom koncentracija etilnog alkohola (od 30% -100%). Jasnjenje tkiva obavilo se pomoću tri izmjene ksilena po 20 minuta. Potom se tkivo ostavilo 30 minuta u smjesi ksilola i parafina (omjer 1:1) u termostatu na 37°C kako

bi se pripremilo za prožimanje parafinom. Prožimanje tkiva parafinom obavilo se kroz tri izmjene parafina po 1 sat na temperaturi 58°C. Nakon prožimanja tkivo se uklopilo u čisti parafin kako bi se dobio parafinski blok (117). Parafinski blokovi rezali su se serijski na rotacijskom mikrotomu Leica RM 2155 na debljinu od 6 µm. Parafinske serije prereza čuvale su se u zamrzivaču na - 20°C.

3.2.1.2. Histokemijske metode bojenja tkiva

3.2.1.2.1. Hematoksilin – eozin metoda

Metoda hematoksilin-eozin osnovna je histološka metoda bojenja kojom se dobro prikazuje međustanična tvar stanice ispitivanih tkiva i organa. Nakon deparafiniranja rezova kroz niz ksilena i etilnog alkohola te ispiranja u destiliranoj vodi, tkivo se boji hematoksilinom kroz 10 minuta. Slijedi ispiranje u vrućoj vodi, rashlađivanje te bojenje eozinom 10 minuta. Višak boje ispire se u običnoj vodi te se tkivo dehidrira kroz niz etilnih alkohola silaznih koncentracija (od 100 – 30%) i ksilena. Bojenjem ovom metodom jezgre u stanicama postaju intenzivno plave, a citoplazma crvena.

3.2.1.2.2. Alcian-blue metoda

Ova metoda koristi se za prikazivanje međustanične tvari vezivnog tkiva. Tkivo se deparafinira i dehidrira do 70% etilnog alkohola, potom se boji 1% alcianskim modrilom (1 g alcianskog modrila u 100 ml 3% octene kiseline). Nakon ispiranja destiliranom vodom tkivo se boji 0,1% crvenom bojom za jezgre (0,1 g Kernechtrot u 100 ml 5% otopine $Al_2(SO_4)_3$). Ovom metodom jezgre se boje crveno, vezivno tkivo ružičasto, a tkivni kiseli glikozaminoglikani plavo. Može se koristiti i za diferencijaciju hrskavice (plavo) od kosti (crveno) (117).

3.2.1.2.3. Mallory metoda

Bojenje po Mallory-ju se koristi za diferencirano prikazivanje stanica i međustanične tvari. Nakon deparafiniranja i ispiranja u destiliranoj vodi, tkivo se boji hematoksilinom 10 minuta nakon čega se prenosi u kiseli fuksin-orange 1 minutu. Slijedi ispiranje u destiliranoj vodi te diferenciranje u 1% fosfomolibdenskoj kiseline. Potom se tkivo kratko ispire i boji anilinskim modrilom (anilin-blue) ili light-green te slijedi diferencijacija u 1% octenoj kiseline. Tkivo se

dehidrira kroz niz etilnih alkohola i ksilena te poklapa kanada balzomom. Rezultat bojenja ovom metodom jesu plavo-smeđe jezgre, crvena citoplazma, narančasti eritrociti i svjetlo plavi kolagen. Vezivo (plavo) i mišići (crveno) se mogu međusobno vrlo jasno razlikovati (117).

3.2.1.2.4. Orcein metoda

Ova metoda koristi se za prikazivanje elastičnih vlakana. Deparafinirani rezovi boje se 1% orceinom 1-24 sata (kontrola nakon 2 sata). Slijedi dehidracija u etilnom alkoholu i ispiranje destiliranom vodom. Potom se prerezi boje hematoksilinom 3-5 minuta, ispiru destiliranom vodom, ostave 15 minuta u običnoj toploj vodi te se isperu 70% etilnim alkoholom. Na ovako pripremljene prereze kapa se zasićena pikrinska kiselina, koja se brzo ispere u 96% etilnom alkoholu te se prerezi posuše filter papirom. Preparati se zatim uranjaju u smjesu 100% etilnog alkohola i ksilena te u čisti ksilen (dva puta) i prekrivaju kanada balzomom. Rezultati bojenja jesu ljubičasto-plave jezgre obojene hemalaunom, smeđa elastična vlakna obojena orceinom, a mišići i kolagena vlakna obojena žuto pikrinskom kiselinom (117).

3.2.1.2.5. Verhoeff metoda

Metoda bojenja po Verhoeff-u koristi se za prikazivanje elastičnih i kolagenih vlakana. Tkivo se deparafinira i ispere u destiliranoj vodi. Potom se boji bojom za elastična vlakna (20 ml hematoksilina + 8 ml željezo(III)-klorida + 8 ml Lugolove otopine). Slijedi diferenciranje u 2% otopini željezo(III)-klorida, uklanjanje joda pomoću 5% Na-tiosulfata ili 96% etilnog alkohola te bojenje po Van Giesonu (2,5 ml 1% vodenog kiselog fuksina + 97,5 ml zasićene vodene otopine pikrinske kiseline) 1 minutu. Preparati se potom ispiru u 95% etilnom alkoholu te dehidriraju kroz niz etilnih alkohola i ksilena te poklapaju kanada balzomom. Ovom metodom elastična vlakna se boje plavo-crno do crno, jezgre su plavo do crne, kolagen je crven, a ostali tkivni elementi žuti (117).

3.2.2. Svjetlosna mikroskopija polutankih prereza

Tkivo fiksirano za transmisijsku elektronsku mikroskopiju (TEM) postfiksirano je u 1% osmij-tetroksidu u 0.1 M fosfatnom puferu (pH 7.2) 1 sat. Nakon kratkog ispiranja destiliranom vodom tkivo se kontrastiralo 2% uranil-acetatom, a potom dehidriralo kroz uzlazni niz otopina acetona (od 30% - 100%). Dehidrirano tkivo proželo se Durcopan smolom, najprije u mješavini Durcopan smole i 100%-tnog acetona (omjer 1:1) 2 sata, a potom u čistoj smoli 1 sat te se uklopilo u Durcopan smolu i ostavilo 3 dana u termostatu na 64°C. Tkivo se orijentiralo poprečno, uzdužno i bočno kako bi se dobila što potpunija slika ultrastrukturne građe morske mačke bljedice. Blok tkiva rezao se na ultramikrotomu RMC Products MTX. Najprije su se izradili polutanki prerezi debljine 0.5 μm koji su se bojili 1% toluidinskim-modrilom i proučavali svjetlosnim mikroskopom. Napravile su se i serije polutankih prereza, u glavenom, trupnom i repnom dijelu morske mačke te se tako preliminarno utvrdila mikroskopska građa određenih područja kralježnice, što je poslužilo za određivanje područja od užeg interesa za istraživanje na elektronskom mikroskopu.

3.2.3. Elektronska mikroskopija

Nakon što su se pomoću polutankih prereza označila područja od užeg interesa za daljnje istraživanje, izradili su se ultratanki prerezi debljine 0.07 μm . Ultratanki prerezi postavili su se na bakrene mrežice koje su se prethodno presvukle folijom, kako bi se tkivo što bolje održalo na mrežici. Tkivo na mrežici se potom kontrastiralo najprije 4% uranil-acetatom (5-15 min), a zatim 5-10 minuta olovo-citratom (118). Gotove mrežice s ultratankim prerezima pregledane su transmisijskim elektronskim mikroskopom JEOL JEM 1400 u KBC „Dubrava” u Zagrebu. Elektronskim mikroskopom proučavala se ultrastruktura stanica svitka i okolnih tkiva koja okružuju svitak i građe kralježak morske mačke bljedice. Posebna pažnja posvetila se proučavanju građe ovojnice svitka te građi svitka u području tijela kralješka i području intervertebralnog diska.

3.2.4. Imunohistokemijske metode

3.2.4.1. Primjena imunohistokemijskih metoda na parafinske prereze

Postupak primjene imunohistokemijskih metoda na parafinske prereze ovisi u prvom redu o vrsti protutijela koje se primjenjuje na određeno tkivo. Proizvođač protutijela izdaje ujedno i postupak primjene tog protutijela pri različitim metodama rada. Imunohistokemijske metode za parafinske prereze uglavnom su slične za sva protutijela koja se mogu primjeniti na parafinske prereze. Prerezi su se najprije deparafinirali kroz dvije kupelji ksilena po 15 minuta. Slijedila je dehidracija prereza kroz silazni niz etilnih alkohola:

-100% (2x1')

- 96% (10')

- 70% (3-5').

Nakon dehidracije prerezi su isprani destiliranom vodom. Slijedilo je blokiranje peroksidazalne aktivnosti u tkivu pomoću 0.1-1% otopine vodik-peroksida 30 minuta u mraku, pa ispiranje destiliranom vodom. Prije daljnjeg postupka na svakom predmetnom stakalcu masnom olovkom označeni su prerezi tkiva radi učinkovitije primjene protutijela. Označeni prerezi isprani su u odgovarajućoj puferskoj otopini (PBS-phosphate buffered saline, TBS-tris buffered saline, pH 6.7) 3 puta po 2 minute. Za neka protutijela potrebno je napraviti pretretman tkiva kuhanjem, ili tretiranje proteinazom K (1:100, u 10 mM TRIS, pH = 8, Fragmentation Detection Kit, JA 1477, Darmstadt, Germany) ili hijaluronidazom (300 U/mg u PBS pH 6.7, Sigma-Aldrich, Saint Louis, MO 63103, USA) kako bi protutijelo moglo ući u stanice tkiva. U ovom slučaju tkivo smo tretirali proteinazom K 15 minuta (aktin, kaspaza 3, citokeratin 8, vimentin, hijaluronska kiselina, BMP 4 i BMP 7) i hijaluronidazom 4 sata na 37°C (kolagen tip I, kolagen tip II i agrekan). Potom su se prerezi isprali odgovarajućim puferom (3x2 minuta). Na ovako pripremljene prereze nakapalo se primarno protutijelo (Tablica 2) i ostavilo stajati oko 1 sat na sobnoj temperaturi ili preko noći na 4°C. Nakon primjene primarnog protutijela prerezi su se isprali odgovarajućim puferom i nakapalo se odgovarajuće sekundarno protutijelo (Tablica 3) te ostavilo stajati 60 minuta u mraku. Potom su prerezi isprani puferom (3x2 minuta). Ovako pripremljeni prerezi bojili su se DAB (3,3 diaminobenzidin tetrahidroklorid) kromogenom do 10 minuta u mraku. Slijedilo je ispiranje destiliranom vodom i bojenje

hematoksilinom do 2 minute. Nakon plavljenja u običnoj vodi prerezi su poklopljeni medijem za čuvanje preparata (canada balsam, ljepilo Shandon i sl.) i pokrovnim stakalcem.

3.2.4.2. Primjena imunofluorescencijskih metoda na parafinske prereze

Primijenjene imunofluorescencijske metode izvedene su na isti način kao i prije opisane imunohistokemijske metode do dijela kada je primijenjeno sekundarno protutijelo (Tablica 3). Prerezi su inkubirani odgovarajućim sekundarnim protutijelom 60 minuta i ostavljeni u mraku na sobnoj temperaturi. Nakon ispiranja s PBS-om, prerezi su se bojili s 4', 6-diamidin-2-fenilindol, dihidrokloridom (DAPI) 1 minutu. Nakon završnog ispiranja s PBS-om, prerezi su potpuno osušeni i poklopljeni medijem za čuvanje preparata (Immuno-Mount, Shandon, Pittsburgh, PA, USA). Svi prerezi su promatrani fluorescencijskim mikroskopom (Olympus BX61, Tokyo, Japan). Prerezi su snimljeni digitalnom kamerom (SPOT Insight, Diagnostic Instruments, USA).

3.3.3. Protutijela

3.3.3.1. Anti-Human Alpha-Smooth Muscle Actin

Monoklonalno mišje protutijelo (Tablica 2) koncentracije 100 mg/L koje reagira s α -aktinom u glatkim mišićnim stanicama, mioepitelnim stanicama i miofibroblastima. Primjenjuje se na parafinske prereze tkiva koja su fiksirana formalinom (119).

3.3.3.2. Anti-Fish Collagen Type I

Monoklonalno zečje protutijelo (Tablica 2) reagira na kolagen tip I u riba, ptica i sisavaca. Primjenjuje se u imunoflorescenciji i imunohistokemiji s preporučenim razrijeđenjem u omjeru 1:50 (7).

3.3.3.3. Anti-collagen Type II

Poliklonalno zečje protutijelo (Tablica 2) koje reagira na kolagen tip II u mladim hondrocitima i nešto slabijim intezitetom, u fetalnim. Kolagen tip II specifičan je za hrskavično tkivo. Primjenjuje se u imunohistokemiji i imunofluorescenciji u koncentraciji od 5 $\mu\text{g/mL}$ {Restovic, 2015 #445} te u Western Blot analizi u koncentraciji od 1 $\mu\text{g/mL}$.

3.3.3.4. *Anti-Human/Mouse Active Caspase-3*

Poliklonalno zečje protutijelo (Tablica 2) koje detektira p17 podjedinicu kaspaze-3. Razlikuje apoptotičke stanice od onih koje nisu zahvaćene apoptozom. Primjenjuje se u imunohistokemiji na parafinskim rezovima u koncentraciji 5-15 µg/mL (120).

3.3.3.5. *Anti-Vimentin*

Poliklonalno kozje protutijelo (Tablica 2) reagira s intermedijalnim filamentom vimentinom. Vimentin se vrlo dobro eksprimira u stanicama mezenhimalnog podrijetla i koristi se kao mezenhimalni biljeg. U koncentraciji 5-15 µg/mL primjenjuje se na parafinskim rezovima (121).

3.3.3.6. *Anti-Human Cytokeratin 8*

Monoklonalno mišje protutijelo (Tablica 2) koje reagira s citokeratinima 5, 6, 8, 17 i 19. Koristi se za detekciju i klasifikaciju normalnih i neoplastičnih stanica epitelnog podrijetla. Na parafinskim rezovima preporuča se koristiti u razrijeđenju od 1:50 – 1:100 (122).

3.3.3.7. *Anti-Human Bone Morphogenetic Factor 2/4*

Poliklonalno kozje protutijelo (Tablica 2) reagira s koštanim morfogenetskim proteinima 2 i 4 (BMP 2/4). Pripadnici BMP obitelji imaju važnu ulogu u embriogenezi i morfogenezi različitih tkiva i organa, a BMP2/4 su prepoznati kao regulatori procesa nastajanja hrskavice i kosti. U imunohistokemiji se ovo protutijelo koristi u koncentraciji od 5-15 µg/mL (123).

3.3.3.8. *Anti-Human Bone Morphogenetic Factor 7*

Poliklonalno zečje protutijelo (Tablica 2) koje detektira prisustvo BMP7. U koncentraciji od 4-8 µg/mL se koristi za primjenu na parafinskim rezovima u imunohistokemiji (124).

3.3.3.9. *Anti-Hyaluronic acid*

Poliklonalno ovčje protutijelo (Tablica 2) specifično je za hijaluronsku kiselinu, mukopolisaharid koji je sastavni dio vezivnog životinjskog tkiva. Koristi se u imunohistokemiji na parafinskim i smrznutim rezovima, s velikim rasponom mogućih koncentracija koja ovisi o razrijeđenju (125).

3.3.3.10. *Anti-Aggrecan antibody*

Poliklonalno zečje protutijelo (Tablica 2) reagira s agrekanom, specifičnim proteoglikanom hrskavice. U imunohistokemijim analizama se koristi u koncentraciji od 5 µg/mL, dok se u Western blot analizi preporuča koncentracija od 1 µg/mL (126).

Tablica 2. Značajke primjenjenih primarnih protutijela

naziv protutijela	podri- -jetlo	mono/ poli	proizvođač	kat. broj	razrjeđenje protutijela
Anti-Human Alpha-Smooth Muscle Actin	miš	mono	DAKO, Glostrup, Denmark	M 0851	1:150
Anti-Fish Collagen Type I	zec	mono	BIODESIGN Int., USA	T8917R	1:50
Anti-Collagen II antibody	zec	poli	Abcam Inc., Cambridge, MA, USA	ab85266	1:100
Anti-Human/Mouse Active Caspase-3	zec	poli	R&D Systems, USA	AF835	1:1500
Anti-Human Cytokeratin 8	miš	mono	DAKO, Glostrup, Denmark	M 0821	1:200
Anti-Vimentin	koza	poli	R&D Systems, Minneapolis, USA	AF2105	1:300
Anti-Human BMP-2/4	miš	mono	R&D Systems, USA	AF355	1:20
Anti-Human BMP-7	zec	poli	Abcam, Cambridge, USA	Ab56023	1:100
Anti-Hyaluronic Acid	ovca	poli	Abcam Inc., Cambridge, MA, USA	Ab53842	1:300
Anti-Aggrecan antibody	zec	poli	Abcam Inc., Cambridge, MA, USA	ab36861	1:100

3. Metode i materijal istraživanja

Tablica 3. Parovi primijenjenih primarnih i sekundarnih protutijela

primarno protutijelo	sekundarno protutijelo
Anti-Human Alpha-Smooth Muscle Actin (mouse Anti-Human Alpha-Smooth Muscle Actin, 1:150, M 0851, Dako, Glostrup, Denmark)	Biotinylated secondary antibody (LSAB+Kit, HRP, K0679; K0690, Dakocytomation, Carpinteria, California, USA)
Anti-Fish Collagen Type I (rabbit Anti-Fish Collagen Type I, 1:50, T8917R, Biodesign International, Saco, ME, SAD)	Biotinylated secondary antibody (LSAB+Kit, HRP, K0679; K0690, Dakocytomation, Carpinteria, California, USA)
Anti-Collagen II antibody (Rabbit polyclonal to Collagen II, 1:100, ab85266, Abcam Inc., Cambridge, MA, USA)	Biotinylated secondary antibody (LSAB+Kit, HRP, K0679; K0690, Dakocytomation, Carpinteria, California, USA)
Anti-Human/Mouse Active Caspase-3 (rabbit Anti-human/mouse active caspase-3 antibody, 1:1500; AF835, R&D Systems, Minneapolis, MN, USA)	Biotinylated secondary antibody (LSAB+Kit, HRP, K0679; K0690, Dakocytomation, Carpinteria, California, USA)
Anti-Human Cytokeratin 8 (Mouse anti-human cytokeratin antibody, 1:200, M 0821, Dako, Glostrup, Denmark)	Rhodamine labeling (Donkey Anti-Mouse IgG – Rhodamine Red, 1:300, 715-295-151, Jackson ImmunoResearch Laboratories Inc., Baltimore, MD, USA)
Anti-Vimentin (Goat anti-vimentin polyclonal antibody, AF2105, R&D Systems, Minneapolis, MN, USA)	FITC (Donkey Anti-Sheep IgG, 1:300, sc-2476, Santa Cruz Biotechnology, Inc., Santa Cruz, CA, USA)
Anti-Human BMP-2/4 (Mouse Anti-human BMP-2/4 antibody, 1:10, AF355, R&D Systems, Minneapolis, MN, USA)	Donkey Anti-Mouse IgG - Rhodamine Red, 1:300, 715-295-151, Jackson ImmunoResearch Laboratories Inc., Baltimore, MD, USA
Anti-Human BMP-7 (Rabbit polyclonal antibody to BMP7, 1:100, ab56023, Abcam, Cambridge, USA)	Donkey Anti-Rabbit IgG – FITC, (1:300, 711-095-152, Jackson ImmunoResearch Laboratories Inc., Baltimore, MD, USA)
Anti-hyaluronic acid antibody (Sheep Anti-human/mouse/chicken Anti-hyaluronic acid antibody, 1:300, ab53842, Abcam Inc., Cambridge, MA, USA)	Donkey Anti-Sheep IgG – FITC, (1:300, sc-2476, Santa Cruz Biotechnology, Inc., Santa Cruz, CA, USA)
Anti-Aggrecan antibody (Rabbit polyclonal to Aggrecan, 1:100, ab36861, Abcam Inc., Cambridge, MA, USA)	Biotinylated secondary antibody (LSAB+Kit, HRP, K0679; K0690, Dakocytomation, Carpinteria, California, USA)

4. REZULTATI

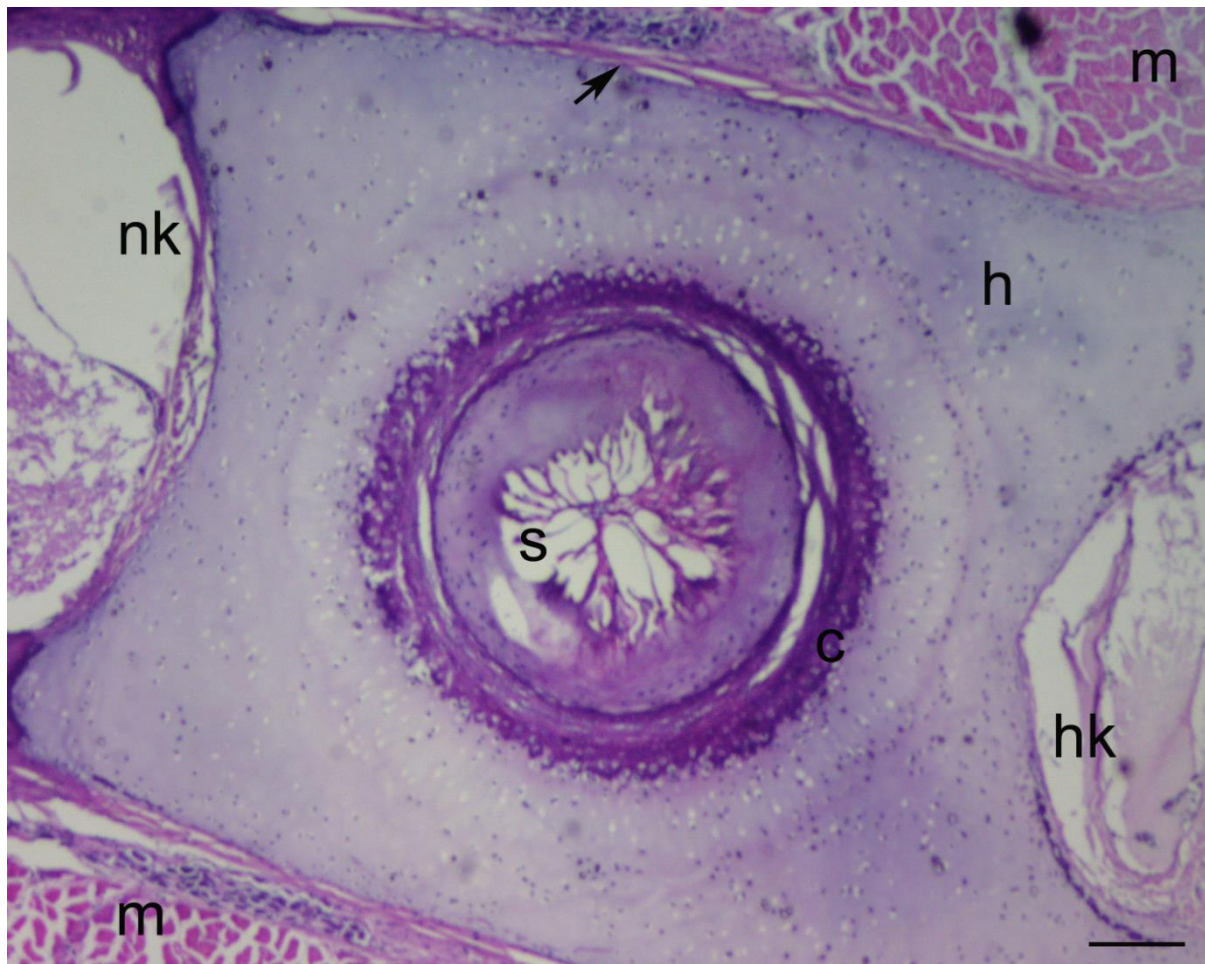4.1. Svjetlosnomikroskopska analiza svitka i susjednih tvorbi na parafinskim prerezima

Poprečni i uzdužni prerezi kroz kralježak morske mačke proučavani su svjetlosnim mikroskopom uz primjenu histokemijskih i imunohistokemijskih metoda, kako bi se utvrdile morfološke značajke svitka i susjednih tvorbi.

4.1.1. Građa kralješka morske mačke

4.1.1.1. Bojenje hematoksilin-eozinom

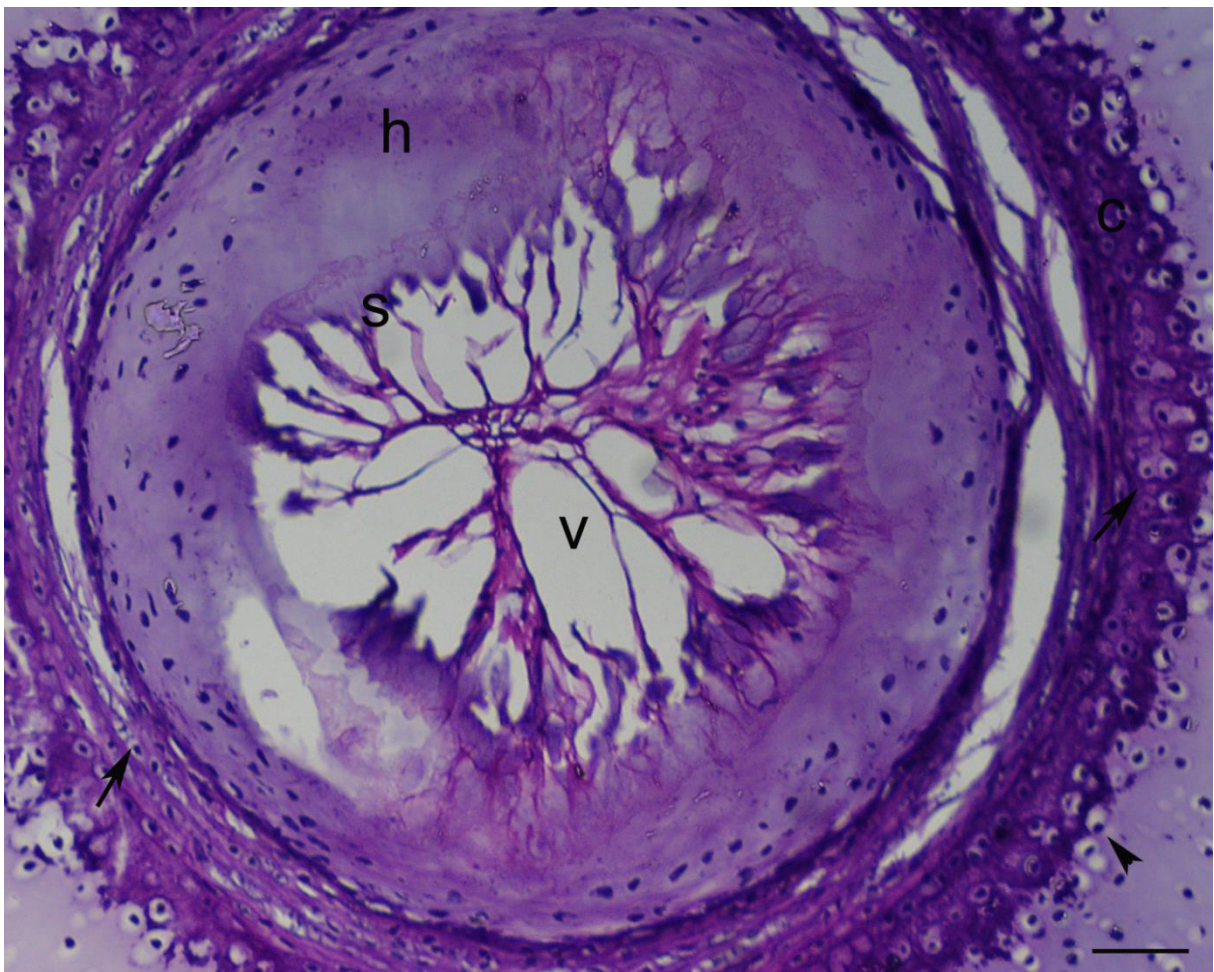
Trupni kralješci morske mačke sastoje se od tijela kralješka, neuralnog i hemalnog luka. Tijelo kralješka je konkavno udubljeno u leđnom i trbušnom dijelu, a građeno je od hijaline hrskavice koja okružuje centralno položen svitak. Dio kralješka neposredno uz svitak naziva se centrum, a obilježava ga područje mineralizirane hrskavice (Slika 3). Svitak je građen od velikog broja stanica koje svojim rasporedom i oblikom tvore strukturu nalik mreži. Unutarnje stanice svitka posjeduju velike unutarstanične vakuole. Stanice svitka obavijene su acelularnom ovojnicom koja odvaja stanice svitka od osificiranog centruma. Neuralni gornji luk kralješka je smješten dorzalno i zatvara neuralni kanal kroz koji prolazi leđna moždina. Hemalni (donji) luk položen je ventralno i kroz njega prolazi krvna žila, ali samo u repnom dijelu kralježnice. Lateralno uz kralježak priliježu mišići.



Slika 3. Histološke značajke kralješka morske mačke. Hijalina hrskavica (h), dio neuralnog kanala (nk), dio hemalnog luka (hk), svitak (s), centrum (c), perihondrij (↗), mišići (m). Hematoksilin-eozin. Ljestvica = 25 μ m.

4.1.2. Građa svitka morske mačke

Poprečni prerez kroz tijelo kralješka pokazuje stanice svitka smještene u njegovom središtu. Svitak je okružen kalcificiranim prstenom tijela kralješka, tzv. centrumom u kojem su vidljivi hondrociti i osteoblasti koji zajedno sudjeluju u procesu mineralizacije centra. Na unutarnju stranu centra naliježe acelularna ovojnica svitka. Okružene hrskavicom, stanice svitka dominiraju u središtu tijela kralješka. Stanice svitka sadrže velike unutarstanične vakuole zbog kojih cijela struktura nalikuje mreži.

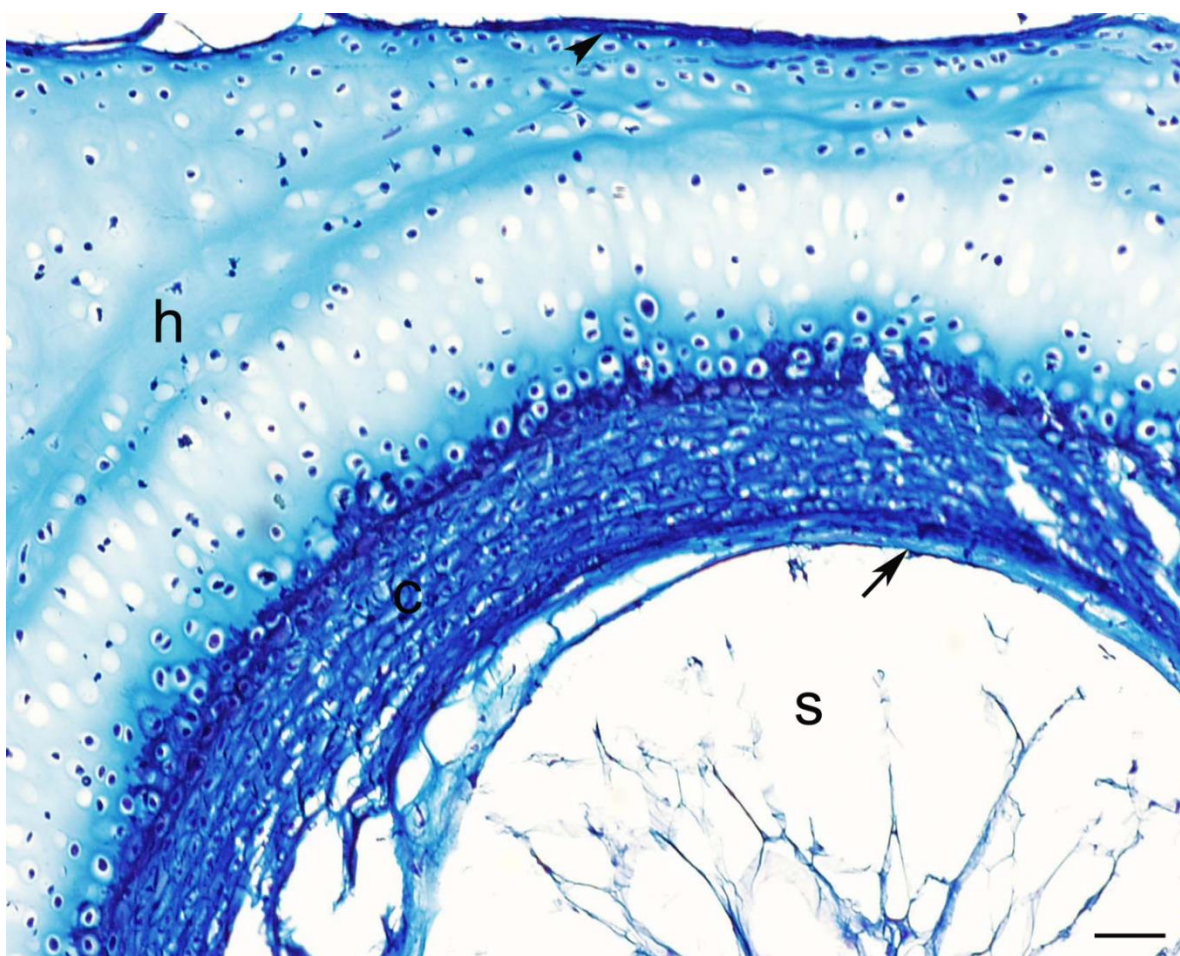


Slika 4. Poprečni prerez kroz trupni kralježak morske mačke. Hijalina hrskavica (h), svitak (s), hondrociti (↗), osteoblasti (▲), unutarstanične vakuole (v), centrum (c). Hematoksilin-eozin. Ljestvica = 10 μ m.

4.1.2.1. Analiza primjenom bojenja po Mallory-u

Metoda bojenja po Mallory-ju koristi se za diferencirano prikazivanje stanica i međustanične tvari, kao i za razlikovanje mišićnog i vezivnog tkiva. Strukture koje sadrže vezivna vlakna boje se plavo (anilin-blue) ili zeleno (light-green), dok se strukture koje sadrže mišićna vlakna boje crveno, stoga se pojedine strukture mogu međusobno vrlo jasno razlikovati kao npr. mišićna vlakna od kolagenih vlakana vezivnog tkiva.

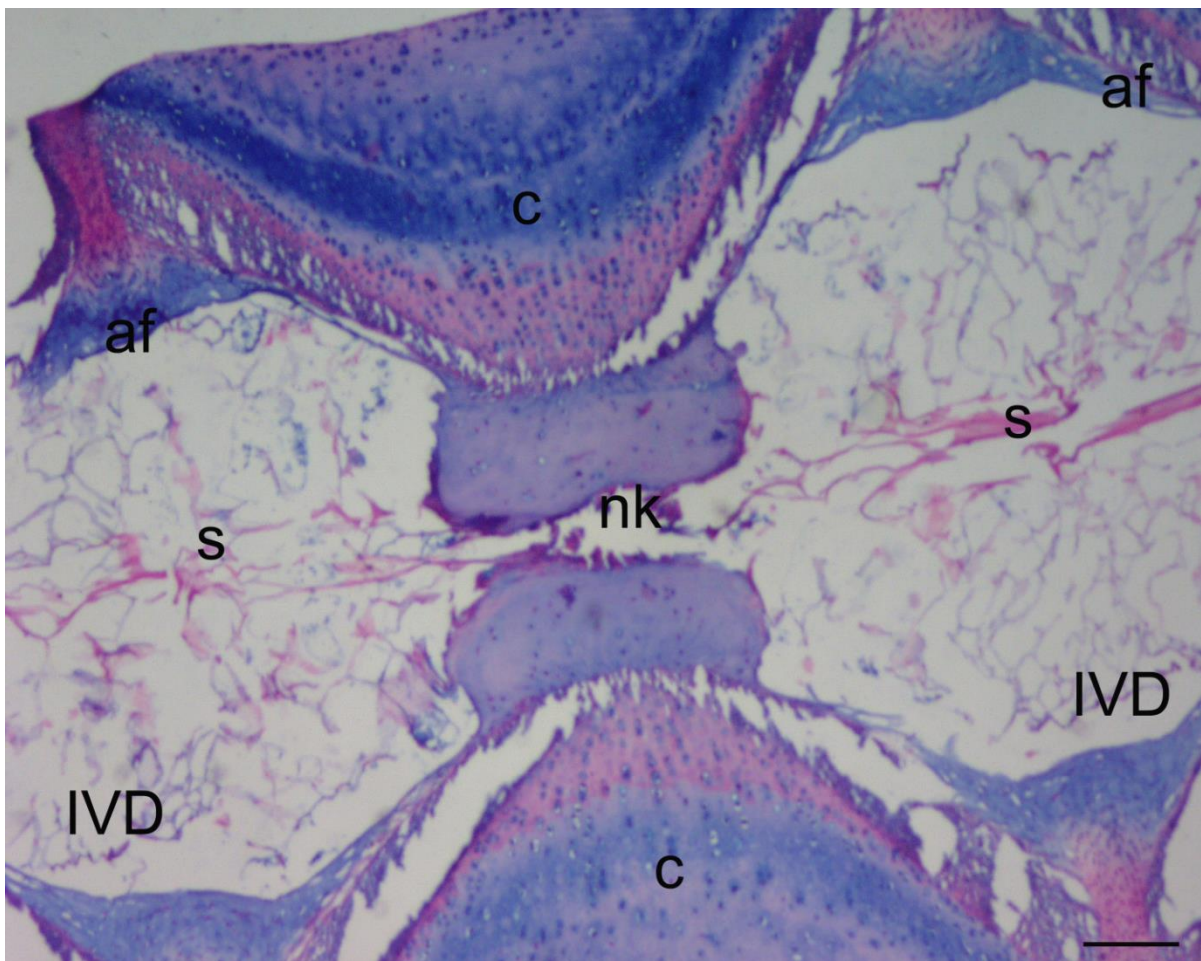
Na prerezima obojanim metodom po Mallory-u vidi se kako su se sve tkivne strukture obojile specifično plavo što ukazuje na nazočnost komponenti vezivnog tkiva (u prvom redu kolagenih vlakana) u njima. Neke strukture, kao što su centrum kralješka te perihondrij hrskavice obojili su se intenzivnije od ostalih struktura što bi moglo upućivati na drukčiji sastav vezivnog tkiva, odnosno drukčiji tip kolagena. I sam svitak se obojio specifično što ukazuje na njegovu vezivnu strukturu (Slika 5).



Slika 5. Poprečni prerez kroz trup kralješka morske mačke. Svitak (s), ovojnica svitka (↗), centrum (c), hijalina hrskavica (h), perihondrij hijaline hrskavice (↖). Mallory. Ljestvica = 25 μ m.

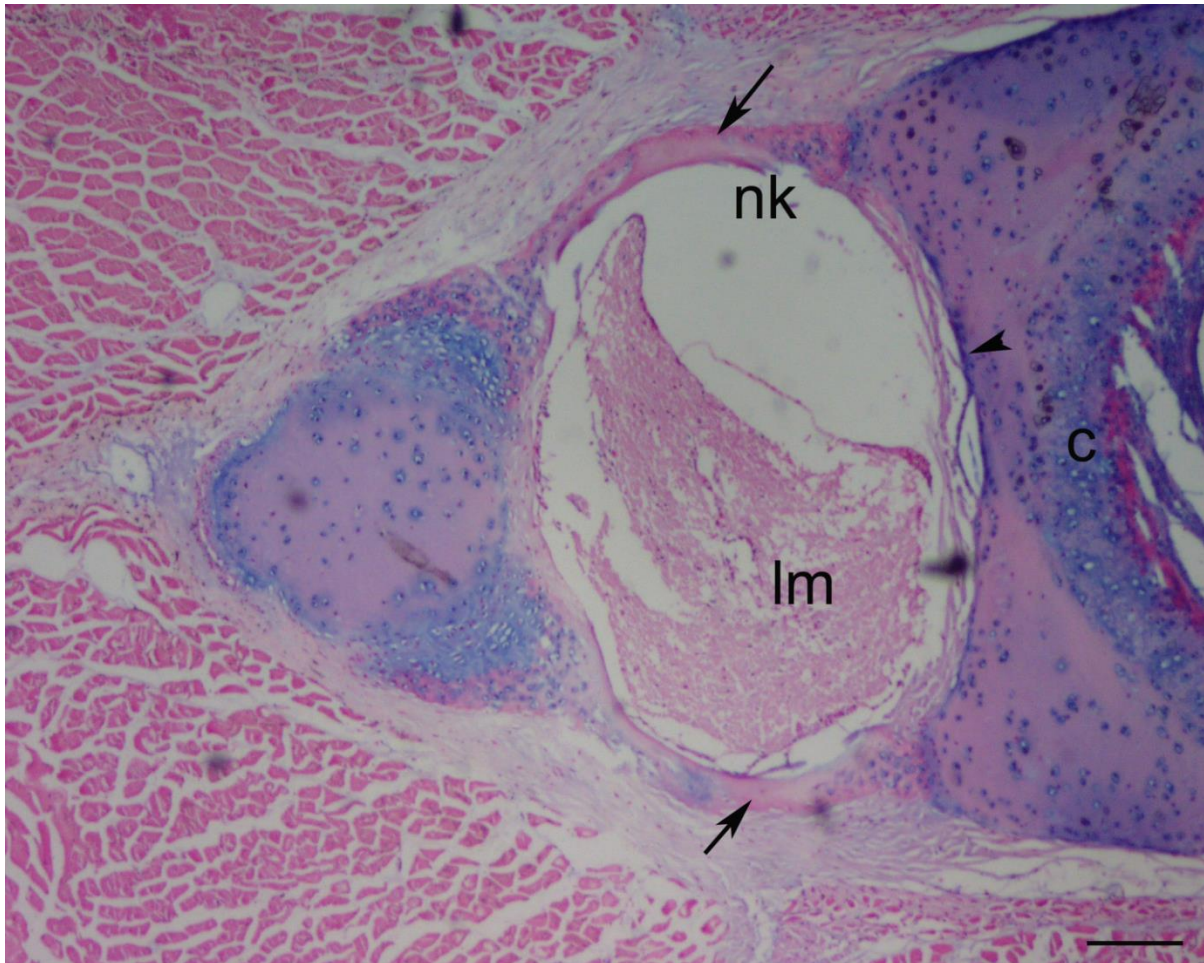
4.1.2.2. Analiza primjenom bojenja Alcian blue Kernechtrot

Na uzdužnom prerezu kroz kralježnicu morske mačke uočava se trup kralješka okružen međukralješčanim kolutima (intervertebralni diskovi, IVD). Vidi se kako svitak izgrađuje najveći dio intervertebralnog diska i kao se proteže kroz susjedene intervertebralne diskove prolazeći kroz uski notokordalni kanal u središnjem dijelu trupa kralješka. (Slika 6). U području IVD-a svitak je izvana okružen vezivnim hrskavičnim prstenom (annulus fibrosus) koji se ovom tehnikom specifično boji plavo. U području trupa kralješka uočavaju se različito obojana područja hrskavice. Crveno obojena područja prikazuju područja okoštavanja hrskavice (Slika 6).



Slika 6. Uzdužni prerez kroz dva susjedna kralješka morske mačke. Svitak (s), u području intervertebralnog diska (IVD), *annulus fibrosus* (af), centrum (c), notokordalni kanal (nk). Alcian blue. Ljestvica = 25 μ m.

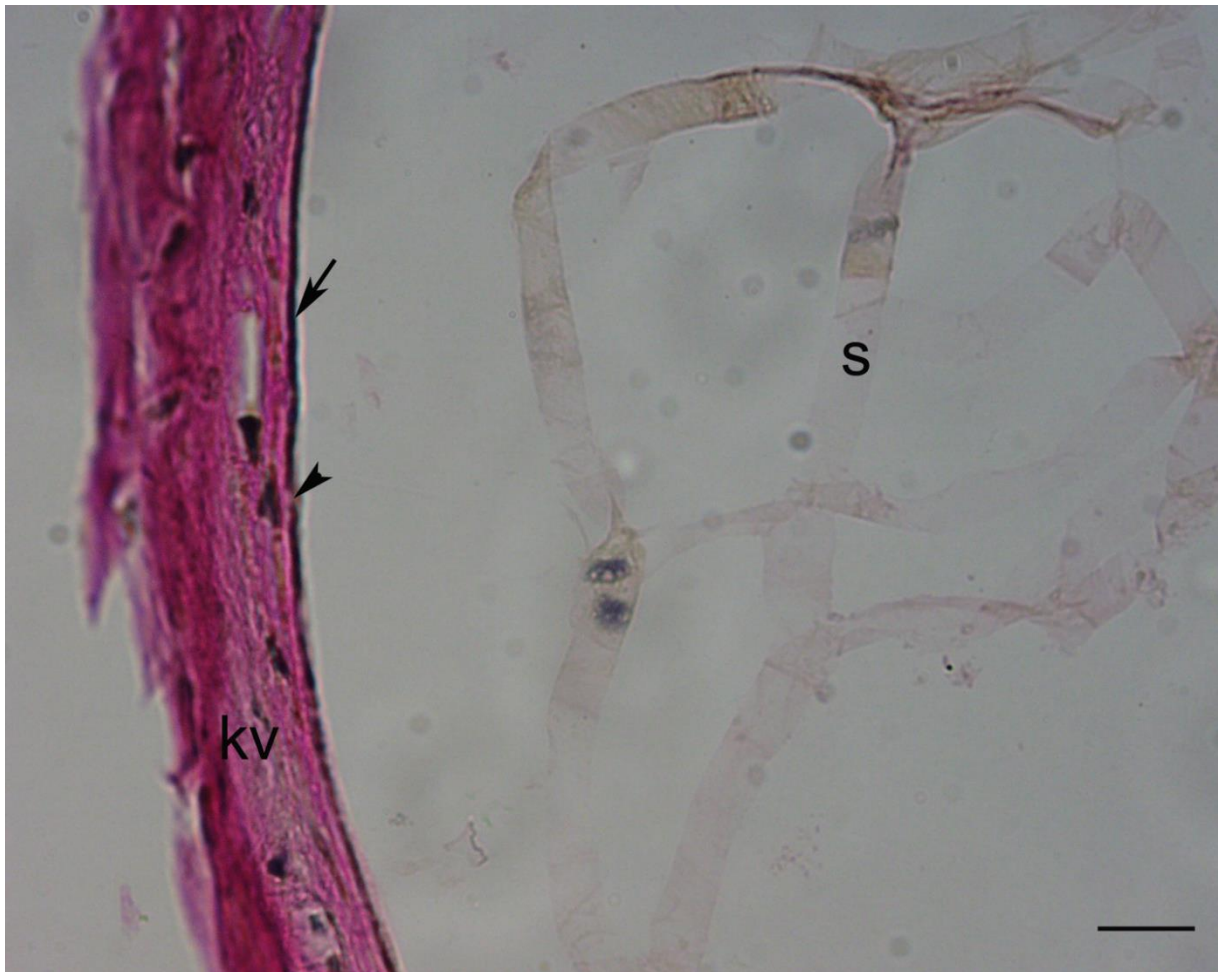Na poprečnim prerezima obojenim ovom metodom uočavaju se područja okoštavanja, ne samo u centru kralješka već i u neuralnom luku. Lateralni dijelovi neuralnog luka boje se crveno u karakterističnom polumjesečastom obliku ukazujući na proces okoštavanja (Slika 7). Plava boja u hrskavičnim dijelovima kralješka ukazuje na prisutnost kiselih glikozaminoglikana u međustaničnoj tvari.



Slika 7. Poprečni prerez kroz neuralni luk kralješka morske mačke. Neuralni kanal (nk), leđna moždina (lm), područja okoštavanja (↗), perihondrij hijaline hrskavice (▲), centrum (c). Alcian blue. Ljestvica = 10 μm.

4.1.2.3. Analiza primjenom bojenja po Verhoeff-u

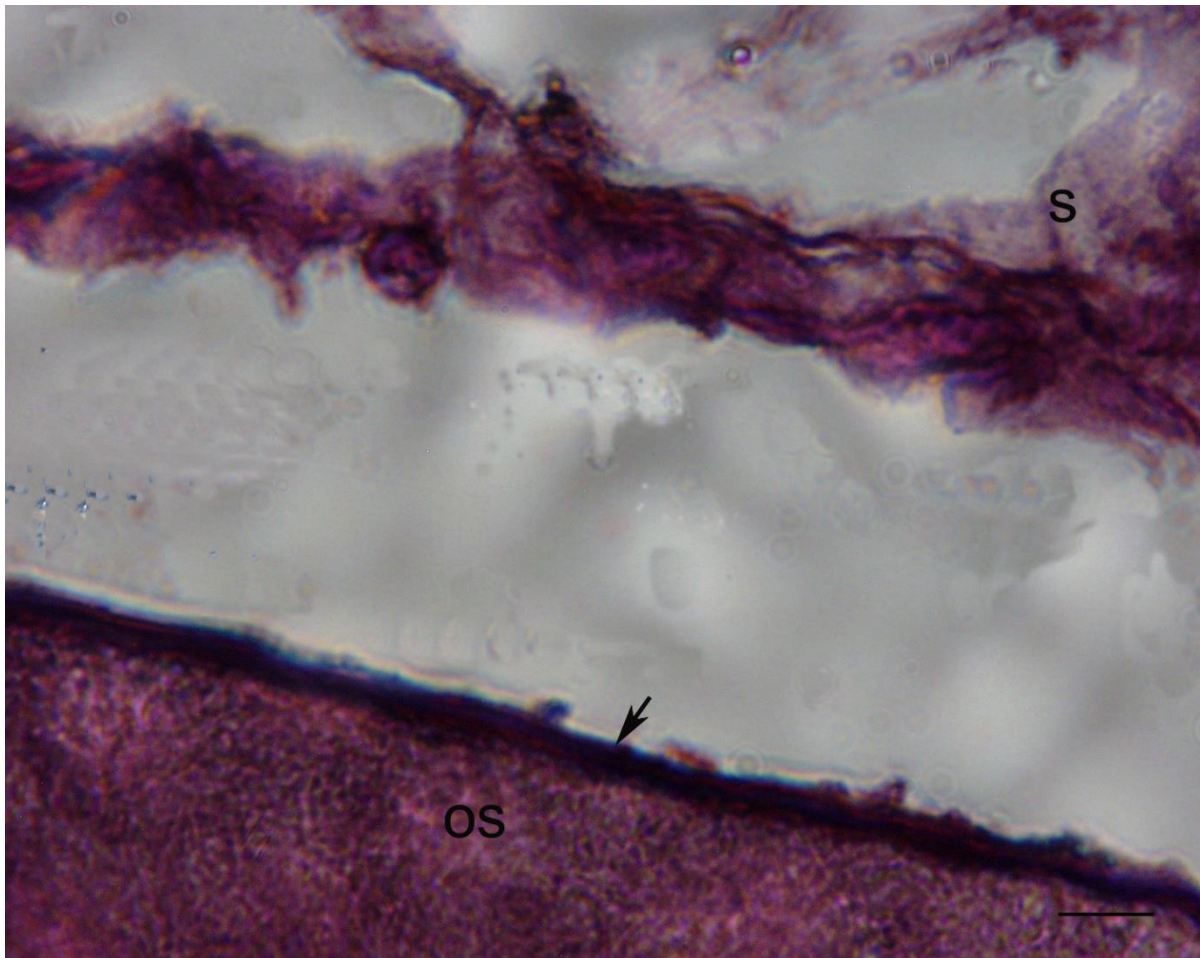
Na poprečnim prerezima obojenim metodom po Verhoeff-u vidi se kako je unutarnji rub ovojnice svitka obojen crno što upućuje na prisutnost elastičnih vlakana u ovojnici svitka. Vanjski i središnji dio ovojnice obojili su se crveno što je dokaz nazočnosti kolagenih vlakana (Slika 8). Stanice svitka tvore prepoznatljivu mrežastu strukturu i sadrže velike unutarstanične vakuole. Blago crveno obojenje u stanicama svitka može ukazivati na prisutnost kolagenih vlakana.



Slika 8. Poprečni prerez kroz trup kralješka u području ovojnice svitka. Elastična vlakna (↗), pora (↖), kolagena vlakna (kv), stanice svitka (s). Verhoeff. Ljestvica = 4µm.

4.1.2.4. Analiza primjenom bojenja orceinom

Na prerezima bojenim orceinom tamnije obojenje uočava se u području ovojnice svitka što bi također moglo upućivati na nazočnost elastičnih vlakana u ovojnici svitka (Slika 9) kao što je to prikazano metodom bojenja po Verhoeffu.



Slika 9. Uzdužni prerez kroz svitak morske mačke. Ovojnica svitka (os), elastična vlakna u ovojnici svitka (↗), stanice svitka (s). Orcein. Ljestvica = 10 μ m.

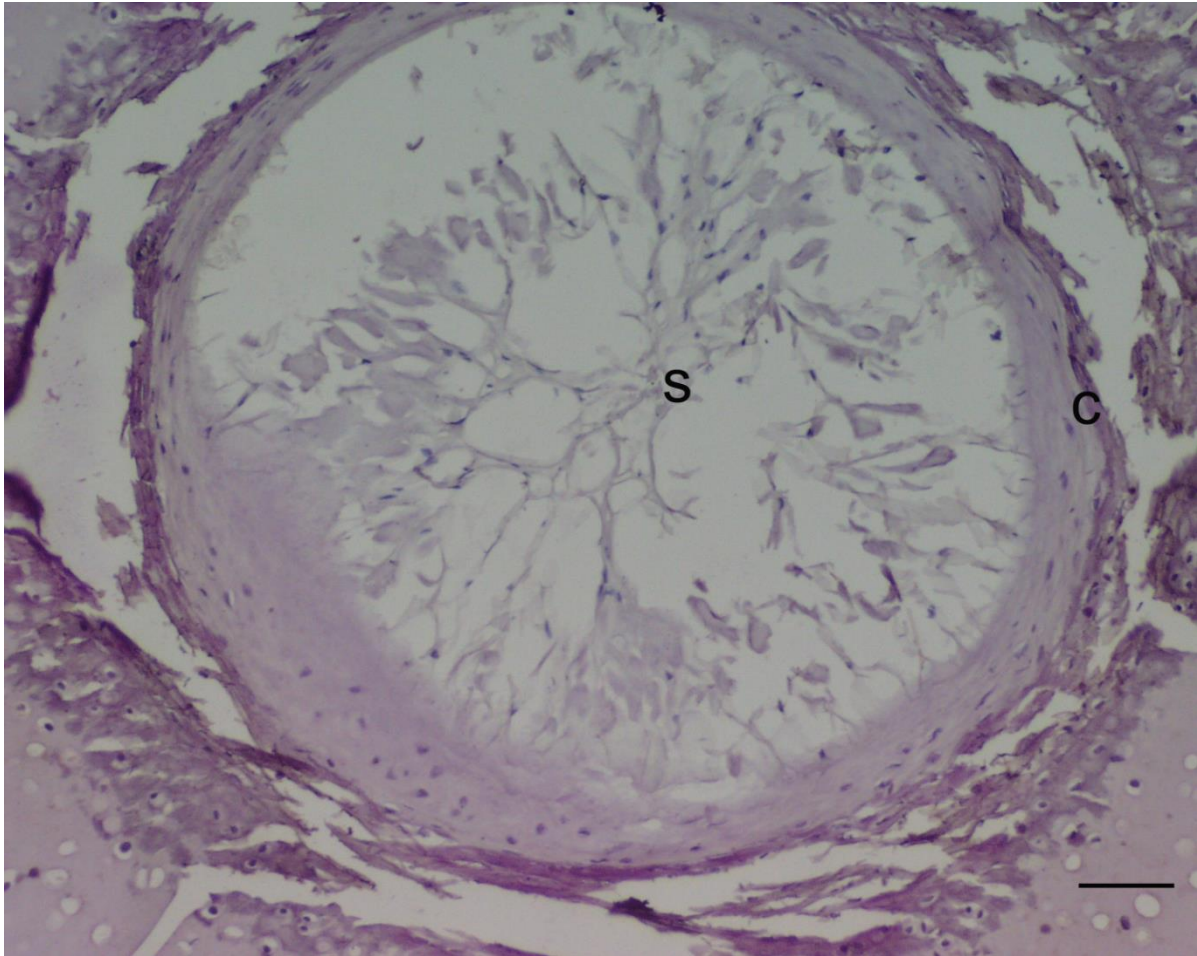
4.2. **Imunohistokemijska analiza svitka i susjednih tvorbi u kralježnici morske mačke**

Imunohistokemijske i imunofluoroscencijske metode primijenjene su na parafinskim prerezima da bi se odredila prisutnost elemenata citoskeleta (mikrofilamenata i intermedijarnih filamenata), elemenata izvanstaničnog matriksa te biljega programirane stanične smrti (apoptoze) u svitku i susjednim tvorbama. Na poprečne i uzdužne prereze kroz kralježak morske mačke, primijenjena su protutijela na mikrofilament aktin, intermedijarne filamente vimentin i citokeratin 8 te elemente izvanstaničnog matriksa hijaluronsku kiselinu, agrekan, kolagen tip I i II. Kako bi se utvrdila apoptoza stanica svitka primjenjeno je protutijelo na kaspazu 3.

4.2.1. **Analiza elemenata staničnog skeleta u stanicama svitka**

4.2.1.1. *Anti-human α -smooth actin*

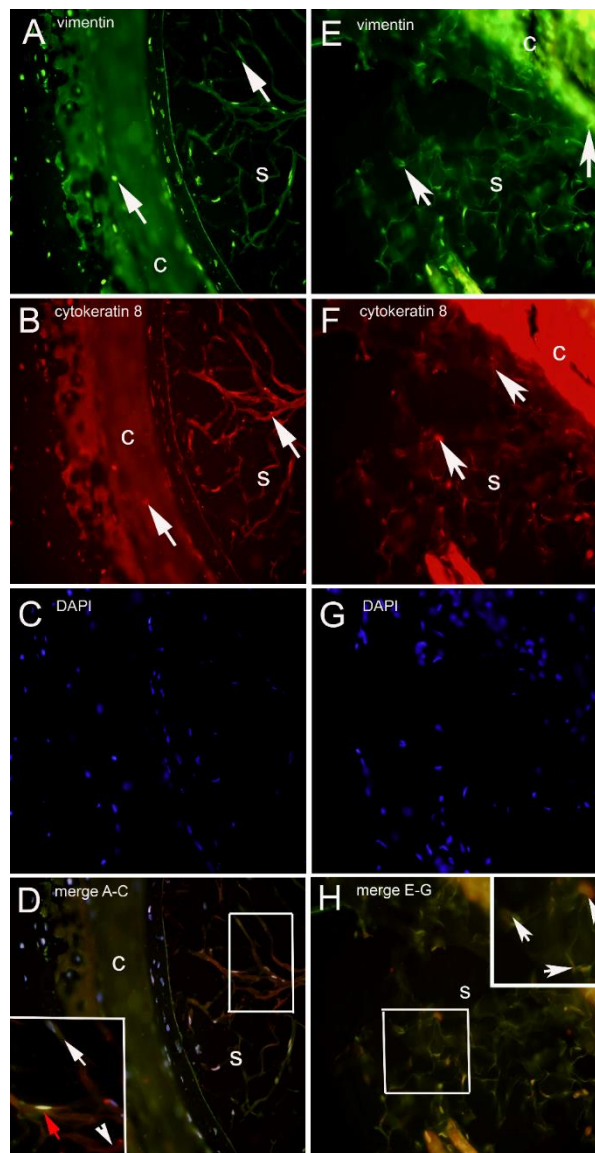
Protutijelo za mikrofilament aktin reagira s α -aktinom u glatkim mišićnim stanicama, mioepitelnim stanicama i miofibroblastima. Na poprečnim prerezima kroz kralježak morske mačke nije uočena pozitivna reakcija na protutijelo za aktinske mikrofilamente; prisutnost aktina tako nije potvrđena ni u trupu kralješka niti u stanicama svitka (Slika 10).



Slika 10. Poprečni prerez kroz svitak. Svitak (s), centrum (c). Imunohistokemijsko bojanje na aktin. Ljestvica = 10 μ m.

4.2.1.2. Anti-vimentin and anti-human citokeratin 8

Dvostruko imunofluorescencijsko bojanje protutijelima za intermedijarne filamente vimentin (slika 11A i 11E) i citokeratin 8 (slika 11B i 11F), primijenjeno je na poprečnim i uzdužnim prerezima kroz tijelo kralješka i svitak morske mačke. Pozitivan izražaj na primijenjena protutijela za oba intermedijarna filameta uočen je kako u stanicama svitka tako i u hrskavičnim i djelomično okoštanim područjima centra kralješka. Pojedine stanice svitka pokazale su izražaj za vimentin i citokeratin 8 zajedno (slika 11D i 11H), dok se mogu uočiti i pojedinačne stanice s pozitivnom reakcijom na protutijelo za vimentin ili samo na protutijelo za citokeratin 8. Ipak, u stanicama svitka uočava se dominantan izražaj na protutijelo za vimentin (slika 11B i 11D). Slika 11C i 11G prikazuje DAPI bojanje kojim se bojaju jezgre.

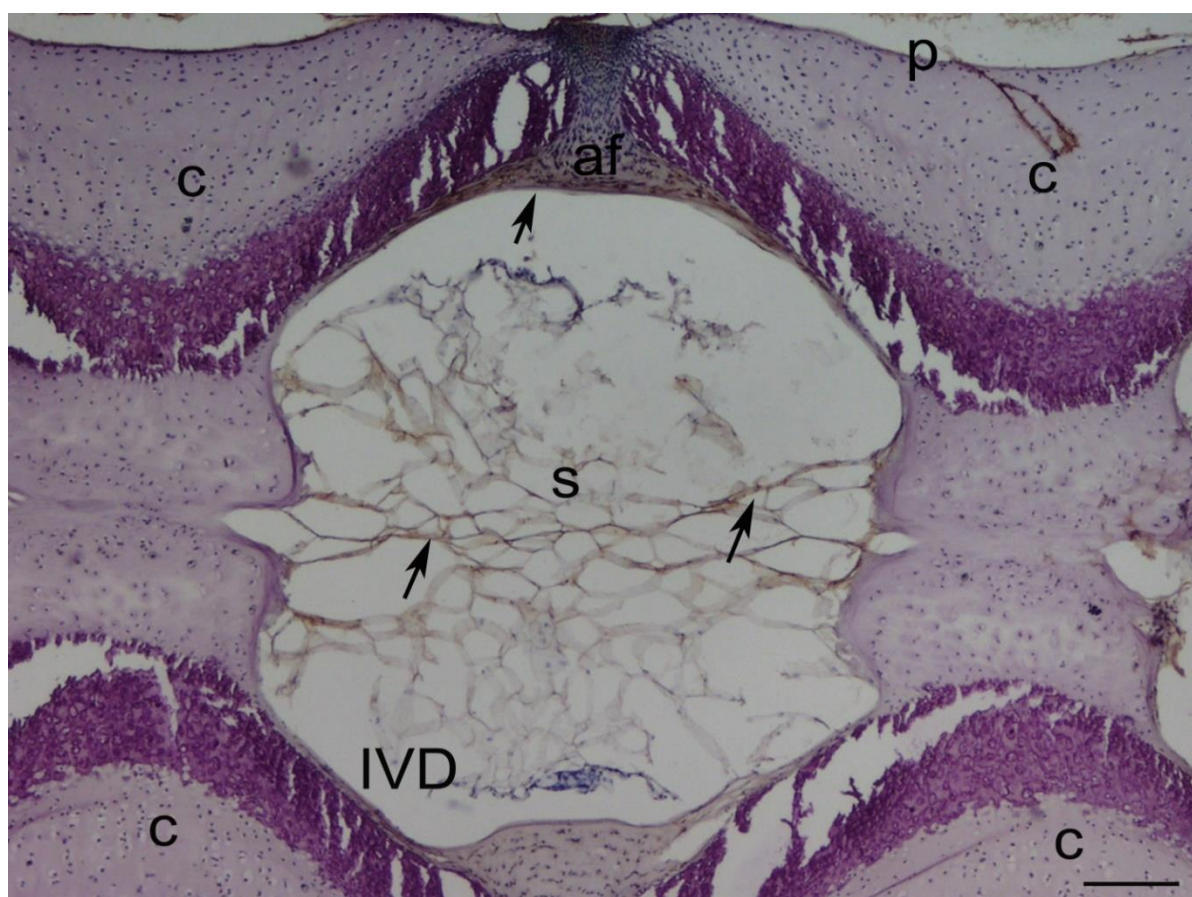


Slika 11. Poprečni (A-D) i uzdužni (E-H) prerez kroz tijelo kralješka i svitak. Stanice pozitivne na vimentin (↗), stanice pozitivne na citokeratin 8 (↖), stanice pozitivne na vimentin i citokeratin 8 (↗), centum (c), svitak (s). Umetak: uvećanje detalja slike unutar kvadrata. Imunofluorescencijsko bojanje na vimentin i citokeratin 8. Ljestvica = 100 μ m.

4.2.2. Analiza komponenti izvanstaničnog matriksa

4.2.2.1. *Anti-fish collagen type I*

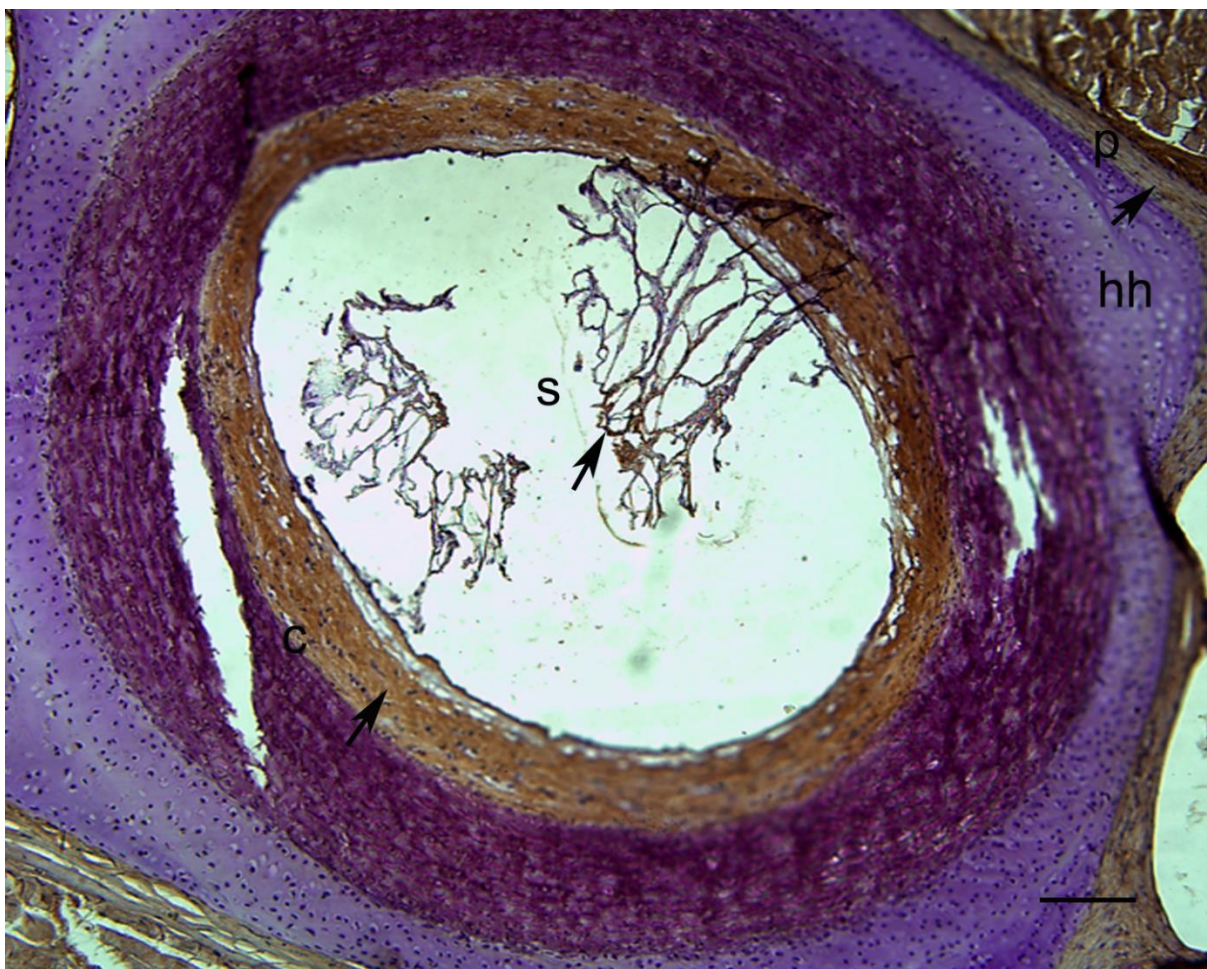
Pozitivna reakcija na protutijelo za kolagen tip I (smeđe obojenje) uočena je u stanicama svitka smještenim u području intervertebralnog diska (IVD). Rubni dijelovi intervertebralnog diska koji izgrađuju *annulus fibrosus* također su pozitivni na kolagen tip I (Slika 12). U području trupa kralješka ne uočava se pozitivan izražaj na kolagen tip I, dok se na prijelazu između krajnjih dijelova kralješka prema trupu kralješka uočavaju područja okoštavanja hrskavice, koja su pokazala pozitivnu reakciju na kolagen tip I. Perihondrij hijaline hrskavice kralješka također je pozitivan na kolagen tip I.



Slika 12. Uzdužni prevez kroz kralježak morske mačke. Pozitivna reakcija na protutijelo za kolagen tip I (↗), perihondrij hijaline hrskavice (p), intervertebralni disk (IVD), *annulus fibrosus* (af), svitak (s), centrum (c). Imunohistokemijsko bojenje na kolagen tip I. Ljestvica = 25 μ m.

4.2.2.2. *Anti kolagen tip II*

Na poprečnim prerezima kroz kralježak morske mačke izrazito pozitivna reakcija na protutijelo za kolagen tip II uočava se u unutarnjem dijelu centra tijela kralješka, dok se slabiji pozitivitet može uočiti u stanicama svitka te u perihondriju hijaline hrskavice (Slika 13). U području hijaline hrskavice tijela kralješka, kao i u *annulusu fibrosusu* IVD-a prisutnost kolagena tip II nije potvrđena.

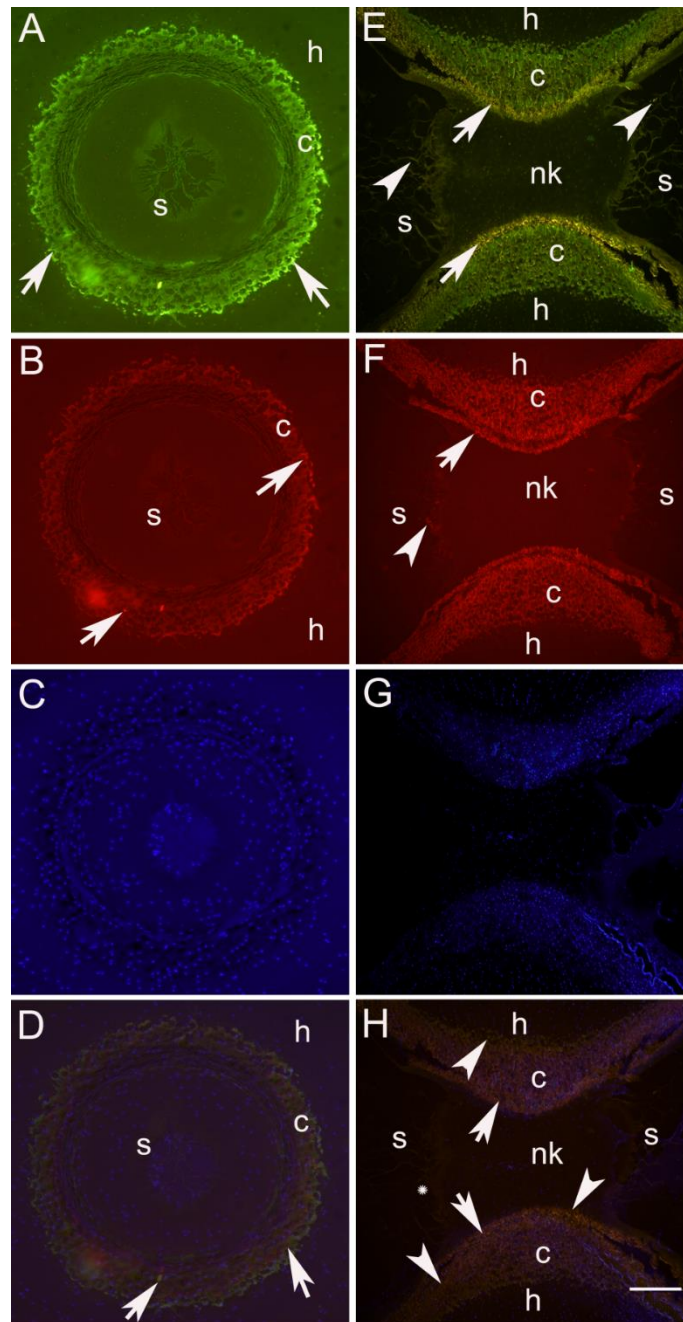


Slika 13. Poprečni prerez kroz kralježak morske mačke. Pozitivna reakcija na protutijelo za kolagen tip II (↗), centrum (c), svitak (s), perihondrij hijaline hrskavice (p), hijalina hrskavica (hh). Imunohistokemijsko bojanje na kolagen tip II. Ljestvica = 10 μ m.

4.2.2.3. *Anti-BMP4 and anti-BMP7*

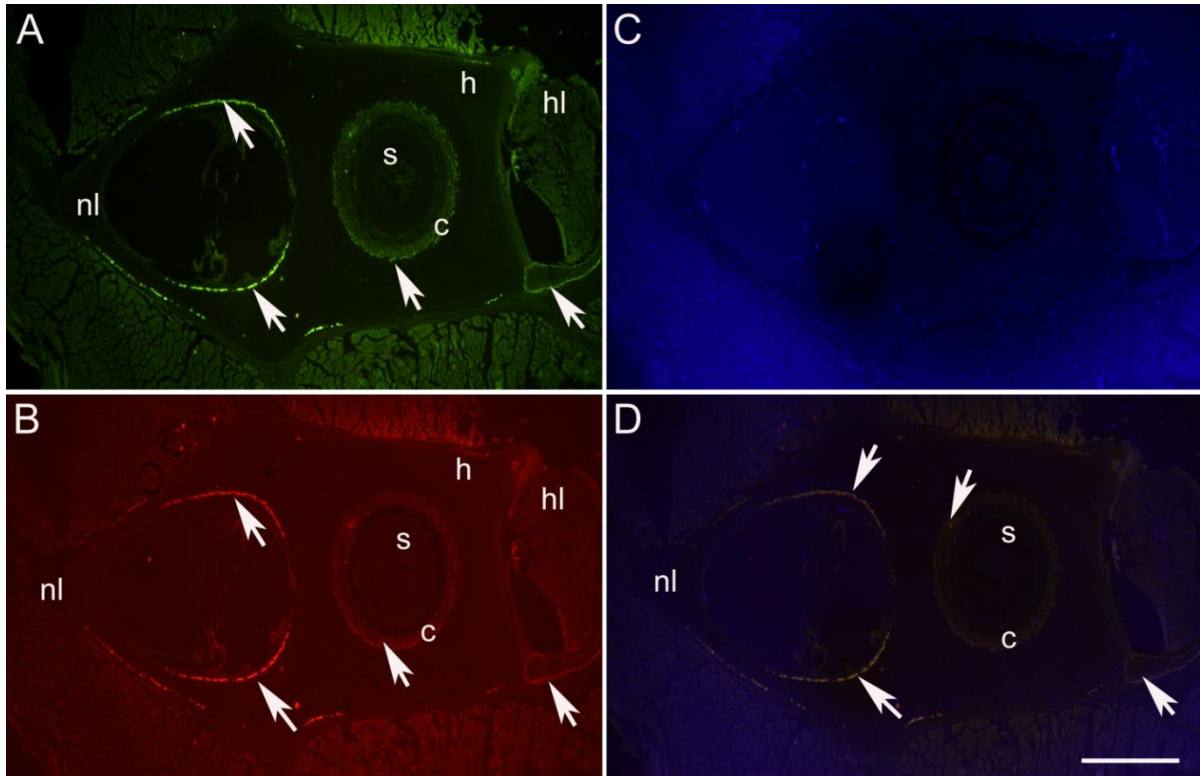
Na poprečnim prerezima (11A-D) kroz centrum kralješka morske mačke sa svitkom u njegovom središtu uočava se pozitivan izražaj na primijenjena protutijela za BMP7 i BMP4 i to na okoštanim dijelovima centra, posebno na njegovim vanjskim rubovima. Izrazito pozitivan i homogen izražaj na BMP7 se može uočiti cijelim dijelom okoštalog prstena centra, dok je izražaj na protutijelo za BMP4 slabijeg inteziteta te je izražen samo na jednoj strani centra. Stanice svitka kao i okolno hrskavično tkivo ne pokazuju pozitivnu reakciju za oba primijenjena koštana morfogenetska proteina.

Na uzdužnim prerezima (Slika 14E-H) kroz kralježak smješten između dva intervertebralna diska, vidljiva je pozitivna reakcija na BMP4 i BMP7. U području okoštalog dijela centra uočava se kolokalizacija oba koštana morfogenetska faktora. Slabiji izražaj BMP7 i BMP4 može se uočiti i u pojedinim stanicama svitka.



Slika 14. Poprečni (A-D) i uzdužni (E-H) prerez kroz svitak i centrum kralješka. **A i E** - Stanice pozitivne na BMP7 u centru (↗) i svitku (↖). **B i F** - stanice pozitivne na BMP4 u centru (↗) i svitku (↖). **C i G** – DAPI bojanje. **D i H** - stanice koje pokazuju kolokalizaciju BMP7 i BMP4 (↗), stanice s predominantnim izražajem za BMP7 (↖), kolokalizacija oba BMP faktora u stanicama svitka (*). Imunofluorescencija na BMP7 i BMP4. Ljestvica = 100µm.

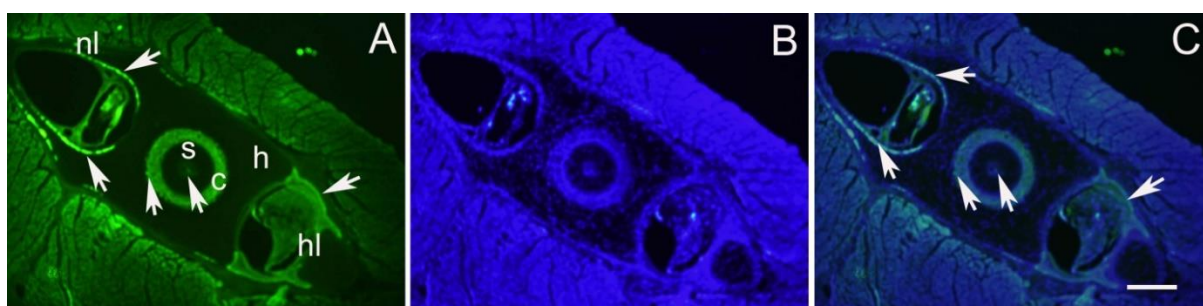
Na poprečnim prerezima kroz kralježak u području neuralnog i hemalnog luka uočava se naglašen izražaj na BMP 4 (Slika 15B) i BMP 7 (Slika 15A) na vanjskom i unutarnjem rubu neuralnog luka u karakterističnom obliku polumjeseca. Izražaj slabijeg intenziteta uočava se na rubovima hemalnog luka (Slika 1A, B i D). Kolokalizaciju oba koštana morfogenetska faktora prikazuje Slika 15D.



Slika 15. Poprečni prezet kroz tijelo kralješka i svitak. Neuralni luk (nl), centrum (c), svitak (s), hemalni luk (hl), stanice pozitivne na BMP7 (A) i BMP4 (B) (↗). (C) – DAPI; (D) – kolokalizacija BMP4 i BMP7. Imunofluorescencija na BMP4 i BMP7. Ljestvica = 250 μ m.

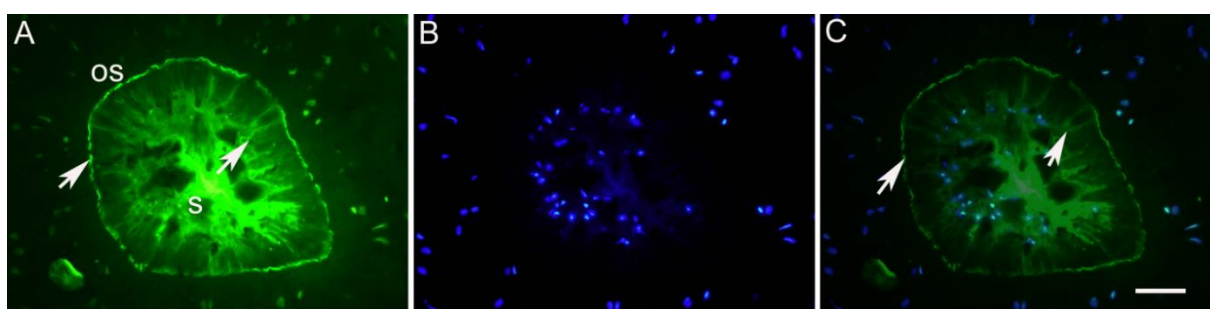
4.2.2.4. *Anti-hijaluronska kiselina*

Na poprečnom prerezu kroz kralježak morske mačke uočava se pozitivan izražaj na protutijelo za hijaluronsku kiselinu čime je potvrđena prisutnost glikozaminoglikana hijaluronske kiseline kao komponente izvanstaničnog matriksa. Pozitivna reakcija vidljiva je u nekoliko dijelova kralješka. Izraziti pozitivitet uočava se u neuralnom luku u području neposredno uz neuralni kanal u karakterističnom obliku polumjeseca, dok je nešto slabija reakcija vidljiva u području hemalnog luka. Pozitivnan izražaj za hijaluronsku kiselinu uočava se i duž centra kralješka (Slika 16A – C).



Slika 16. Poprečni prezn kroz kralježak morske mačke. Pozitivna reakcija na protutijelo za hijaluronsku kiselinu (↗), neuralni luk (nl), hemalni luk (hl), centum (c), svitak (s), hijalina hrskavica (h). A – imunolokalizacija hijaluronske kiseline; B – DAPI; C – hijaluronska kiselina i DAPI. Imunofluorescencija na hijaluronsku kiselinu. Ljestvica = 25μm.

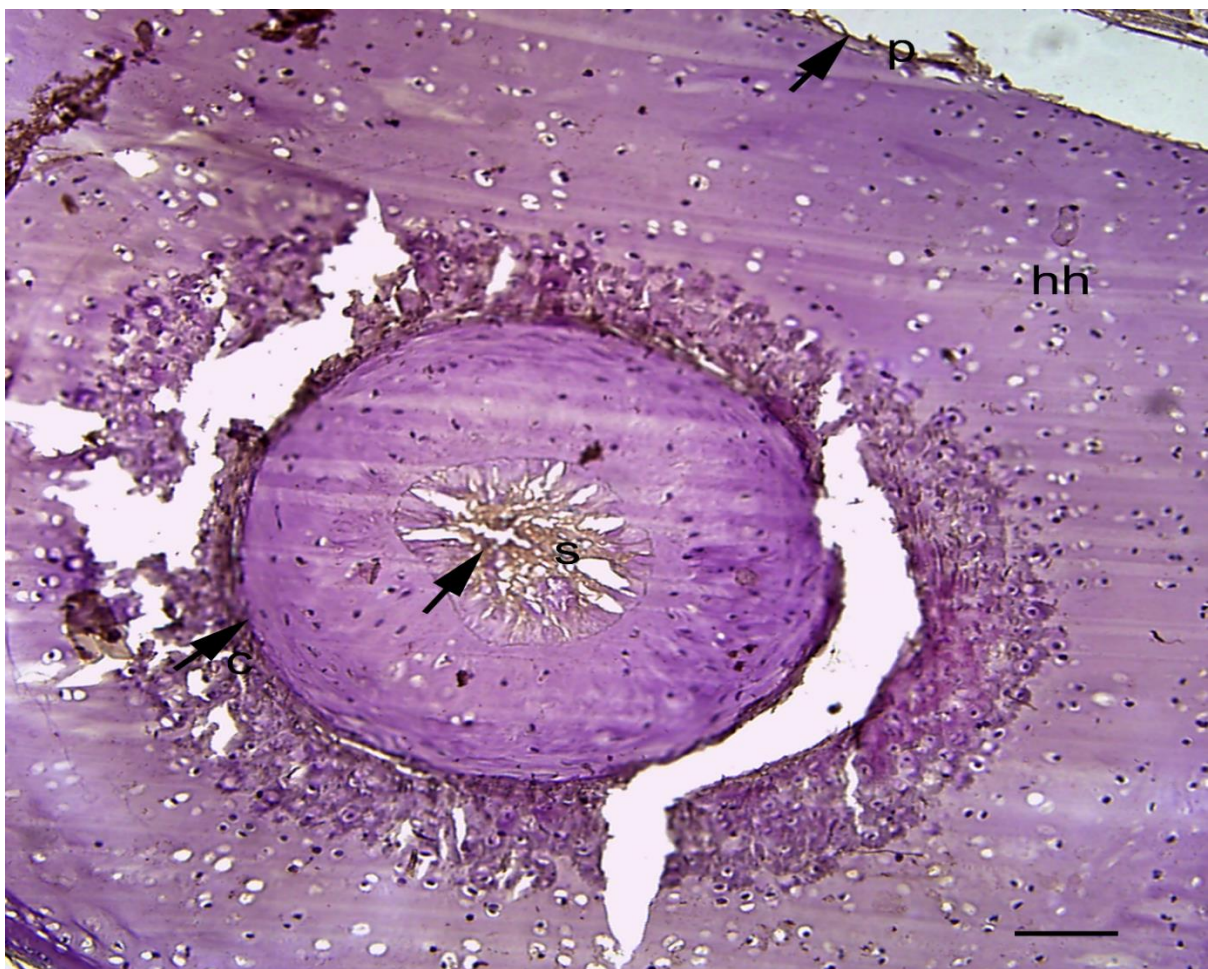
Na većim povećanjima poprečnih prezn kroz kralježak uočava se naglašen izražaj hijaluronske kiseline u području ovojnice svitka (Slika 17A i C), kao i u samom svitku (Slika 17A i C). Jezgre stanica svitka prikazane su DAPI bojenjem (Slika 17B).



Slika 17. Poprečni prezn kroz svitak. Svitak (s), ovojnica svitka (os), pozitivan izražaj na protutijelo za hijaluronsku kisleinu (↗). A – imunolokalizacija hijaluronske kiseline; B – DAPI; C – hijaluronska kiselina i DAPI. Imunofluorescencija na hijaluronsku kiselinu. Ljestvica = 2.5μm.

4.2.2.5. *Anti-agrekan*

Na poprečnim prerezima kroz kralježak morske mačke uočava se pozitivan izražaj na protutijelo za agrekan u okoštalom području centra tijela kralješka i u svitku, dok je manji pozitivitet uočen i u perihondriju hijaline hrskavice (Slika 18). U području izvanstaničnog prostora hijaline hrskavice nema izražaja na protutijelo za agrekan, iako se unutar hijaline hrskavice mogu uočiti poneke pozitivne stanice.

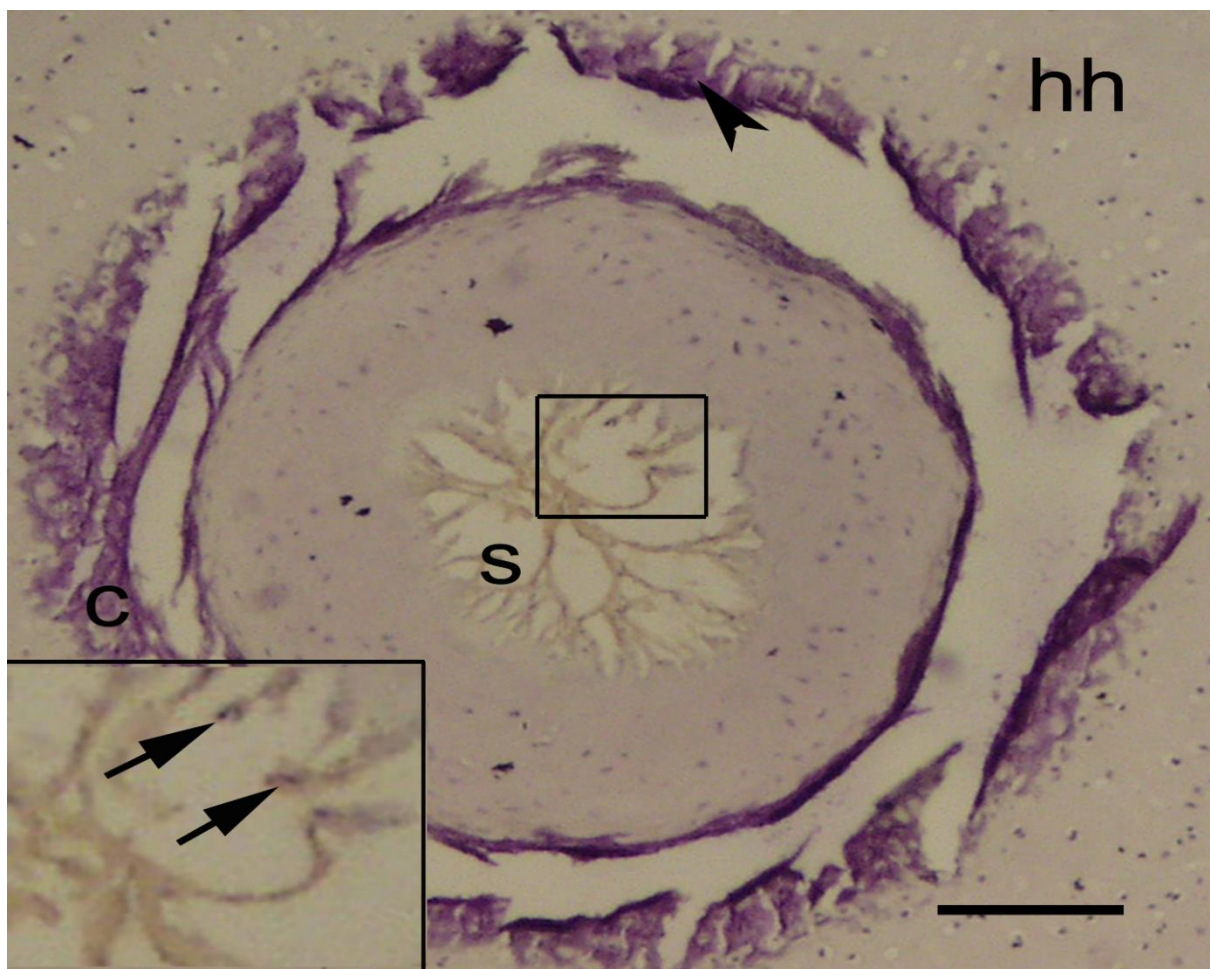


Slika 18. Poprečni prezet kroz svitak. Pozitivna reakcija na protutijelo za agrekan (↗). Svitak (s), centrum (c), hijalina hrskavica (hh), perihondrij (p). Imunohistokemijsko bojanje na agrekan. Ljestvica = 10 μ m.

4.2.3. Analiza biljega apoptoze

4.2.3.1. *Anti-caspase 3*

Protutijelo anti-caspase 3 primijenjeno je na presezima morske mačke u području svitka, kako bi utvrdili postojanje programirane stanične smrti u stanicama svitka. Pozitivna reakcija slabijeg intenziteta uočena je u stanicama svitka (Slika 19), dok ostale strukture kralješka, hrskavične i one dijelom okoštale, nisu pokazale pozitivnu reakciju na ovo protutijelo.



Slika 19. Poprečni prerez kroz kralježak i svitak morske mačke. Stanice pozitivne na kaspazu-3 (↗), svitak (s), centrum (c). Umetak: uvećanje detalja slike unutar kvadrata. Imunohistokemijsko bojanje na kaspazu 3. Ljestvica = 10µm.

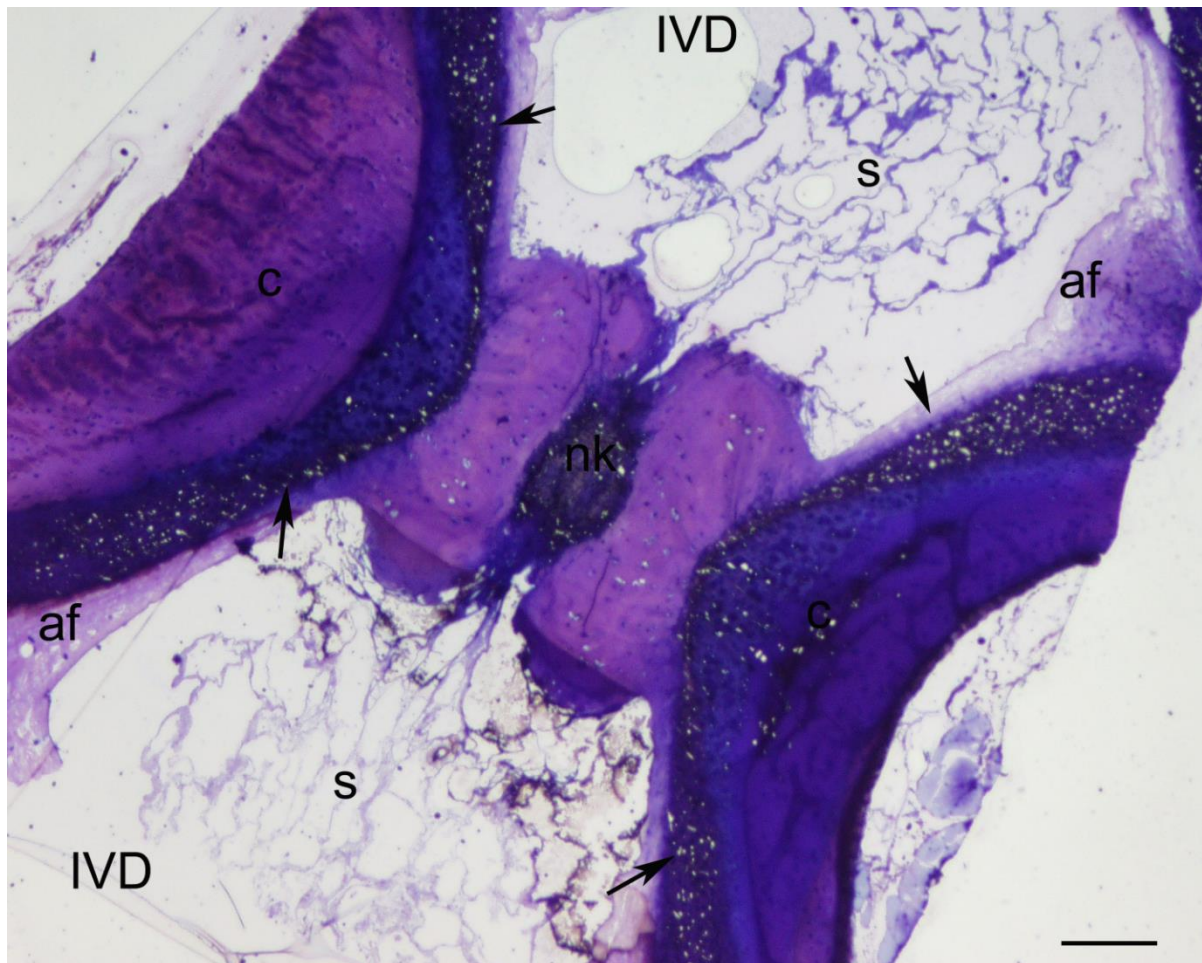
4.3. Elektronskomikroskopska analiza građe svitka i susjednih tvorbi

4.3.1. Svjetlosnomikroskopska analiza građe svitka i susjednih tvorbi na polutankim prerezima

Serije polutankih prereza glavenog, trupnog i repnog područja morske mačke proučavane su svjetlosnim mikroskopom kako bi se odredila područja od užeg interesa za proučavanje ultrastrukturne građe svitka morske mačke pomoću elektronskog mikroskopa.

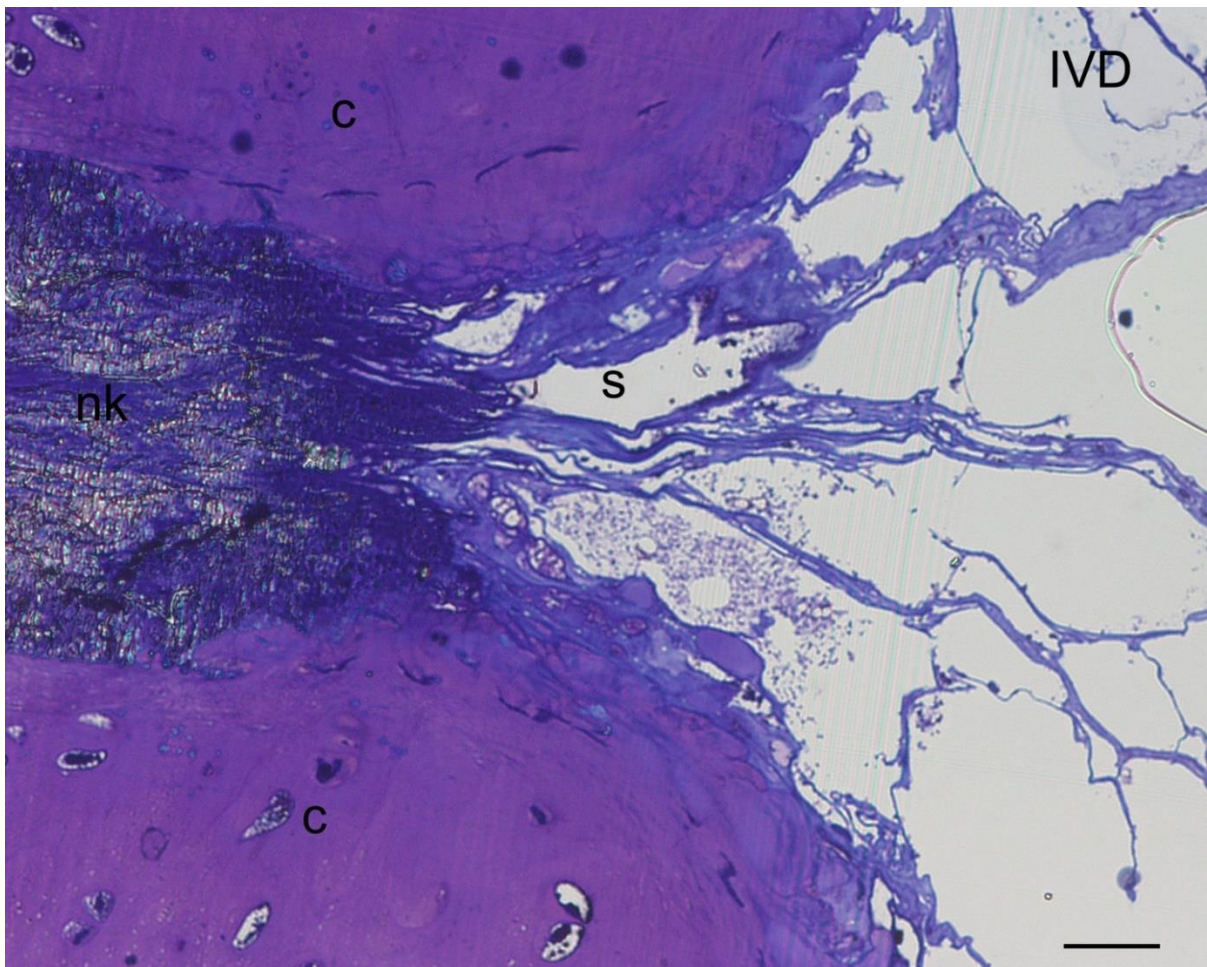
4.3.1.1. *Grada kralješka u morske mačke*

Na uzdužnom polutankom prerezu kroz kralježnicu morske mačke uočavaju se trupovi kralježaka i intervertebralni diskovi (IVD). U područjima IVD-a, jasno se uočava svitak izgrađen od vakuoliziranih stanica. Dva susjedna IVD-a omeđuju centrum trupa kralješka kroz koji prolazi svitak. Razvidno je da svitak neprekinuto prolazi kroz kralježnicu, kao i da se širi u području IVD-a; odnosno sužava prolazeći kroz notokordalni kanal u trupu kralješka (Slika 20). Na trupu kralješka vidljiva su područja okoštavanja te notokordalni kanal kroz koji prolazi svitak. Na perifernom dijelu IVD-a vidljivo je područje *annulus fibrosusa* koji je građen od vezivne hrskavice.



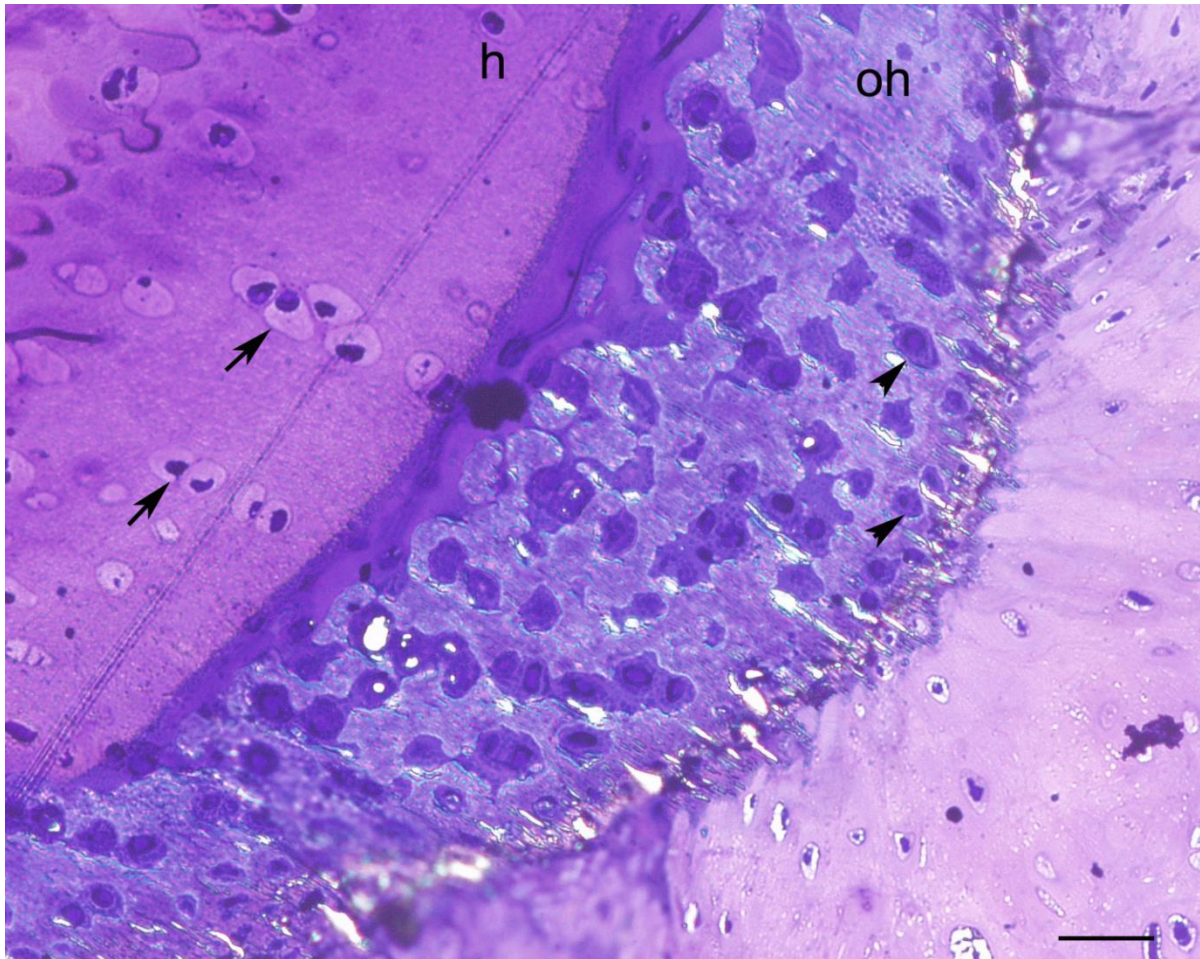
Slika 20. Polutanki uzdužni prerez kroz kralježnicu morske mačke. Svitak (s), centrum (c), notokordalni kanal (nk), intervertebralni disk (IVD), *annulus fibrosus* (af), područje okoštavanja (↗). Toluidinsko modriilo. Ljestvica = 25 μ m.

Na većem povećanju kroz trup kralješka jasno se vidi kako svitak prolazi neprekinut kroz notokordalni kanal u trupu kralješka i širi se u područje IVD-a. Stanice svitka su jako izdužene, a ulazeći u prostor IVD-a šire se i poprimaju svoj karakterističan izgled. Unutar stanica svitka mogu se jasno uočiti vakuole. Dio trupa kroz koji prolazi svitak je mineraliziran (tamno obojen), za razliku od ostalog dijela koji je isključivo hrskavične građe s jasno prepoznatljivim hondrocitima (Slika 21).



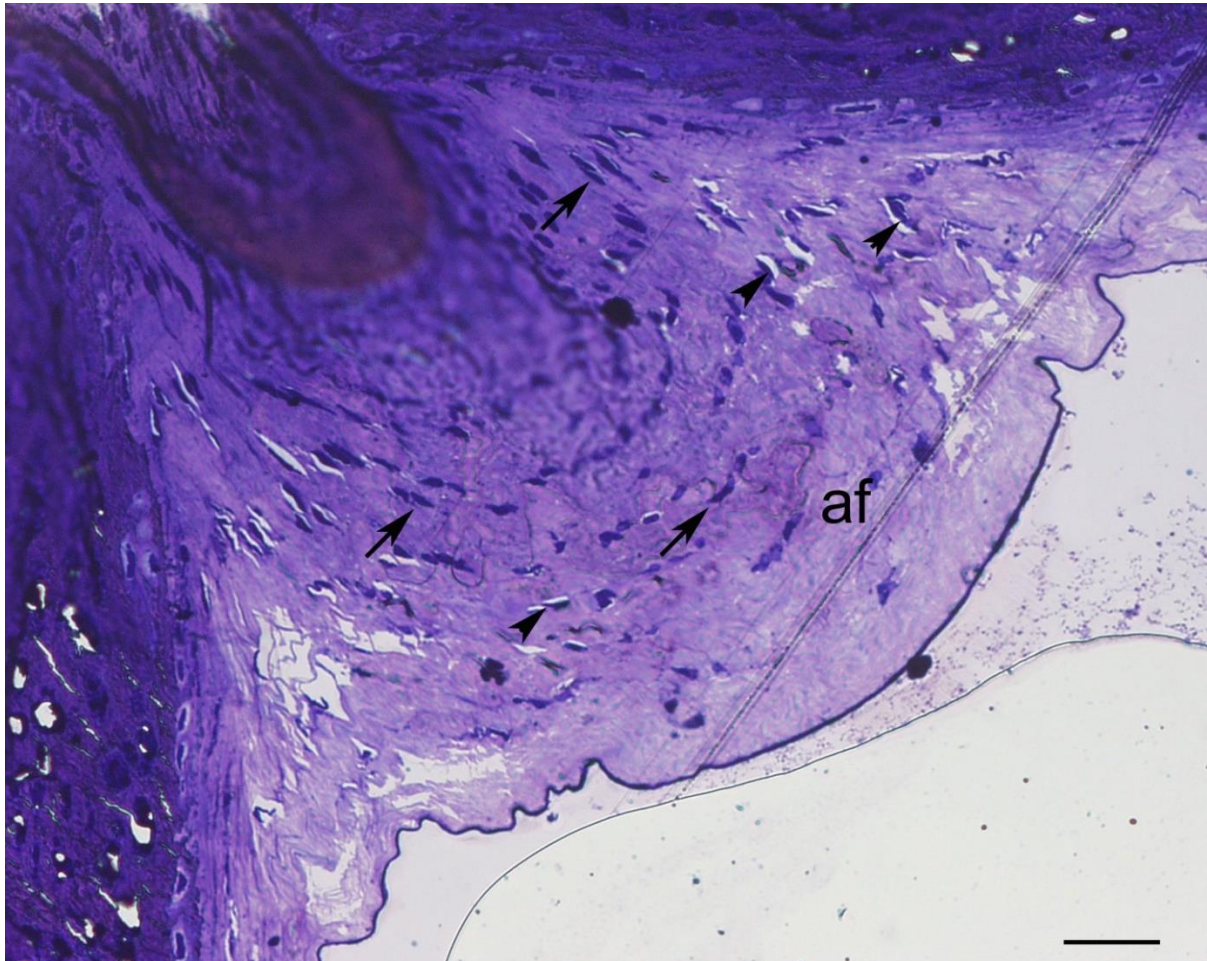
Slika 21. Uzdužni polutanki prerez kroz trup kralješka i svitak. Svitak (s), notokordalni kanal (nk), centrum (c), intervertebralni disk (IVD). Toluidinsko modriilo. Ljestvica = 5 μ m.

Na uzdužnom polutankom prerezu kroz hrskavicu kralješka morske mačke, jasno se mogu razlikovati dijelovi kralješka koji su mineralizirani od onih koji to nisu. Okoštali dio hrskavice je u području trupa kralješka, tzv. centrum koji u obliku prstena okružuje svitak. Na mineraliziranom prstenu uočavaju se hondrociti te pokoji osteoblast. Područja lateralno od centra izgrađuje hijalina hrskavica (Slika 22).



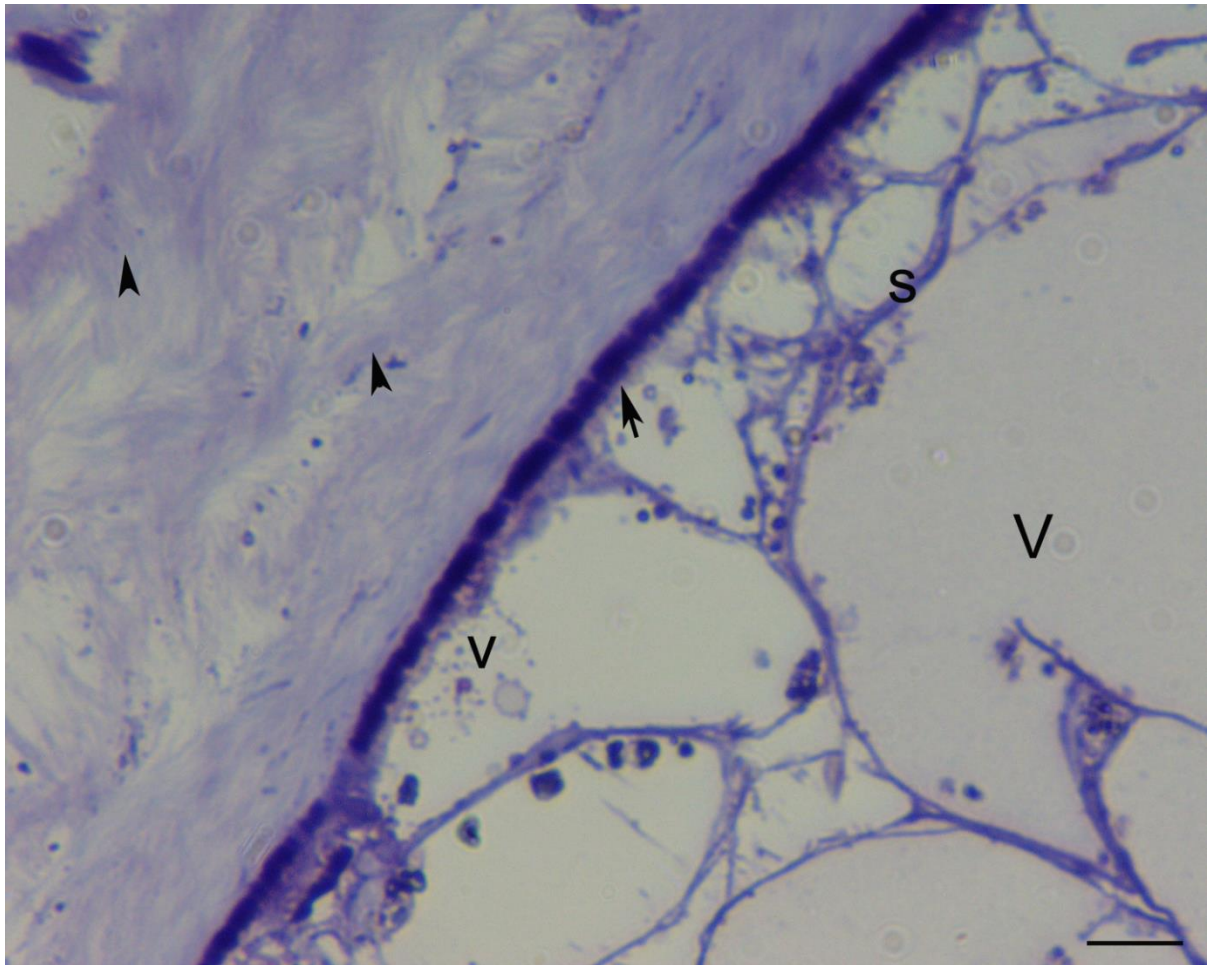
Slika 22. Uzdužni polutanki prerez kroz mineralizirani dio hrskavice u kralješku morske mačke. Okoštala hrskavica (oh), hijalina hrskavica (h), hondrociti (↗), osteoblasti (↖). Toluidinsko modriilo. Ljestvica = 5 μ m.

U području IVD-a svitak je s vanjske strane okružen vezivnom hrskavicom koja tvori *annulus fibrosus* IVD-a, dok svitak tvori *nucleus pulposus* IVD-a (Slika 23).



Slika 23. Uzdužni polutanski prerez kroz *annulus fibrosus* intervertebralnog diska. *Annulus fibrosus* (af), fibrociti (↗), hondrociti (▲). Toluidinsko modriilo. Ljestvica = 5µm.

Na polutankim prerezima kroz svitak u području dodira s trupom kralješka uočava se ovojnica svitka. S unutarnje strane ovojnica je u dodiru s vakuoliziranim stanicama svitka, a s vanjske strane graniči s hrskavičnim matriksom trupa kralješka. Unutarnji rub ovojnice izrazito je guste strukture i morfološki se razlikuje od vanjskog koji je vlaknate strukture (Slika 24).



Slika 24. Poprečni prerez kroz trup kralješka u području ovojnice svitka. Elastična vlakna u ovojnici svitka (↗), kolagena vlakna u ovojnici svitka (▲), stanice svitka (s), vezikule (v), vakuola (V). Toulidinsko modrilo. Ljestvica = 10µm.

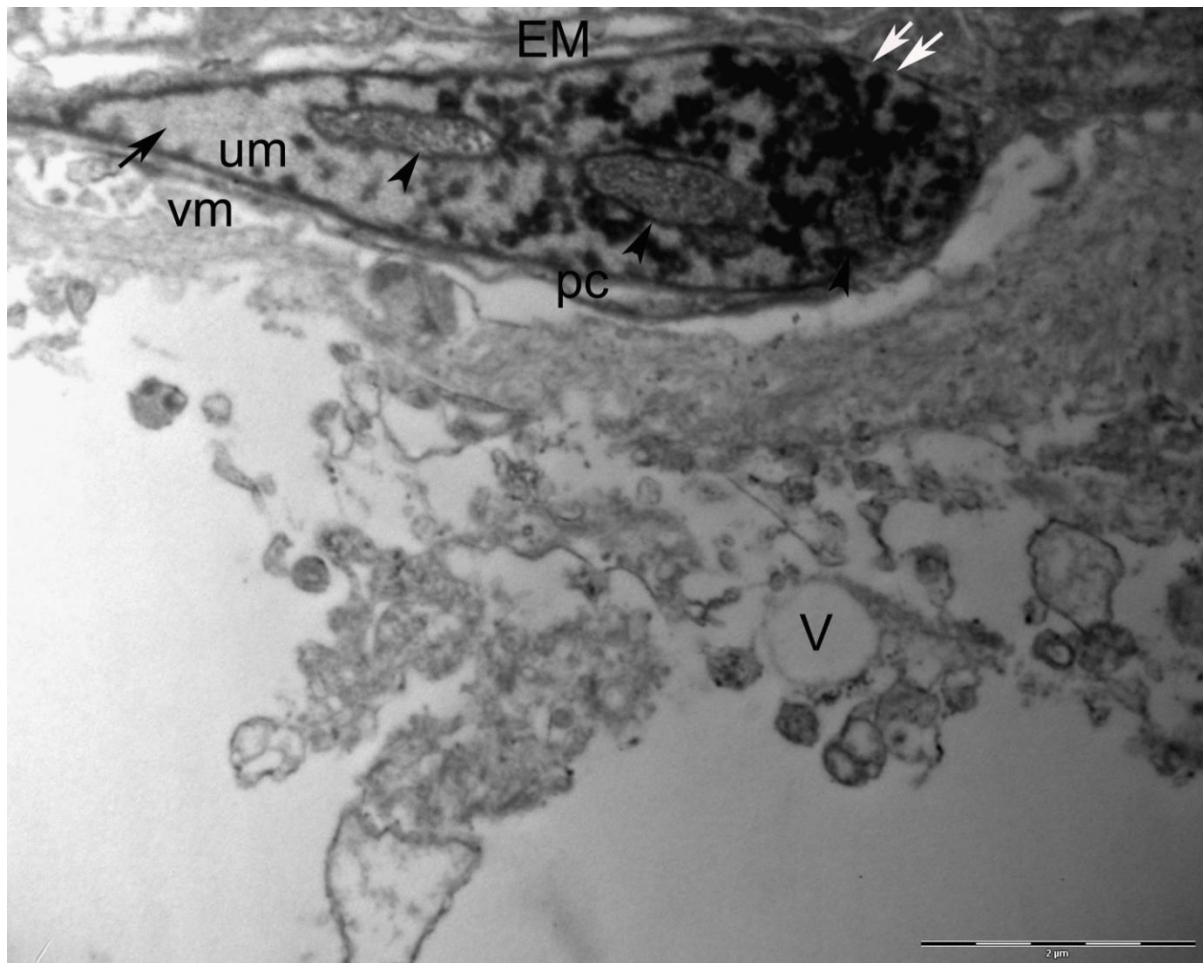
4.3.2. Elektronskomikroskopska analiza građe svitka i susjednih tvorbi na ultratankim prerezima

Kako bi se uočile specifičnosti građe svitka morske mačke bljedice, elektronskim mikroskopom proučavala se ultrastruktura stanica svitka i okolnih tkiva koja okružuju svitak i građe kralježak. Posebna pažnja posvetila se proučavanju građe ovojnice svitka te građi svitka u području tijela kralješka i području intervertebralnog diska.

4.3.2.1. Ultrastruktura stanica svitka

Svitak sadrži dvije vrste stanica, rubne i središnje. Rubne stanice se nalaze uz ovojnicu svitka, dok su u središtu svitka stanice koje svojim oblikom i rasporedom tvore strukturu nalik na mrežu. Unutarnje stanice sadrže velike unutarstanične vakuole koje potiskuju preostali citoplazmatski sadržaj stanice, stoga su izduženog oblika, a posebno se ističu njihovi tanki citoplazmatski krajevi. Zbog stalnog povećanja sadržaja unutarstaničnih vakuola i posljedično njihovog rasta, citoplazma i jezgre ovih stanica pomiču se i smještaju rubno, uz rub svitka na granici prema ovojnici svitka (Slika 25). Izvanstanični prostori su jako mali. Citoplazma stanica svitka sadržava mnogo fibrilarnog i granularnog materijala.

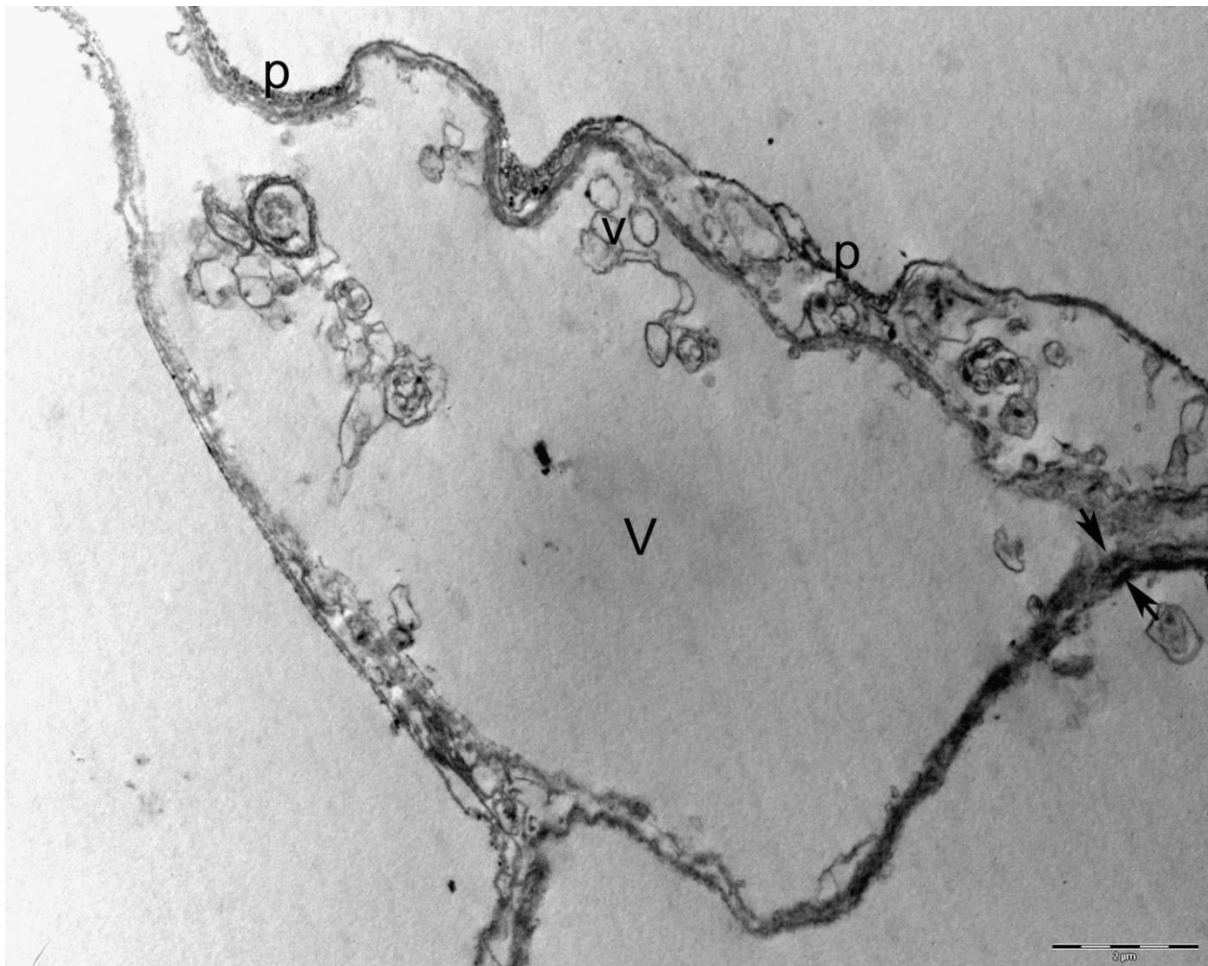
Jezgra rubnih stanica svitka smještena je uz rub stanične membrane. Sadrži više jezgrica i jasno izražene jezgrine ovojnice. U širem dijelu jezgre uočava se obilan, elektronski gust zrnati materijal kompaktnog heterokromatina, dok svjetla područja odgovaraju aktivnom genskom materijalu eukromatinu. Rubni heterokromatin je isprekidan u području jezgirnih pora. Jezgrice uglavnom sadrže granularni materijal. Jasno su vidljive unutarnja i vanjska membrana jezgrine ovojnice. Na pojedinim mjestima lumen jezgrine vanjske membrane se povećava, membrana se proširuje i otvara u perinuklearnu cisternu. Iznad jezgre uočavaju se spljoštene, ravne cisterne endoplazmatske mrežice (EM). Unutar citoplazme može se uočiti fibrilarni i granularni materijal. U prostoru ispod jezgre može se vidjeti nastajanje nove unutarstanične vakuole (Slika 25).



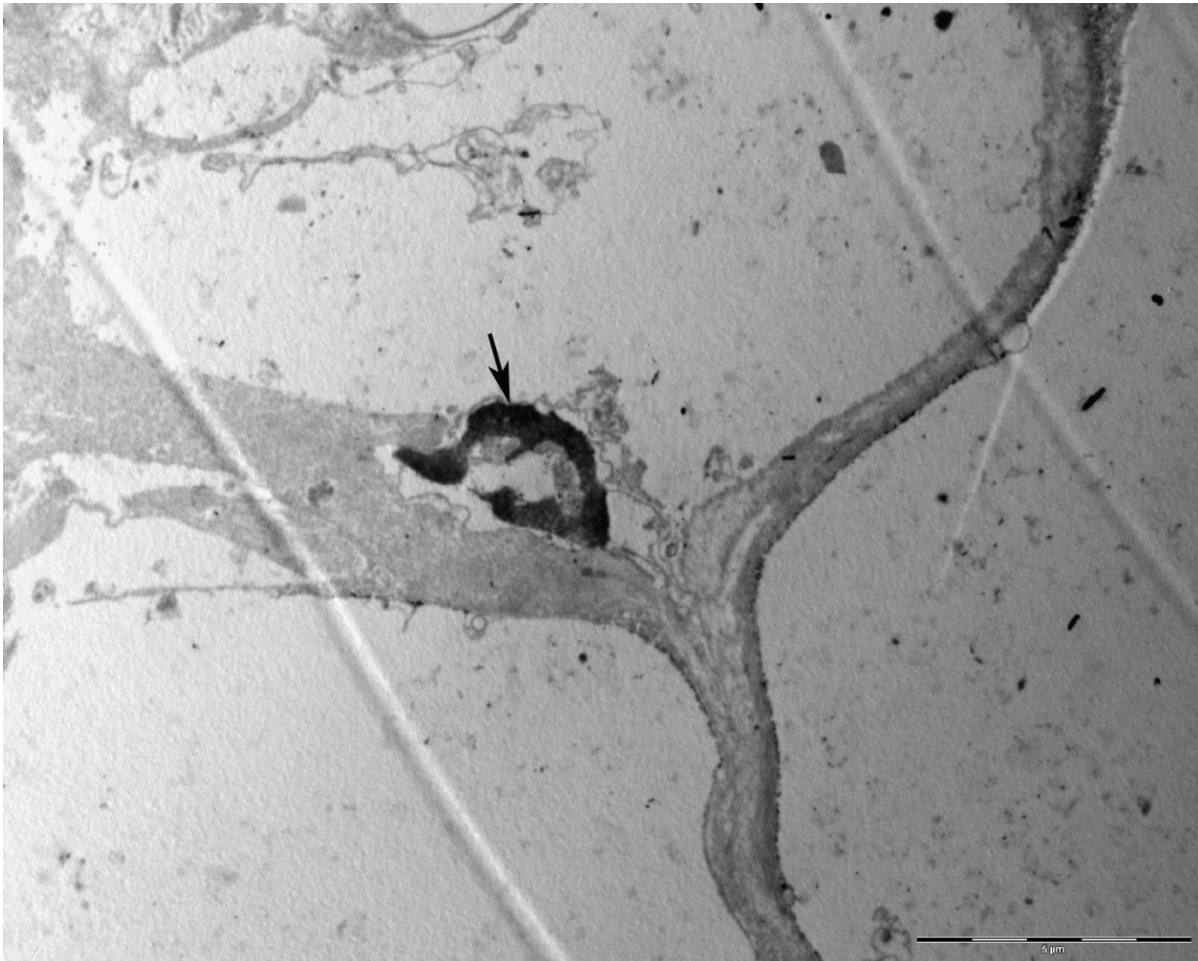
Slika 25. Rubna stanica svitka. Jezgra (↗), jezgrice (▲), unutarnja jezgrina membrana (um), vanjska jezgrina membrana (vm), perinuklearna cisterna (pc), endoplazmatska mrežica (EM), vakuola (V), jezgrine pore (↔↔). TEM, 15 000x.

4. Rezultati

U središnjem dijelu svitka stanice poprimaju izduženi oblik. Tanki dijelovi citoplazme okružuju velike unutarstanične vakuole. Unutar vakuola u nastajanju uočavaju se brojne vezikule čiji sadržaj omogućava rast vakuole. Stanice svitka su gusto zbijene uslijed potiskivanja staničnog sadržaja tijekom nastajanja vakuola. Zbog promjena količine staničnog sadržaja vidljive su mnogobrojne invaginacije staničnih membrana. Uz rub vakuola mogu se uočiti zrnate tvorbe koje nalikuju polisomima. Među stanicama svitka mogu se uočiti međustanične veze u vidu dezmosoma (Slika 26). Jezgra stanice potisnuta je uz rub stanice (Slika 27).

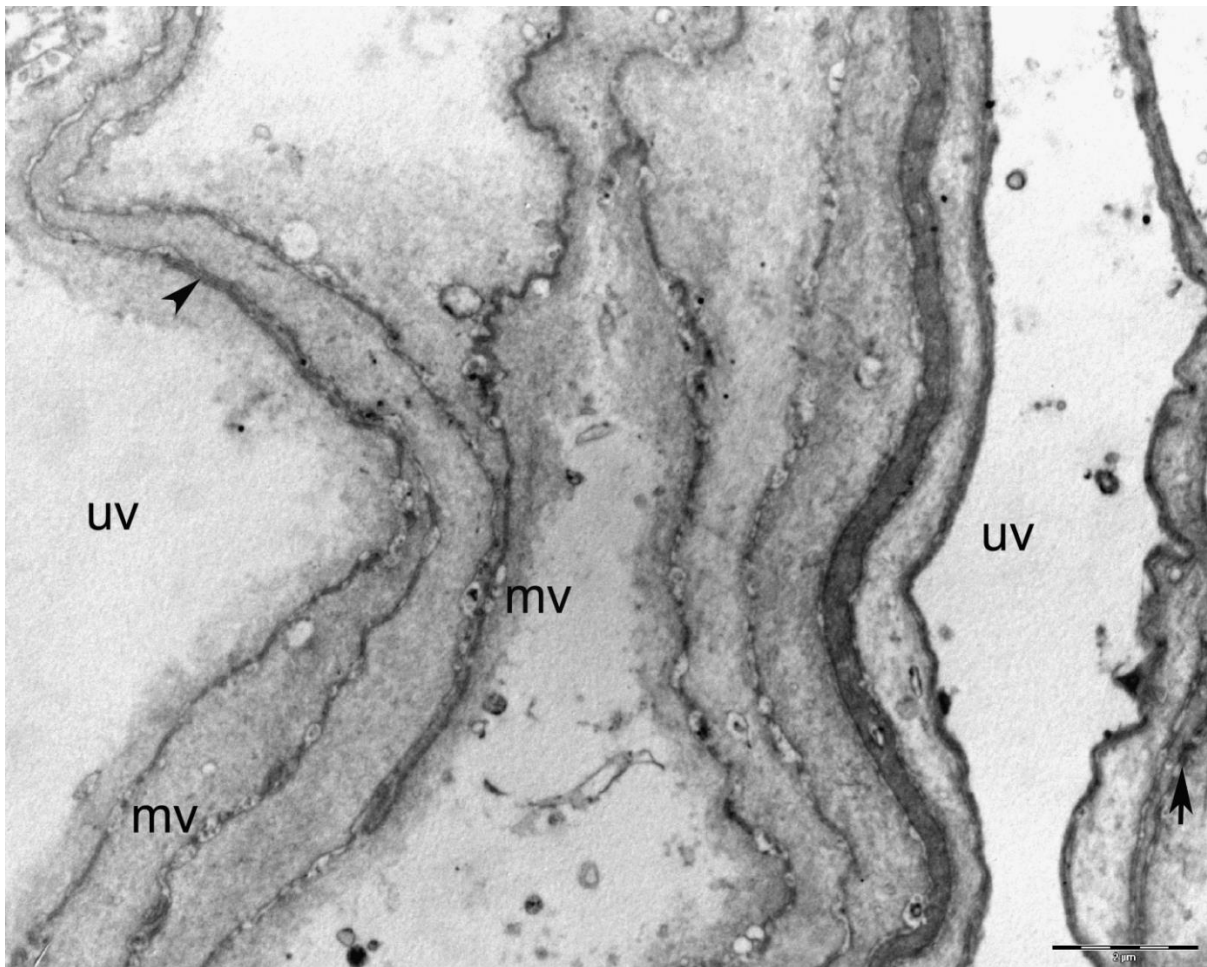


Slika 26. Središnji dio svitka. Vakuola (V), vezikule (v), dezmosomi (↗), polisomi (p). TEM, 8000x.



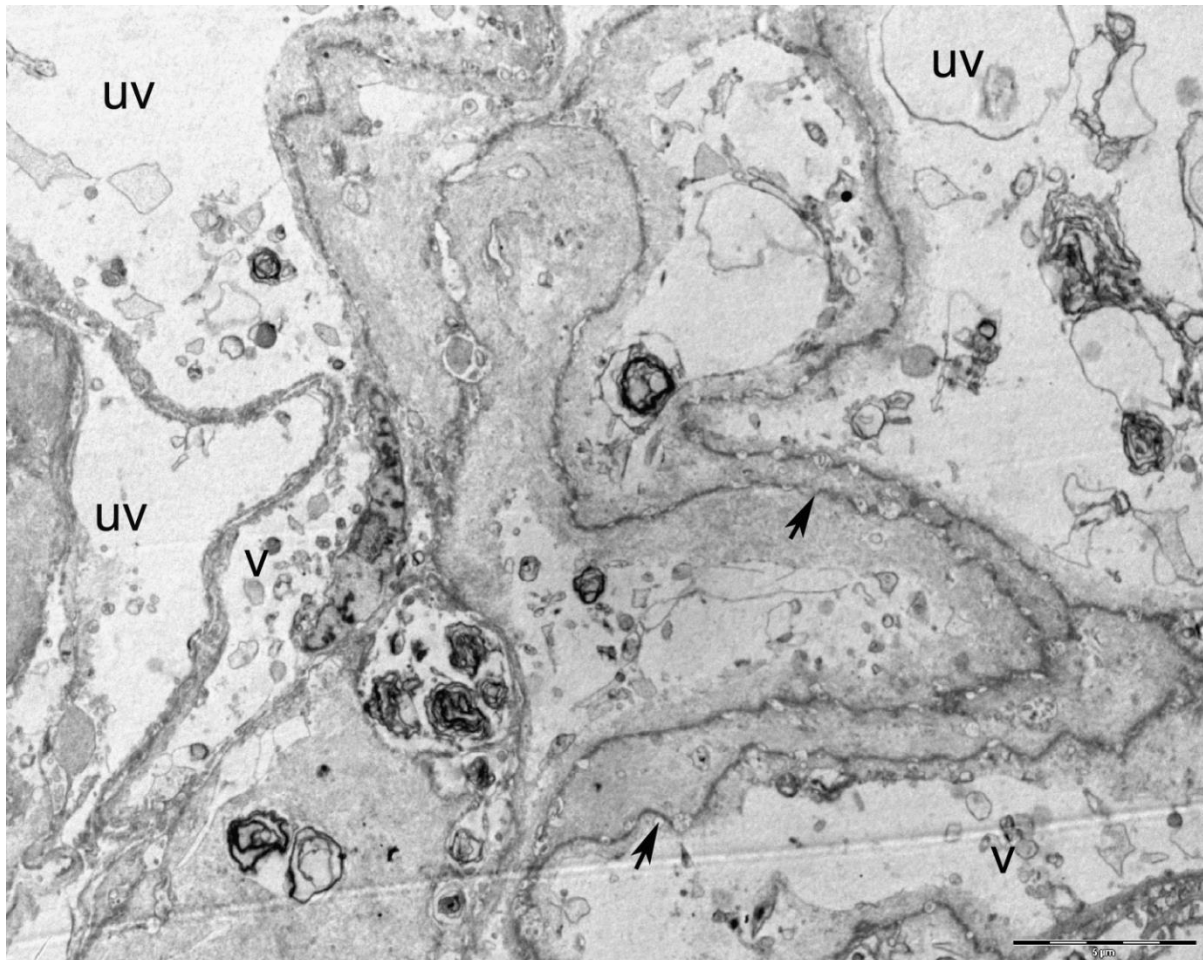
Slika 27. Jezgra u stanici svitka (↗). TEM, 6000x.

Tijekom nastajanja vakuola, stanice svitka pokazuju izrazitu metaboličku aktivnost. Duž staničnih membrana među stanicama svitka uočavaju se brojni mjehurići (međustanične vakuole). Susjedne stanične membrane spojene su dezmosomima i tijesnim spojevima (Slika 28).



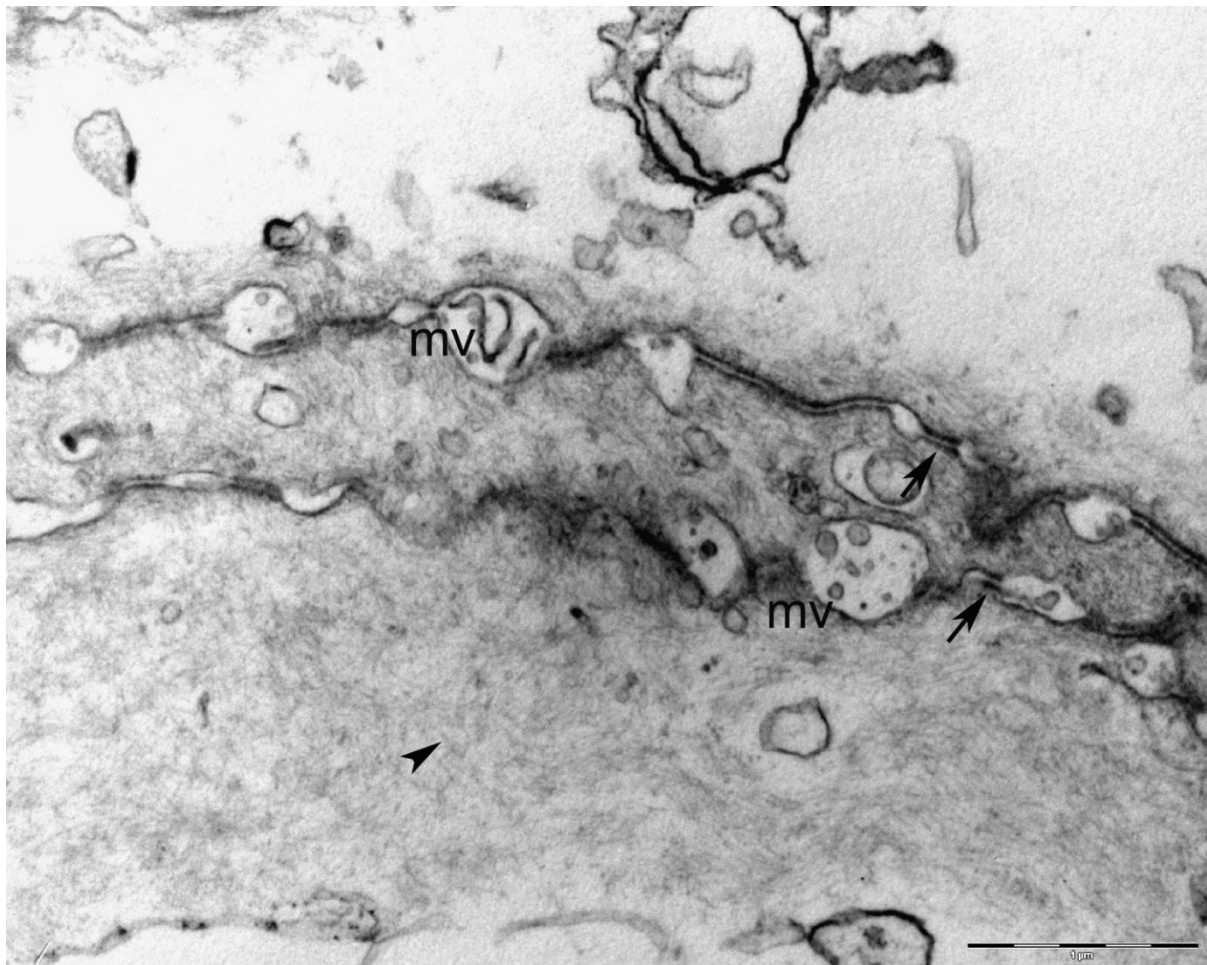
Slika 28. Dodir među stanicama svitka. Dezmosomi (↗), tijesni spoj (▲), međustanične vakuole (mv), unutarstanične vakuole (uv). TEM, 8000x.

Unutarstanična vakuola vjerojatno nastaje najprije u središtu stanice svitka, a potom se širi prema rubnom dijelu stanice dok ne ispuni cijelu stanicu. Unutar citoplazme se može uočiti stanični materijal fibrilarne i granularne strukture (Slika 29).



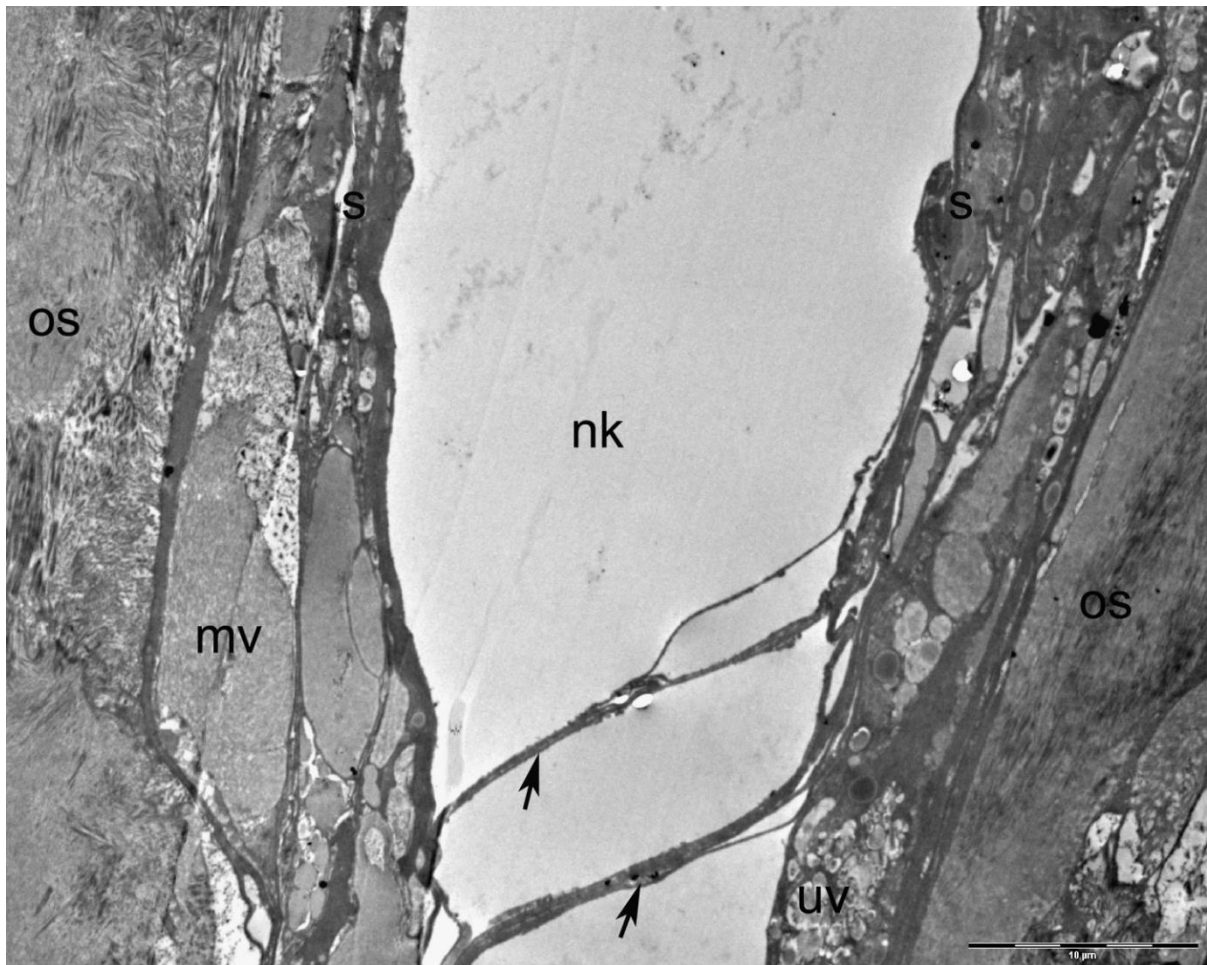
Slika 29. Metabolička aktivnost stanica svitka. Vezikule (v) i stanične membrane dviju stanica (↗), unutarstanične vakuole (uv). TEM, 4000x.

Na većem povećanju u području dodira susjednih stanica svitka međustanične vakuole su jasno izražene pa se može vidjeti i sadržaj koji se nalazi unutar vakuola. Na mjestima duž staničnih membrana između vakuola mogu se uočiti i brojne međustanične veze nalik dezmosomima (Slika 30).



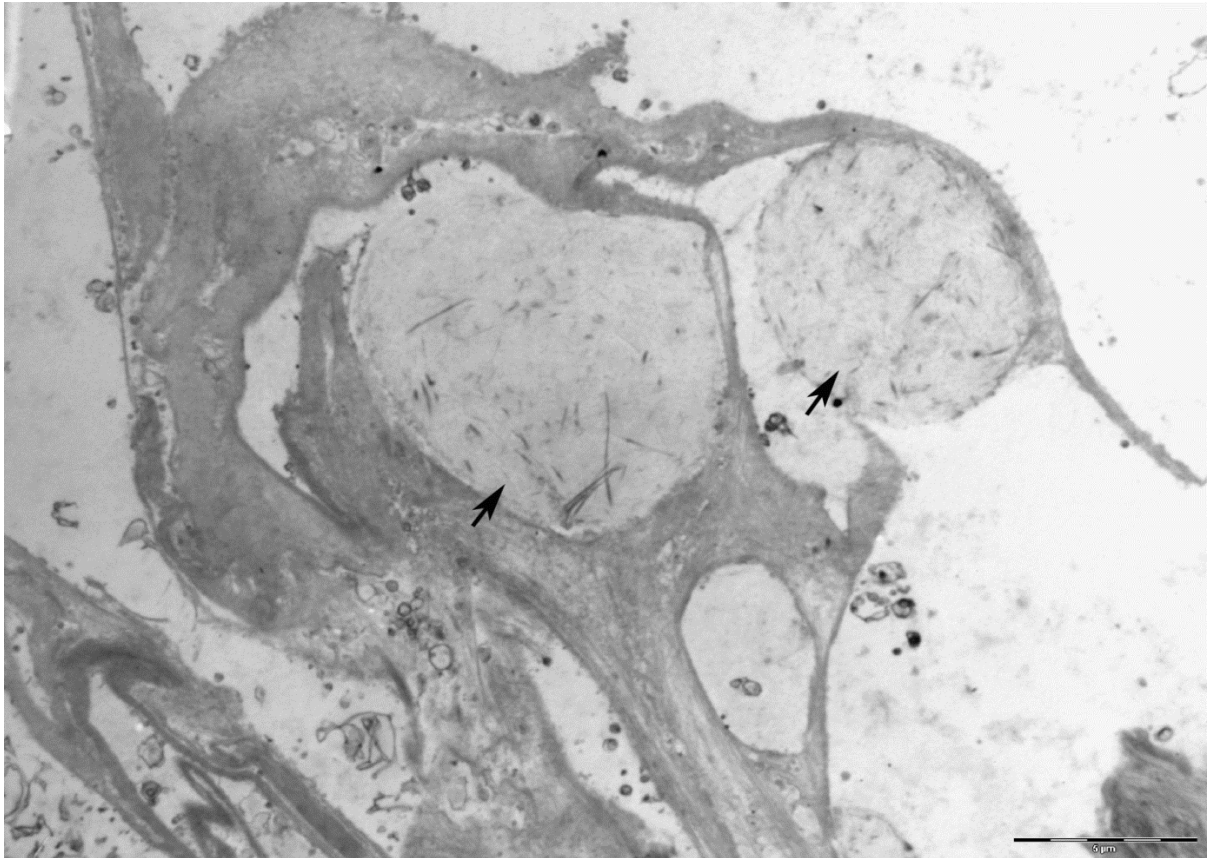
Slika 30. Području dodira susjednih stanica svitka. Međustanične vakuole (mv), dezmosomi (↗). TEM, 25 000x.

Na uzdužnim prerezima u području prolaska svitka kroz trup kralješka, tzv. notokordalni kanal, uočavaju se rubne stanice svitka koje omeđuju notokordalni kanal. Stanice su gusto zbijene i sadrže brojne vakuole, a izvan stanica se nalaze i međustanične vakuole. Na granici svitka prema hrskavici kralješka uočava se ovojnica svitka (Slika 31).

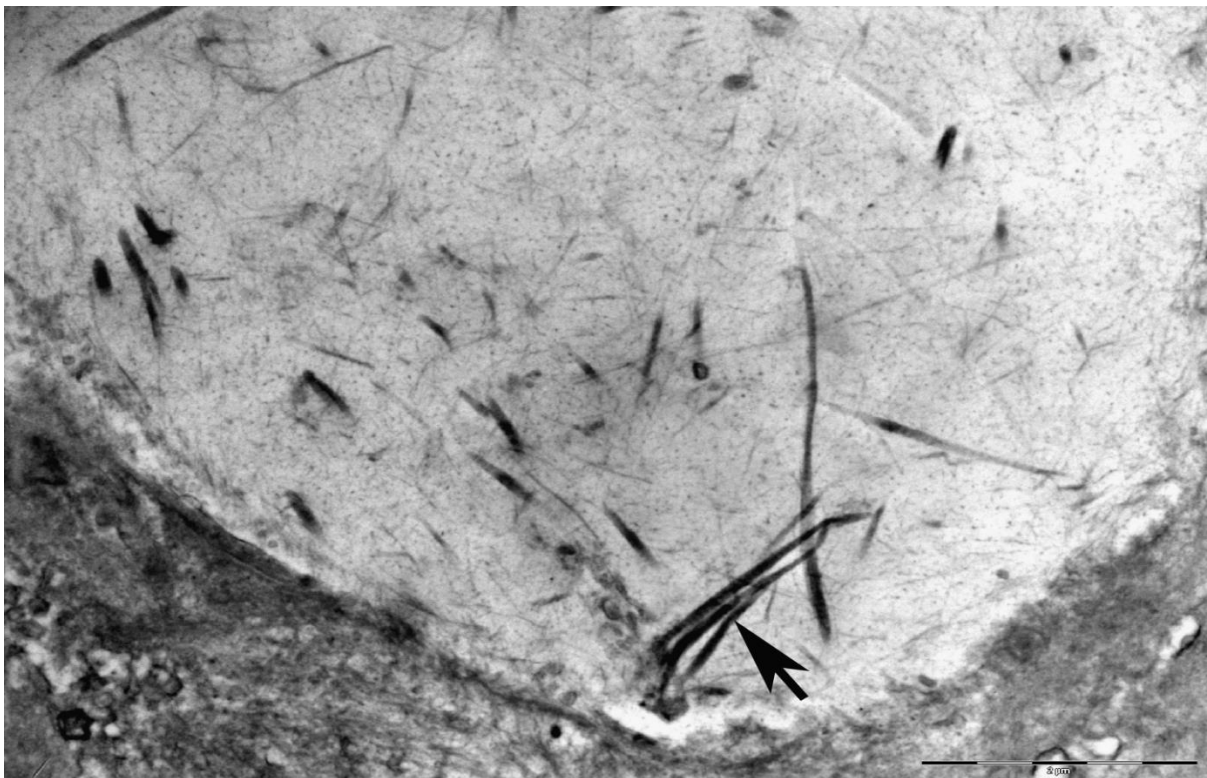


Slika 31. Uzdužni prerez kroz svitak u području prolaza svitka kroz notokordalni kanal. Rubne stanice svitka (s), dio ovojnice svitka (os), unutarstanične vakuole (uv), međustanične vakuole (mv), citoplazmatski izdanci stanica svitka (↗), notokordalni kanal (nk). TEM, 2500x.

Na pojedinim prerezima kroz svitak mogu se uočiti znatno veće međustanične vakuole ispunjene vlaknatim sadržajem koji po svojoj ultrastrukturi odgovara kolagenim vlaknima (Slika 32 i 33).



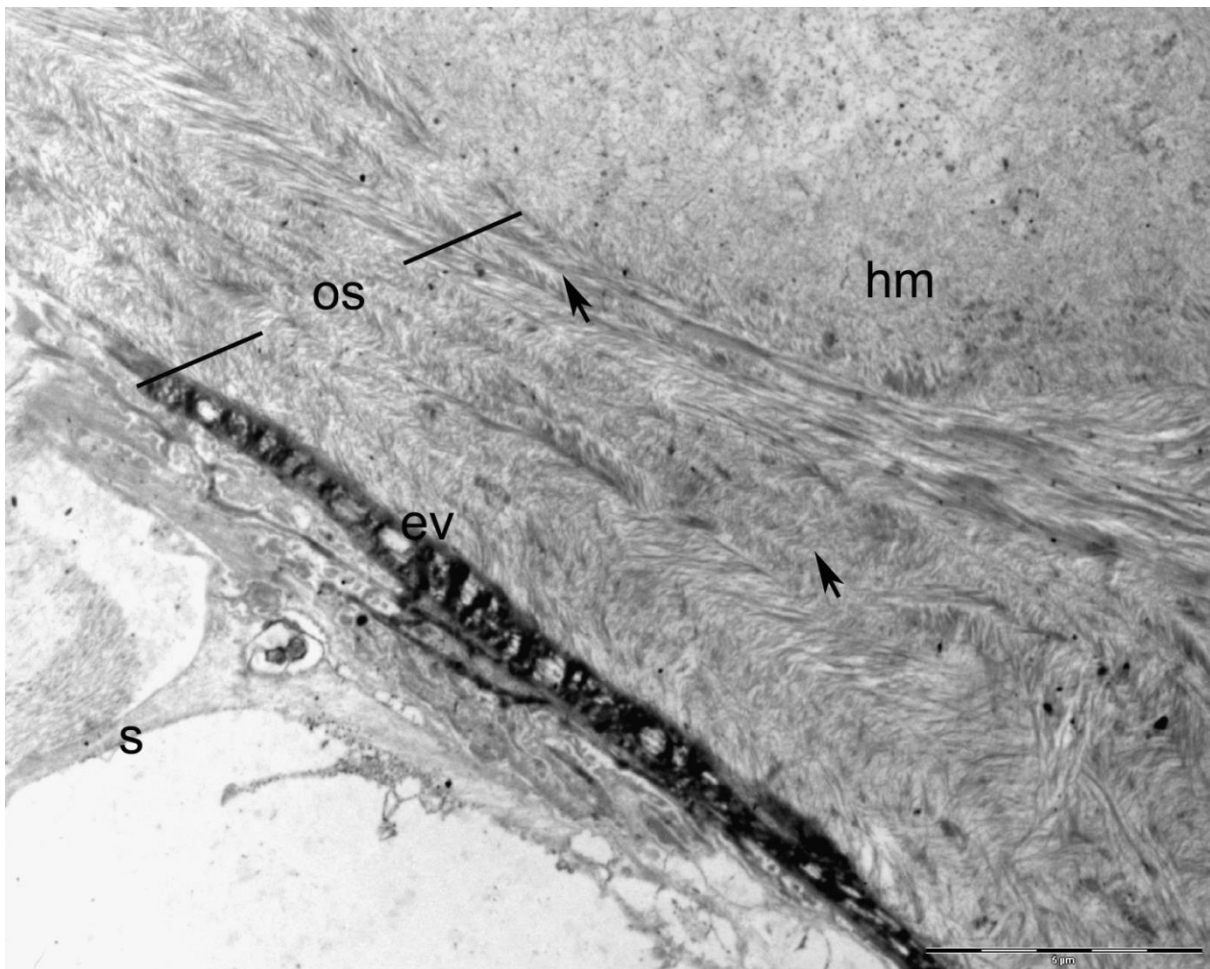
Slika 32. Izvanstanične vakuole (↗) ispunjene vlaknatim materijalom. TEM, 4000x.



Slika 33. Sadržaj izvanstanične vakuole. Kolagena vlakna (↗). TEM, 15 000x.

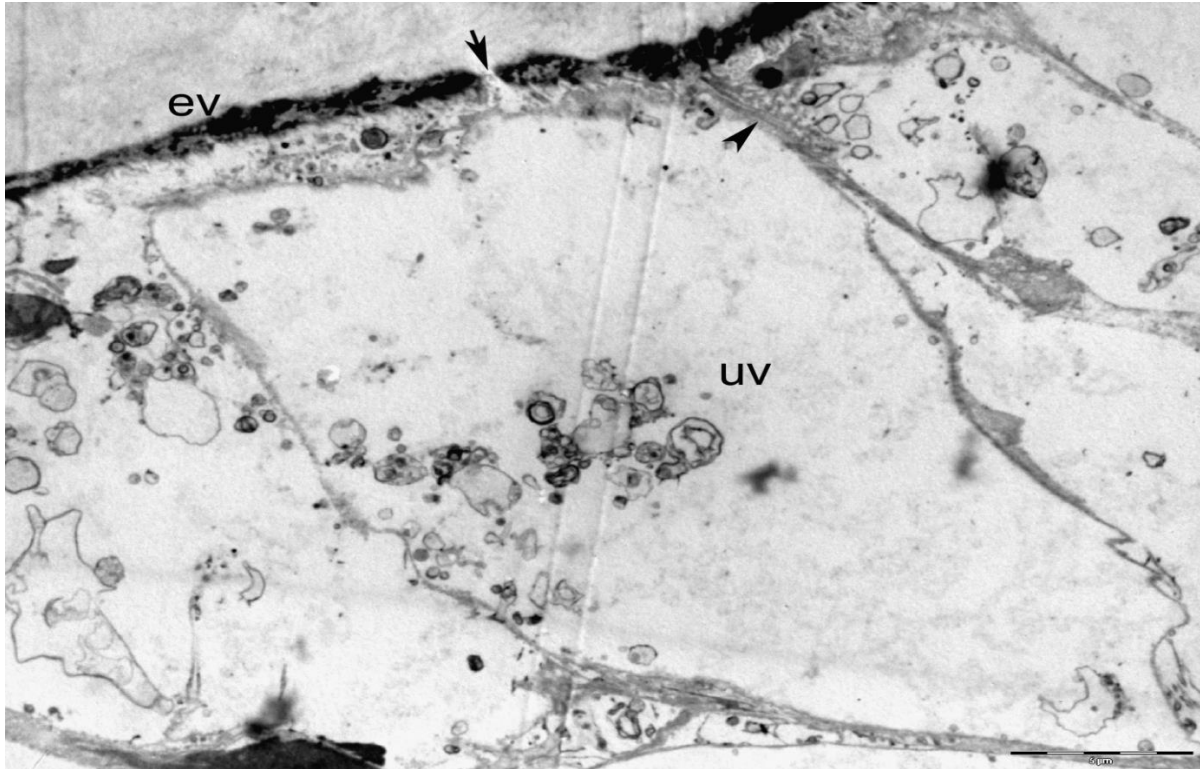
4.3.2.2. *Ultrastrukturna građa ovojnice svitka*

Ovojnica svitka u potpunosti okružuje svitak i odvaja ga od hrskavice koja izgrađuje trup kralješka. Ovojnica nastaje kao proizvod stanica svitka, a izgrađena je od slojeva kolagenih vlakana bez vidljivih stanica. U unutarnjem dijelu ovojnice koji priliježe uz svitak uočavaju se elektronski gušća područja nalik elastičnim vlaknima. Vanjski dio ovojnice je najširi i sadrži kolagena vlakna u različitom rasporedu (Slika 34).

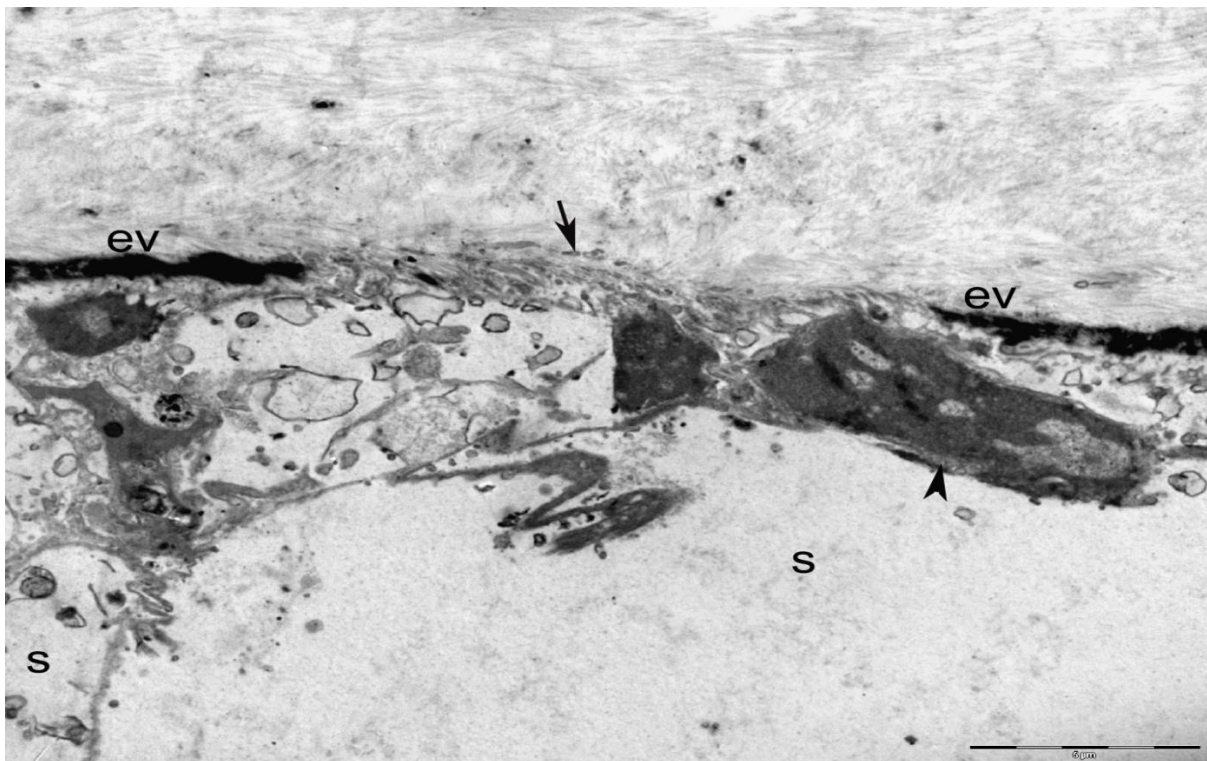


Slika 34. Uzdužni prerez u području ovojnice svitka. Svitak (s), hrskavični matriks (hm), ovojnica svitka (os), elastična vlakna (ev), hrskavica (h). TEM, 6000x.

Na pojedinim mjestima duž ovojnice svitka uočavaju se otvori na dijelu ovojnice u kojem prevladavaju elastična vlakna. Ove pore vjerojatno omogućavaju komunikaciju stanica svitka i njegove ovojnice (Slika 35 i 36).

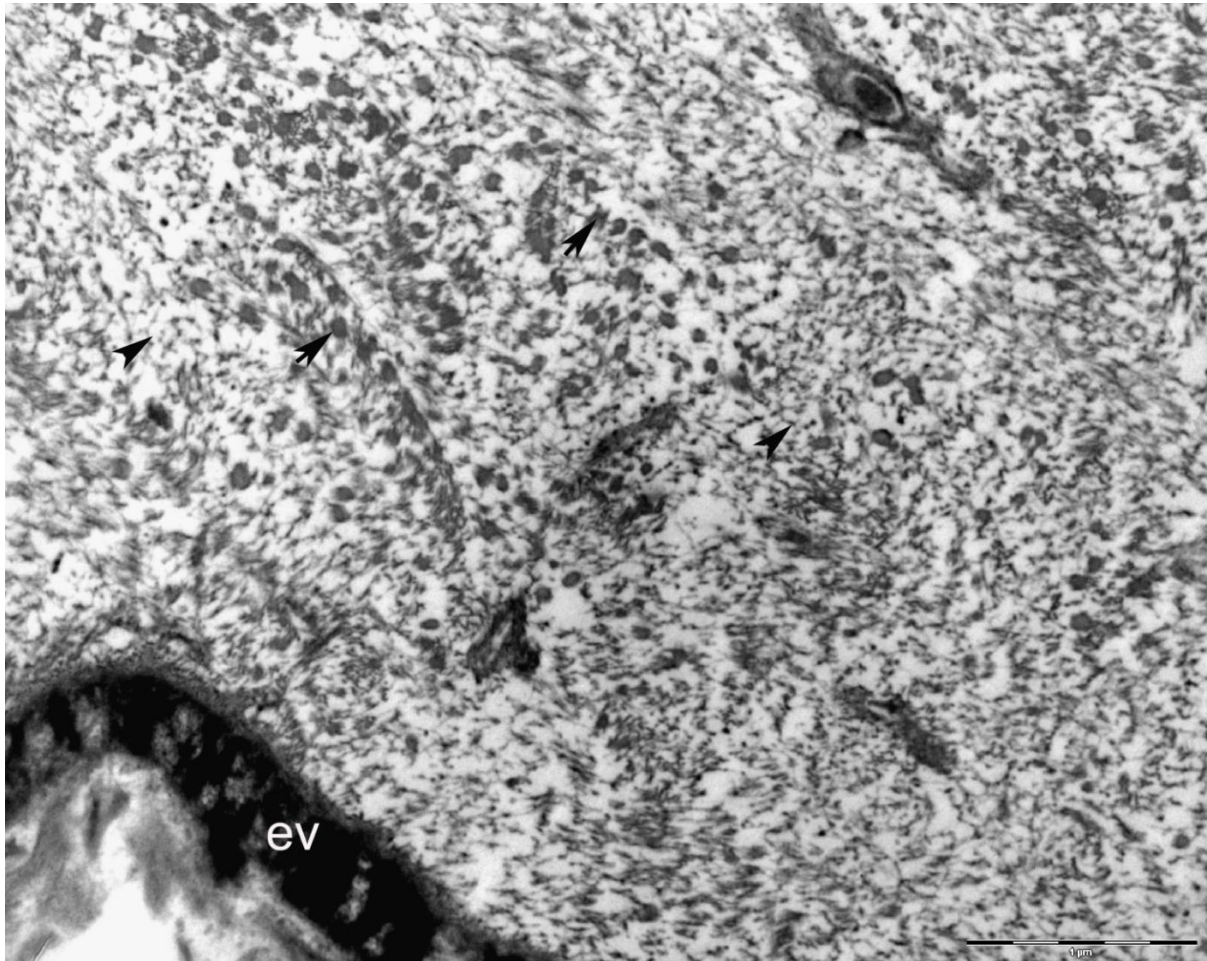


Slika 35. Dodir rubnih stanica svitka i ovojnice. Elastična vlakna (ev), otvor (pora) na unutarnjem dijelu ovojnice svitka (↗), tijesna veza između dvije stanice (↖), vakuola (V). TEM, 4000x.



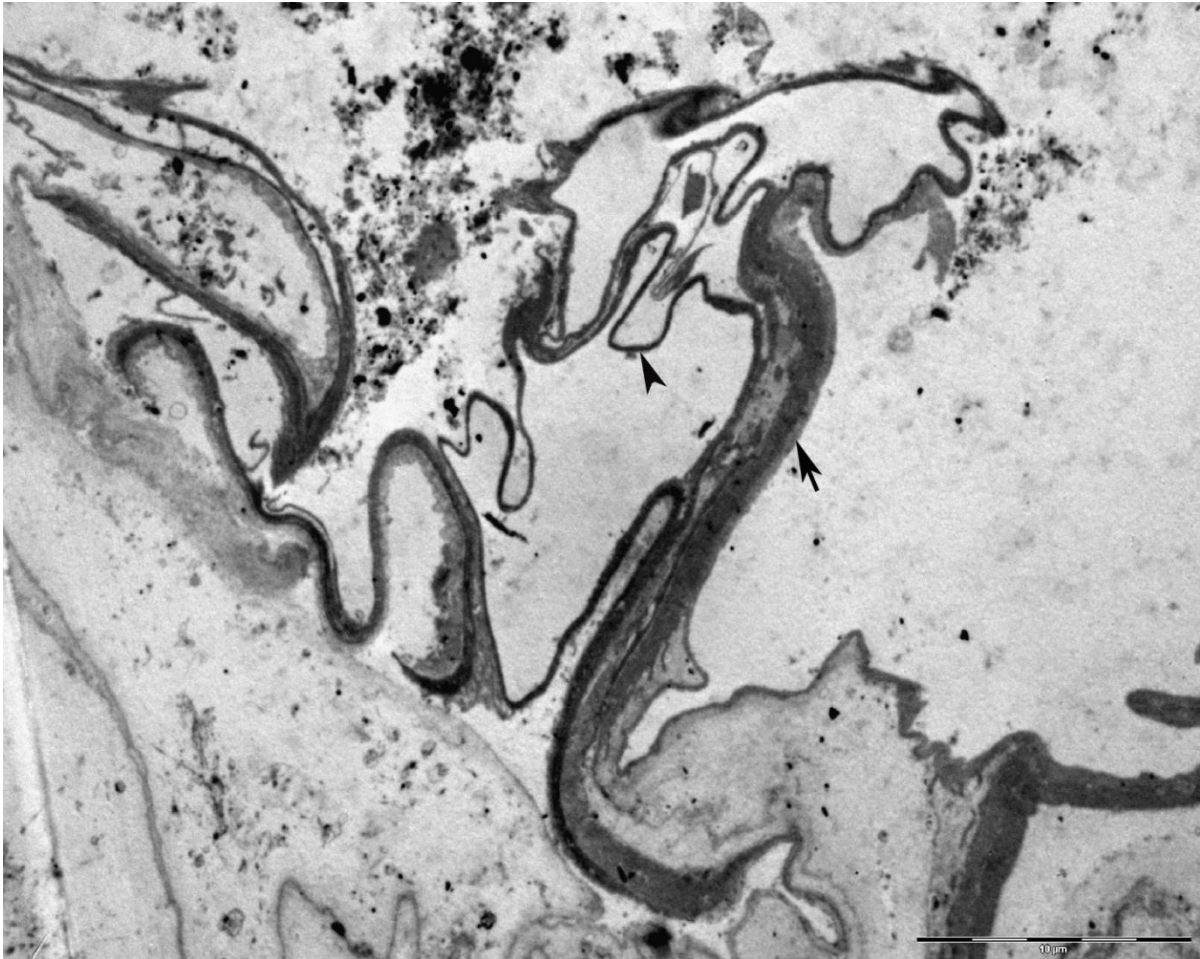Slika 36. Elastična vlakna u ovojnici svitka (ev), pora (↗), stanice svitka (s), jezgra u stanici svitka (▲). TEM, 5000x.

Na pojedinim područjima duž ovojnice svitka uz kolagena vlakna može se uočiti i razgranata mreža proteoglikana (Slika 37).



Slika 37. Mreža proteoglikana s kolagenim vlaknima u ovojnici svitka. Elastična vlakna (ev), kolagena vlakna (↗), proteoglikani (▲). TEM, 25 000x.

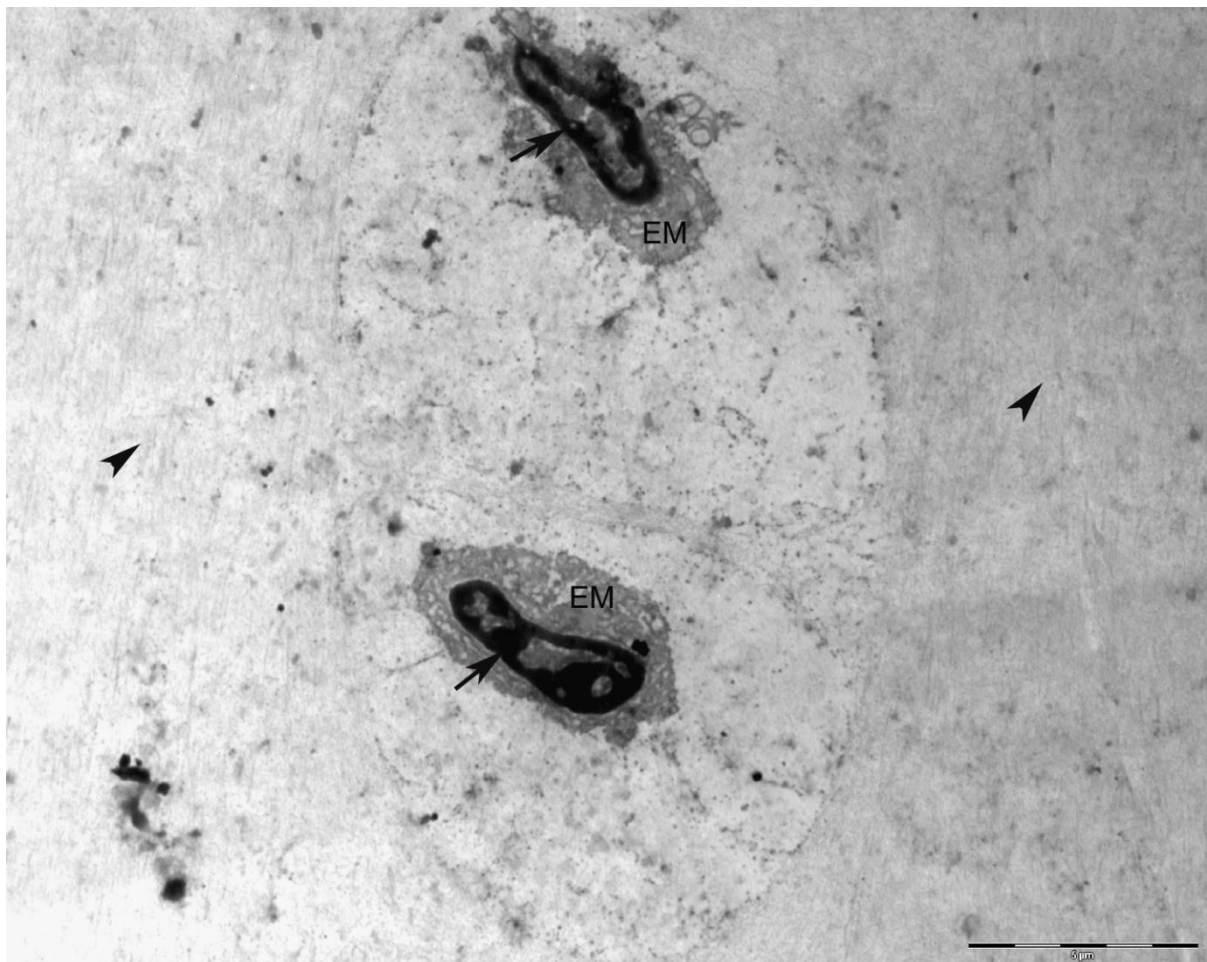Duž ovojnice svitka mogu se mjestimično uočiti područja u kojima je narušen kontinuitet ovojnice (Slika 38). Degeneracija ovojnice prepoznaje se po karakterističnom valovitom izgledu ovojnice, osobito njezinog elastičnog dijela (Slika 38).



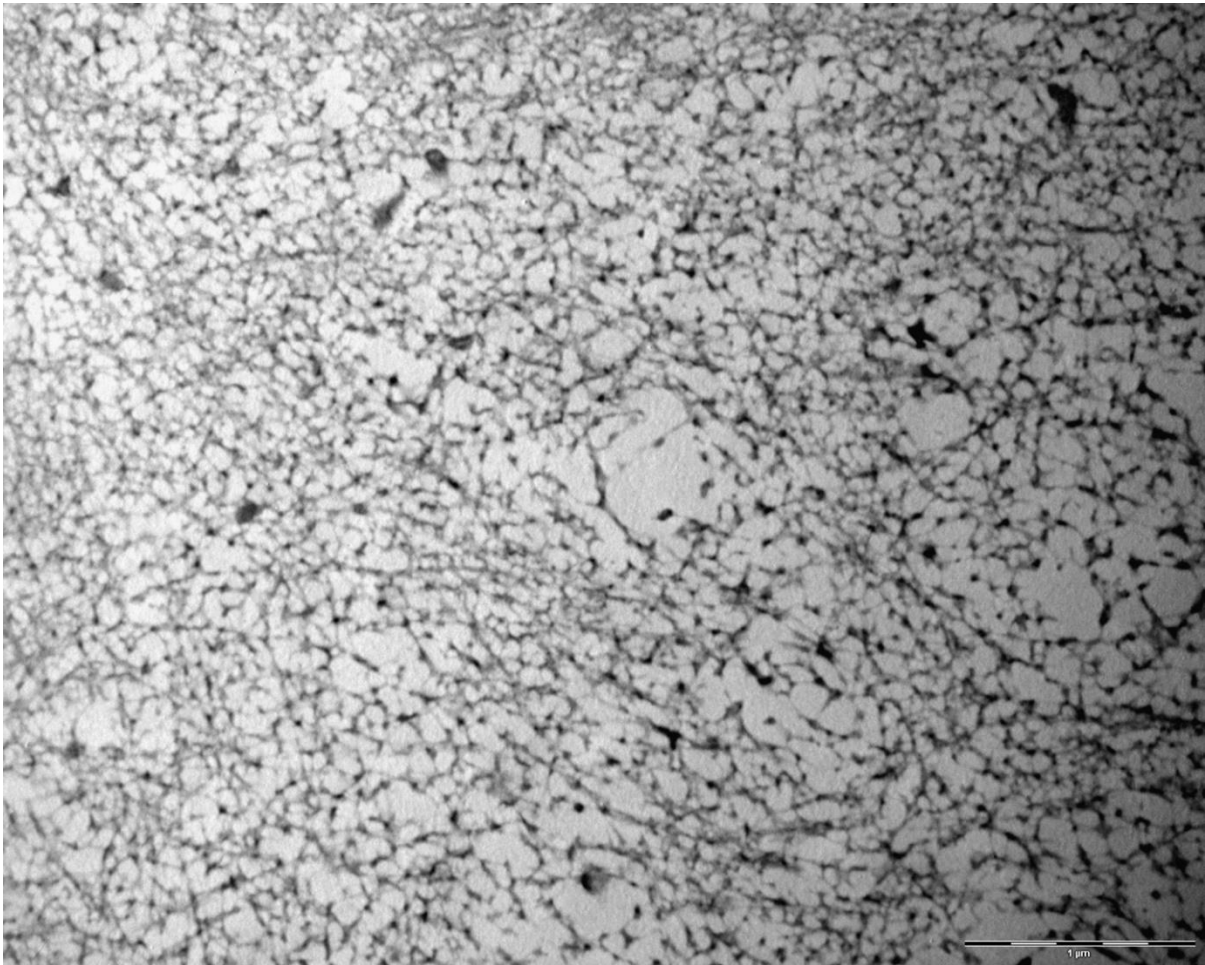
Slika 38. Degeneracija ovojnice svitka. Elastični dio ovojnice (▲), ovojnica svitka (↗).
TEM, 3000x.

4.3.2.3. *Ultrastrukturna građa kralješka u morske mačke Scyliorhinus canicula L.*

Kralježak morske mačke izgrađen je od hijaline hrskavice. Stanice hrskavice (hondrociti) smješteni su u šupljinama hrskavične međustanične tvari tzv. lakunama. U lakunama se najčešće nalaze po dva hondrocita (Slika 39). Svaki hondrocit ima jasno izraženu jezgru s gustim tamnije obojenim heterokromatinom. Uz jezgru se mogu uočiti gusto smještene cisterne hrapave endoplazmatske mrežice. Citoplazma hondrocita bogata je zrnatim sadržajem. Hrskavični izvanstanični matriks bogat je glikozaminoglikanima koji se povezuju s kolagenim vlakancima stvarajući mrežu potpornih vlakana koji pridonose čvrstoći hrskavice (Slika 40).

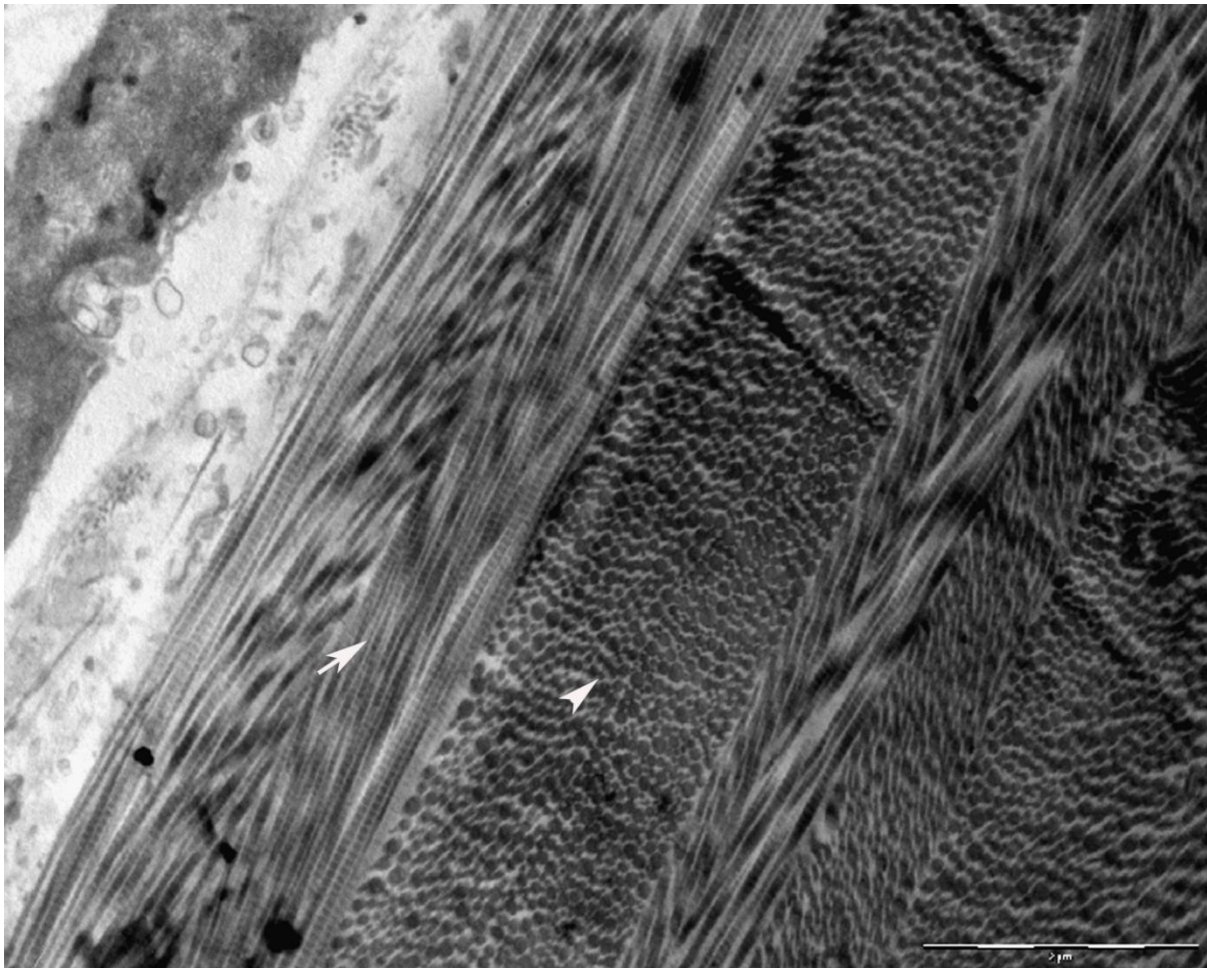


Slika 39. Dva hondrocita u lakuni. Jezgra hondrocita (↗), hrskavični matriks (↖), endoplazmatska mrežica (EM). TEM, 5000x.



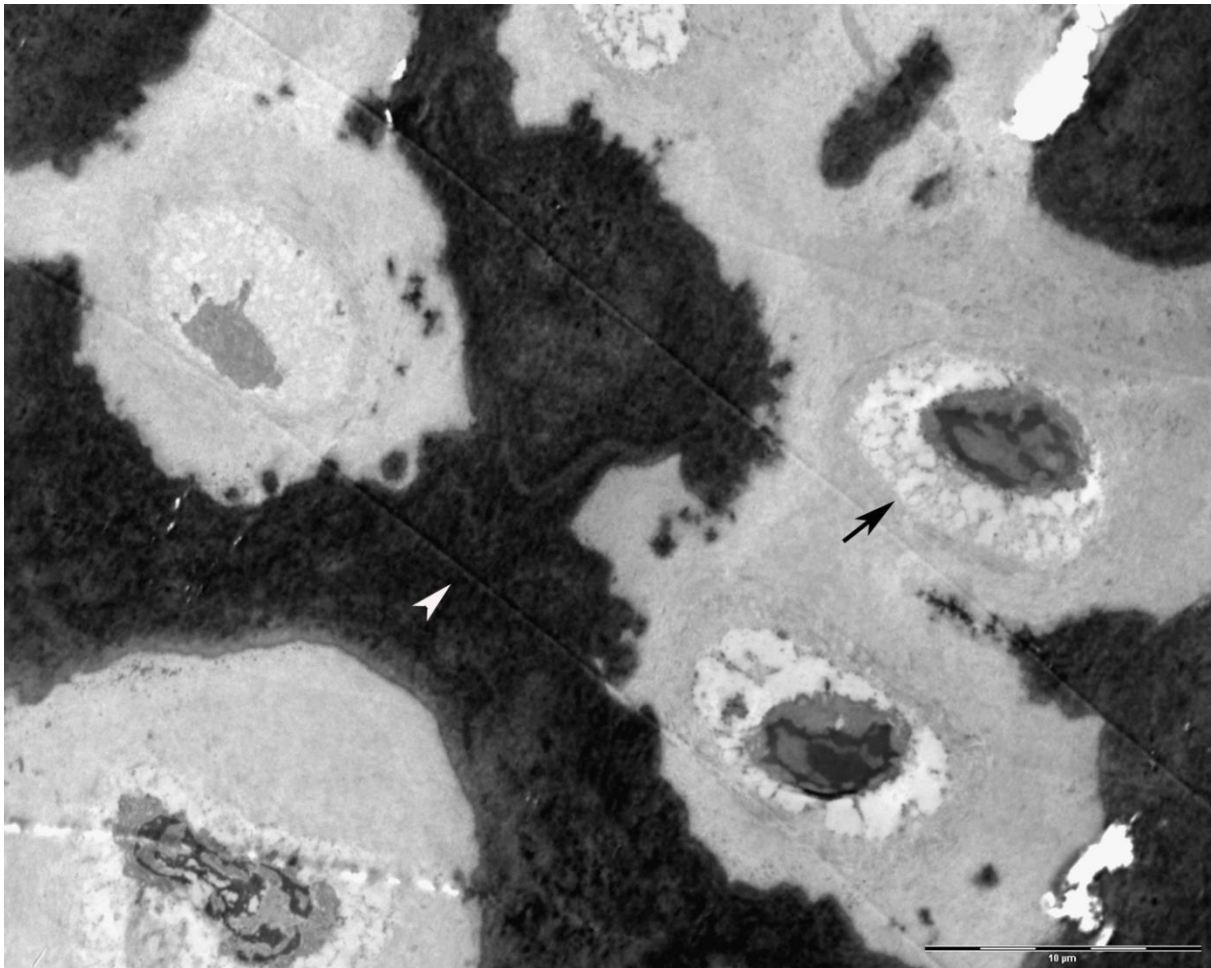
Slika 40. Hrskavična medustanična tvar. Vidi se mreža proteoglikana i kolagenih vlakanaca. TEM, 25 000x.

U području *annulusa fibrosus* koji okružuje svitak u području intervertebralnog diska uočavaju se slojevi kolagenih vlakana. Slojevi poprečno položenih kolagenih vlakana izmjenjuju se sa slojevima čija su kolagena vlakna položena međusobno okomito tvoreći oblik tzv. „riblje kosti“ (Slika 41).

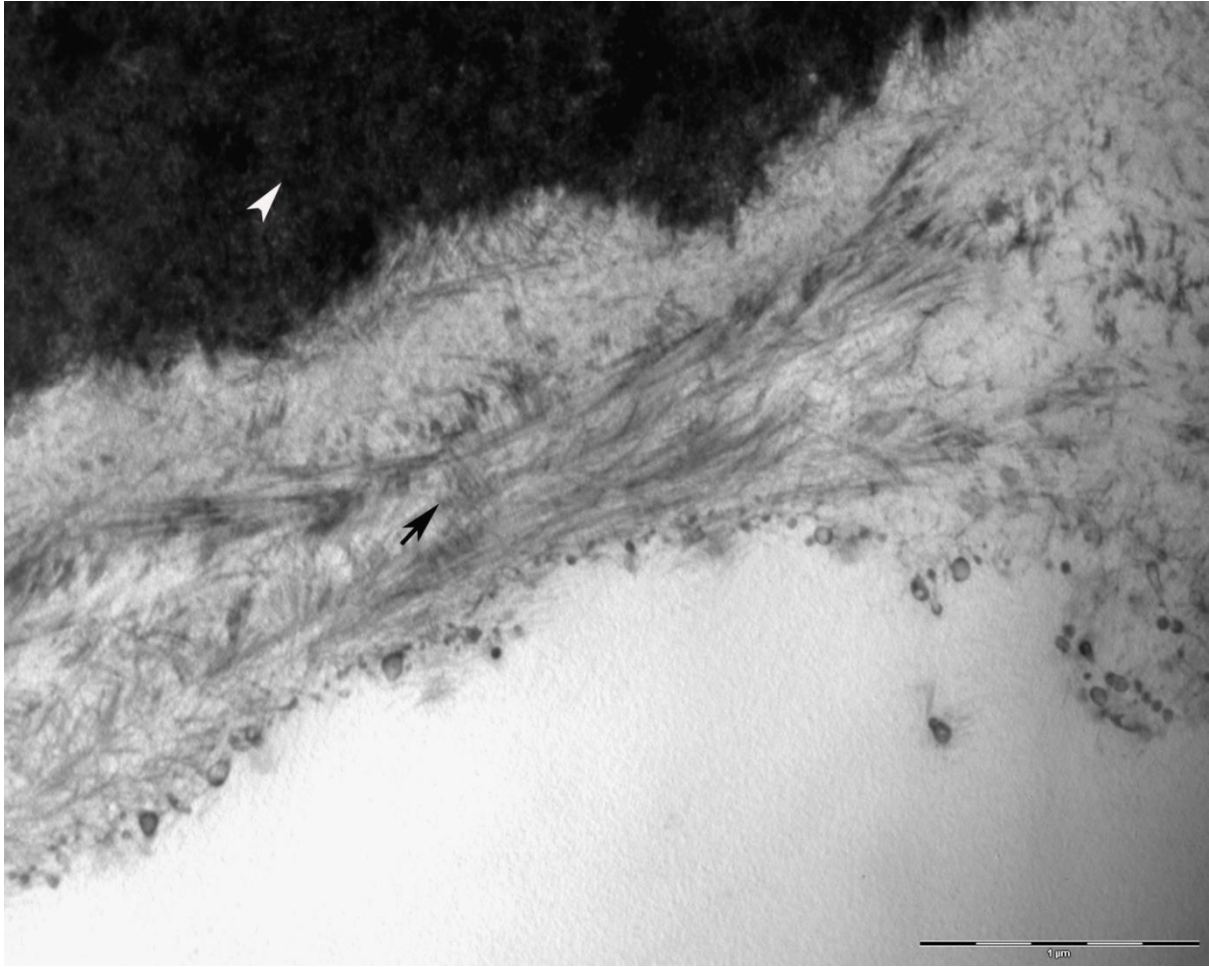


Slika 41. Kolagena vlakna u području *annulusa fibrosus*. Kolagena vlakna položena u obliku „riblje kosti“ (↗), poprečno položena kolagena vlakna (↖). TEM, 15 000x.

U središnjem dijelu trupa kralješka neposredno uz svitak uočava se područje okoštalog hrskavičnog matriksa. U tom se području mogu vidjeti stanice koštanog tkiva, osteoblasti koji zajedno s hondrocitima sudjeluju u okoštavanju ovog dijela kralješka (Slika 42). Hondrociti postaju hipertrofični, odvija se homogena kalcifikacija hrskavice te nastaju stanice koštanog tkiva, osteoblasti i osteoklasti koji sudjeluju u oblikovanju amorfnog koštanog matriksa. Osteoblasti su okrugle, međusobno jasno odvojene stanice s jednom jezgrom okruženu bogatom hrapavom endoplazmatskom mrežicom. Osteoblasti sintetiziraju kolagen koji je dio izvanstaničnog koštanog matriksa (Slika 43).

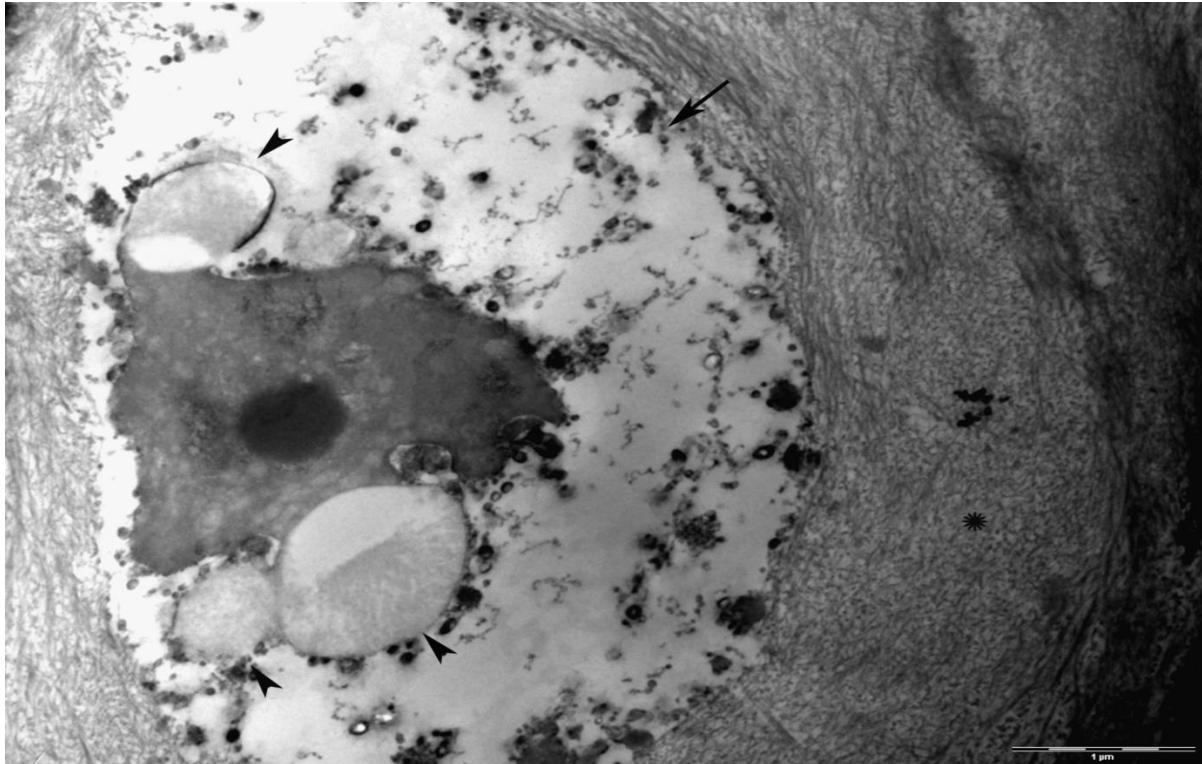


Slika 42. Okoštavanje hrskavice u kralješku morske mačke. Osteoblast (↗), koštani matrk (↖). TEM, 3 000x.

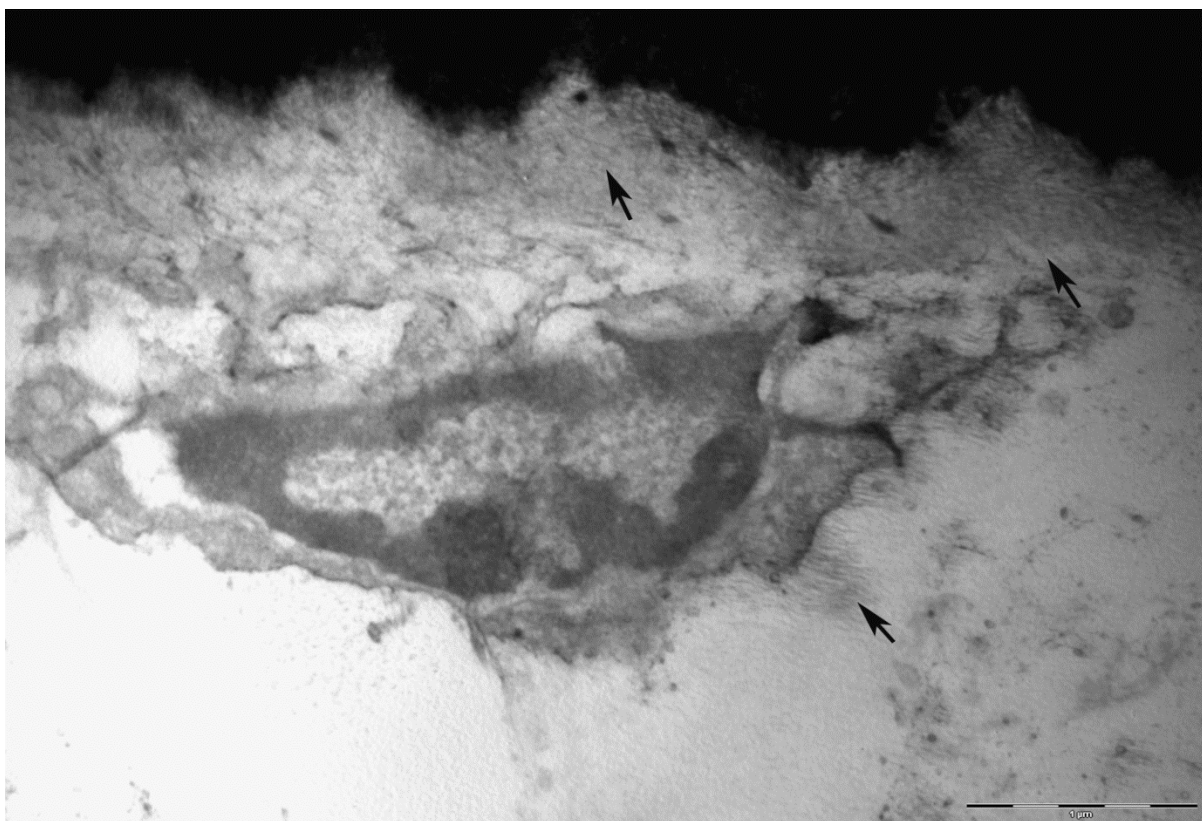


Slika 43. Koštani matriks u kralješku morske mačke. Mineralizirana hrskavica (▲), kolagena vlakna povezana s proteoglikanima (↗). TEM, 30 000x.

Na prerezima kroz područje okoštale hrskavice u kralješku morske mačke mogu se uz osteoblaste vidjeti i osteoklasti; stanice koje sudjeluju u razgradnji koštanog tkiva. Razgradnju koštanog matriksa osteoklasti obavljaju pomoću lizosoma koji izlučuju u prostor između osteoklasta i koštanog matriksa (Slika 44). S površine osteoklasta izlaze nepravilno razgranati izdanci tzv. nabrani rub koji dodiruju koštani matriks (Slika 45). Dio citoplazme oko nabranog ruba tvori svijetlu zonu.



Slika 44. Osteoklast u hrskavici kralješka morske mačke. Osteoklast (↗), lizosomi (▲) i izvanstanični matriks (*). TEM, 20 000x.



Slika 45. Osteoklast u području mineraliziranog hrskavičnog matriksa. Nabrani rub kojeg stvara osteoklast (↗). TEM, 25 000x.

5. RASPRAVA

Svi pripadnici koljena Chordata dijele pet zajedničkih karakteristika; mišićni postanalni rep, dorzalno smještenu neuralnu cijev, ždrijelo, škržnoždrijelne proreze i svitak (9). Između svih navedenih karakteristika svitak je najznačajniji i ima vrlo važnu ulogu u razvoju kralježnice. Svitak (chorda dorsalis, notochord) se kao rana embrionalna tvorba pojavljuje kod svih kralježnjaka i čini osnovu buduće kralježnice kao osnovni potporni sustav. To je prijelazna embrionalna struktura, koja je ne samo mehanička osnova tijela već predstavlja izvor signala za formiranje svih okolnih tkiva (29). Plan tjelesne građe kralježnjaka za vrijeme embrionalnog razvoja ostvaruje se formiranjem segmenata, a kralježnica je organ koji zadržava takvu embrionalnu segmentaciju i u odrasloj dobi (127). U nižih kralježnjaka svitak se zadržava još i tijekom ličinačkog stadija, dok u viših kralježnjaka svitak postupno nestaje već u ranim fazama embrionalnog razvitka (6). Svitak se u kopljače zadržava tijekom cijelog života kao jedina i konačna potporna tvorba (3). U čovjeka se pojavljuje tijekom 3. tjedna embrionalnog razvoja, a u 5. tjednu poprima oblik kontinuiranog cilindra koji se pruža od granice srednjeg mozga do posljednjeg kaudalnog segmenta kralježnice. U 8. tjednu pojavom centara okoštavanja, svitak postupno nestaje u trupovima kralježaka te se zadržava samo u području budućeg *nucleus pulposus* intervertebralnog diska (IVD) (4). Smanjeni broj ili potpuni nestanak stanica svitka vodi smanjenoj sintezi proteoglikana koja se povezuje s degeneracijom intervertebralnog diska i posljedično nastalih degenerativnih bolesti diska (13, 26, 83). U našem istraživanju, osim prisustva kolagena tip I u *annulus fibrosus*, pozitivna reakcija na protutijelo za kolagen tip I je uočena u području *nucleus pulposus* IVD i u perihondrijumu hrskavice kralješka morske mačke. Vlakna kolagena tip I su jedno od glavnih obilježja perihondrijuma hrskavice (2) kao i *annulus fibrosus* IVD (13). U mnogih vrsta, pa tako i ljudi, *nucleus pulposus* kao embrionalni ostatak svitka je odgovoran za funkcioniranje i održavanje IVD-a (13, 26, 71). Stvaranje intervertebralnog diska inducirano je *Hedgehog* signalima (128). Uklanjanje *Hedgehog* signala iz svitka uzrokuje nastajanje deformirane ovojnice svitka ili njen potpuni izostanak. U slučaju nerazvijanja ovojnice svitka, nastali *nucleus pulposus* je vrlo mali, iz kojeg posljedično za vrijeme embriogeneze, stanice svitka nestaju kroz tijelo kralješka (128). U ranim fazama razvoja, sonic hedgehog signali su neophodni za normalan razvoj ovojnice svitka i opstanak svitka (128).

U riba hrskavičnjača, svitak se za vrijeme razvoja, kao osovinski potporni element tijela postepeno zamjenjuje s nizom kralježaka koji se povezuju i stvaraju hrskavičnu kralježnicu. Kralješci su amficealni, udubljeni s jedne i druge strane, a svitak prolazi kroz trup svakog kralješka (3). Kako se kanal trupa kralješka sužava i širi, tako se i svitak u središtu kanala sužava, a pri krajevima širi. To se može jasno vidjeti i u kralježnici morske mačke *Scyliorhinus canicula* L. Na polutankim prerezima kroz trup kralješka i kroz dva susjedna IVD-a morske mačke, svitak iz područja jednog IVD-a ulazi i prolazi kroz trup kralješka te ulazi u područje drugog IVD-a. Svitak je neprekinut, a u širim područjima svitka uočava se mrežasta struktura njegovih vakuoliziranih stanica. Vanjski dio IVD-a predstavlja vezivni prsten (*annulus fibrosus*) koji je izgrađen od vlakana kolagena tipa I (2, 129). U području *annulusa fibrosusa* IVD-a u morske mačke nazočnost kolagenih vlakana tipa I potvrđena je imunohistokemijskom analizom na kolagen tip I (26). Ovakav raspored vlakana nalazi se u *annulusu fibrosusu* intervertebralnog diska u kralježnici čovjeka gdje omogućuje čvrstoću i otpor na pritisak (4).

U koštunjača, svitak se sastoji od središnjih velikih, vakuoliziranih stanica i vanjskog sloja stanica koje luče ovojnici svitka (29), dok je u zebrice građen od velikog broja stanica koje se u drugom danu razvoja dijele na vakuolizirane stanice i stanice ovojnice svitka koje kasnije i same postaju vakuolizirane stanice svitka (28).

U svitku morske mačke *S. canicula* L. jasno se uočavaju dvije vrste stanica: vanjske (rubne) i unutarnje. Rubne stanice svitka nazvane kordoblasti (23, 127), imaju izgled tipičan za stanicu; izražena jezgra bogata eukromatinom i osebujna citoplazma. Rubne stanice svitka svojim diobama omogućavaju nastajanje novih stanica koje idu prema središtu svitka i postaju unutarnje stanice svitka. Unutarnje stanice svitka su izdužene stanice koje tvore mrežu zbog izrazito dugačkih citoplazmatskih izdanaka nastalih kao posljedica unutarstanične i međustanične vakuolizacije. Platz (2006) je u stanicama svitka ličinki punoglavaca opisao brojne vezikule koje se kreću unutar i između stanica osiguravajući stanični turgor. Svoje sadržaje vezikule izljevaju ili u unutarstanične vakuole ili u međustanični prostor. Vezikule koje potječu od zrnate endoplazmatske mrežice se spajaju i tako nastaju velike unutarstanične vakuole (130). Zbog velikih unutarstaničnih vakuola, stanice svitka mijenjaju svoj oblik i postaju izdužene s tankim citoplazmatskim krajevima. U svitku morske mačke mogu se uočiti velike unutarstanične i izvanstanične vakuole. Slične vakuole u stanicama svitka uočene su kod pilećih embrija (131) kao i kod ličinki vodozemaca (23). Unutarnje stanice svitka nisu

kompresibilne, vjerojatno zbog unutarstaničnih vakuola koje su ispunjene glikogenom (23, 132), a imaju sposobnost mijenjanja svog oblika, zadržavajući pri tome stalan volumen.

Stanice svitka morske mačke su međusobno povezane dezmosomima i/ili pričvrstnim spojevima. Načini međusobnog povezivanja stanica svitka te stanica svitka s ovojnicom svitka vjerojatno imaju važnu ulogu u održavanju integriteta samog svitka (133). U jegulja se kordoblasti povezuju s ovojnicom svitka hemidezmosomima, a vakuolizirane stanice svitka komuniciraju međusobno preko čvrstih veza (134). U kopljače veza između stanice svitka i ovojnice ostvaruje se pomoću trepetljika koje se nalaze na površini svake, pojedinačne stanice svitka (5). U morske mačke temeljem našeg istraživanja vidljivo je da su vakuolizirane stanice svitka međusobno povezane dezmosomima i tijesnim spojevima.

Svitak je obavijen ovojnicom. Ovojnica svitka nastaje kao produkt stanica svitka (29). Signali iz svitka tijekom embrionalnog razvoja induciraju migraciju stanica sklerotoma, njihovu kondenzaciju i diferencijaciju koja rezultira nastankom peri-ovojnice svitka (26). Za nastanak ovojnice svitka i opstanak svitka neophodni su sonic hedgehog (Ssh) signali (128). Nedostatak ovih signala uzrokuje nastajanje deformirane ovojnice svitka. U kopljače, ovojnica svitka nastaje kao produkt stanica svitak i Mullerovog tkiva (5, 7). Kod punoglavaca, u ranoj ontogenezi fibroblasti smješteni neposredno uz rubne stanice svitka stvaraju kolagene filamente ovojnice koji se obično formiraju u prstenaste oblike (23). Kod ribe zebrice, uočeno je da izvanstanični glikoprotein Emilin 3 je neophodan za normalnu organizaciju i funkcioniranje ovojnice svitka (29). U većine vrsta, svitak je obavijen troslojnom ovojnicom građenom od elastina, kolagena i glikozaminoglikana (6, 24, 26, 32, 135). Upravo raspored kolagenih vlakana u ovojnici svitka se smatara presudnim za ulogu svitka kao hidrostatičnog potpornja (20). U mješićnice *Cione*, svitak je obavijen vezivnom ovojnicom koja se sastoji od bazalne lamine i priliježećeg joj vlaknatog sloja (136). Kod ličinki vodozemaca ovojnica svitka je acelularna, ne posjeduje vezikule, krvne žile ni živce (23). U literaturi je opisivana na različite načine poput uskog i šupljog cilindra koji okružuje svitak (137), u kopljače su je nazvali *tunica elastica* te opisali kao elastičnu tvorbu koja u potpunosti obavija svitak (138). Novija istraživanja ultrastrukture ovojnice svitka u kopljače pokazala su slojevitou građu ovojnice: vanjski i srednji sloj izgrađen od kolagenih vlakana različite debljine i smjera pružanja, što odgovara kolagenu tipa I i kolagenu tipa III u kralježnjaka, dok je unutarnji sloj amorfan, nalikuje bazalnoj lamini i u dodiru je sa stanicama svitka pomoću hemidezmosoma (5). U punoglavaca je ovojnica svitka opisana kao tvorba koja se sastoji od unutarnje elastične

membrane smještene između dva dijela građena od kolagenih vlakna i rubnih stanica svitka (132). U atlantskog lososa (*Salmo salar*) u razdoblju rane ontogeneze utvrđeno je da je ovojnica svitka građena od bazalne lamine, sloja vlakana kolagena tip II i elastične membrane (30), vrlo slično kao i u zebrice samo što slojevi ovojnice nisu definirani pojedinačno (12, 139), već je ovojnica nazvana perinotokordalnom bazalnom membranom (20). Iako je morska mačka često korišten model u mnogim embrionalnim i morfološkim istraživanjima, pa je tako proučena anatomija i fiziologija većine svih njenih organskih sustava, u literaturi nema dostupnih podataka o imunohistokemijskom sastavu i ultrastrukturi ovojnice ove hrskavične ribe.

Ovojnica svitka u morske mačke je acelularna tvorba i sastavljena je od unutarnjeg i vanjskog sloja. Unutarnji sloj ovojnice je elektronski gusto područje koje bi moglo ukazivati na prisutnost elastičnih vlakana što je potvrđeno i histokemijskim bojanjem na elastična vlakna. Vanjski dio ovojnice svitka u morske mačke sastoji se od slojeva kolagenih vlakana u različitom rasporedu. Kod većine kralježnjaka kolagen koji gradi ovojnici svitka je kolagen tip II (20, 30, 31, 73, 140). U ranim stadijima života ovojnica svitka u atlantskog lososa je građena od paralelnih vlakana kolagena tip II (30, 133), dok su istraživanja na svitku pilećih embrija pokazala prisustvo kolagena tip I i tip II ovisno o razvojnom stadiju embrija (141). U *Amphibia* ovojnica svitka je također višeslojna, a unutarnji sloj se sastoji od približno šest slojeva kolagenih vlakana (142) koji su koncentrično raspoređeni (20). U našem istraživanju smo u ovojnici svitka imunohistokemijskim metodama pokazali prisustvo kolagenih vlakana tip I. Raspored kolagenih vlakana unutar ovojnice svitka ima značajnu ulogu u određivanju funkcionalnosti svitka kao glavnog osovinskog potpornja tijekom embrionalnog i ličinačkog razvoja, pa čak i kasnije kad služi kao osnova razvoja kralježnice (20, 30). Prisustvo kolagena tip I u ovojnici svitka morske mačke u skladu je s podacima dobivenim istraživanjem koje su proveli Adams i sur. (1990) koji su proučavajući strukturu i funkciju svitka kod žabe *Xenopus leavis* potvrdili prisutnost kolagena tip I. Ultrastrukturne i histokemijske značajke unutarnjeg sloja ovojnice svitka ukazuju na prisutnost elastičnih vlakana. Ovakva struktura ovojnice svitka opisana je kao elastična membrana u nekih organizama poput punoglavaca ili atlantskog lososa (23, 30). U ličinke vodozemaca je ovojnica svitka građena od tri sloja, a elastična membrana se nalazi između dva sloja kolagenih vlakana dijametra u rasponu od 7-20 nm (čak i do 140 nm), pa se vjerojatno radi o vlakancima kolagena tip II (23). U ovojnici svitka morske mačke bazalna membrana nije uočena. Elastična membrana ovojnice svitka u morske mačke prikazuje se izrazito gusto na TEM mikrografu pa se ne može uočiti klasičan umreženi raspored elastičnih

vlakana. Pojava ovakvih gustih agregata u elastičnoj membrani objašnjava se prisustvom još nekih proteina umreženih s elastinom. Tako su kod nekih kralježnjaka pronađeni filamenti fibrilina i fibulina, koji su inače sastavni dijelovi mikrofilamenta, povezani s vlaknima elastina (143, 144). Na većim povećanjima ultratankih prereza, u elastičnoj membrani svitka morske mačke, mrežasta struktura ovih vlakana je lakše prepoznatljiva. Također, uočljiva je i nazubljena površina dijela elastične membrane koja zalazi u područje koje gradi kolagen, čime se ostvaruje čvrsta povezanost ove dvije vrste vlakana, što povećava snagu i čvrstoću svitka potrebnu za ostvarivanje pokreta plivanja.

Elastična membrana ovojnice svitka morske mačke posjeduje mnogobrojne otvore, pore. S obzirom da ovojnica ne posjeduje krvne žile, transport tekućine i hranjivih tvari za rast i razvoj stanica svitka je moguć upravo kroz pore na elastičnoj membrani. Mnogobrojne membranske vezikule i veliki broj unutarstaničnih vezikula u stanicama svitka morske mačke upućuje na postojanje različitih mehanizama prijenosa tvari unutar i izvan stanica svitka, ali i na postojanje visokog pritiska, turgora unutar stanica. Prijenos tvari unutar stanica svitka odvija se suprotno turgorskom gradijentu u stanicama. Turgor nastaje kao rezultat osmoličkih procesa prolaskom tekućina kroz polupropusne membrane stanica ili zbog aktivnog prijenosa otopljenih čestica kroz stanične membrane (23). Otopljene čestice hranjivih tvari zahvaljujući osmotskom gradijentu prolaze kroz pore na elastičnoj membrani, ulaze u rubne stanice svitka i idu prema unutarnjim stanicama svitka. Prenešene tvari preko vezikula ulaze u citoplazmatske prostore, pune unutarstanične vakuole, osmotska aktivnost stanica svitka raste i pritisak se unutar stanica povećava, čak udvostručava (24). Mnogobrojne invaginacije staničnih membrana na rubnim stanicama svitka prema ovojnici, ali i prema unutarnjim stanicama svitka također svjedoče o postojanju aktivnog prijenosa tvari među stanicama (23). Stanice svitka sadrže veliki broj vezikula i cisterni, pa se može govoriti o aktivnom prijenosu vezikulama (eng. cytopempsis). Vezikule nastale membranskim invaginacijama mogu imati dijametar i do 40-80 nm i biti nošene endocitozom ili se mogu spojiti sa staničnom membranom i izbaciti svoj sadržaj u izvanstanični prostor (145). U unutarnjim stanicama svitka morske mačke uočavaju se mnogobrojne vezikule koje ukazuju na postojanje mikropinocitoze. Ove vezikule stvaraju se blizu staničnih membrana gdje nastaju i invaginacije membrane, a otvaraju se ili u izvanstanične prostore ili u unutarstanične vakuole. Mikropinocitoza omogućava izmjenu tekućih tvari ili između dvije stanice ili između stanice i izvanstaničnog prostora i obratno (23, 146). U pilećih embrija uočeno je izlivanje sadržaja vezikula u vakuole putem pinocitoze

(147). Pokusom kojim se injiciralo koloidno zlato u peraju ličinki vodozemaca, a koje nikada nije prešlo u stanice svitka, potvrđeno je odvijanje procesa pinocitoze, citopemsoze i difuzije unutar stanica svitka (23). Ova činjenica ukazuje i da ovi mehanizmi prijenosa omogućavaju i održavaju turgor u unutarnjim stanicama svitka.

Uslijed degeneracijskih procesa stanice svitka propadaju, turgor pada, a tanki citoplazmatski krajevi nestaju (23). Tada se aktivni prijenos i pinocitoza ne mogu više odvijati, iako se poneke vezikule još uvijek mogu primjetiti uz membrane stanica. Gubitkom pritiska unutar stanica i ovojnica svitka gubi svoju konzistentnost, smanjuje se i postaje naborana (23). Stanjivanje elastične membrane i strukturalne promjene u ovojnici svitka smanjuju njegovu fleksibilnost i onemogućavaju prijenos tvari koji se odvija preko stanica svitka (133). Degeneracija bazalne membrane može uzrokovati narušavanje ovojnice svitka i elastične membrane (133). Kolagena vlakna propadaju puno brže od elastičnih vlakana. Kolagen denaturira i postaje želatinozna masa (148). Elastična membrana je otpornija na degradacijske i litičke procese od kolagenih vlakana, jer je otporna na djelovanje preteolitičkih enzima (23). I u morske mačke, uslijed određenih degenerativnih promjena uočeno je narušavanje strukture ovojnice, pa tako i elastične membrane. Na TEM mikrografu je vidljivo kako se elastična membrana odvaja od ostalog dijela ovojnice svitka, ali je za razliku od vanjskog dijela ovojnice sačuvala svoju cjelovitost. Proučavanjem procesa razvoja kralježnjice i spajanja kralježaka u atlantskog lososa, uočeno je stanjivanje elastične membrane (133). U nekim drugim slučajevima elastična membrana pronađena je fragmentirana (149). Stanjivanje i fragmentacija elastične membrane može se usporediti s postojanjem degenerirane elastične mreže u skoliotičkom disku (150). Naime, utvrđeno je da elastična ovojnica u *annulusu fobrosusu* IVD-a kod sisavaca ima važnu ulogu u obnavljanju diska nakon blaže deformacije (150). Svitak se može i rastezati do određene granice prije nego li se elastična membrana fragmentira. Ytteborg i sur. (2010) su tako pokazali da za vrijeme razvoja kralježnice kod atlantskog lososa i vrlo čvrste strukture ovojnice svitka degeneriraju. Savijanje ovojnice svitka za vrijeme razvoja kralježnice vjerojatno smanjuje fleksibilnost svitka i utječe na njegovu funkcionalnost (133). U zebrice (*Telostei*) u ovojnici svitka pronađen je izvanstanični glikoprotein Emilin3 za koji je utvrđeno da narušava razvoj ovojnice (29). Stanice svitka sa svojim središnjim vakuolama i citoskeletom, turgor unutar stanica i ovojnica svitka čine anatomsku i funkcionalnu cjelinu koja daje stabilnost, čvrstoću i postojanost, ali i određenu fleksibilnost svitku (23). Kombinacijom svojih biomehaničkih svojstava svitak se odupire pritisku koji proizvode mišići, a svojim

antagonističkim radom svitak i mišići omogućavaju kretanje životinje. Stanjivanje i iskrivljenje elastične ovojnice svitka kao i strukturne, a posebno degenerativne promjene u cijeloj ovojnici smanjuju stabilnost i fleksibilnost svitka, te narušavaju prijenos hranjivih tvari koji se odvija u stanicama svitka. Iz svega navedenog, razvidno je da su struktura i funkcija svitka i svih njegovih komponenti strogo povezane. Kordoblasti i ovojnica svitka imaju važnu ulogu tijekom rasta notokordalnog tkiva (20, 149). Povećanom proliferacijom kordoblasta dolazi do rastezanja ovojnice, ali se istovremeno narušava cjelovitost i organizacija samih kordoblasta (149).

Svitak je prva embrionalna struktura koja proizvodi bogati izvanstanični matriks (10). Proteoglikani koji se nalaze u svitku omogućavaju hondrogenezu somita (151), dok je diferencijacija hondrocita moguća zahvaljujući upravo bogatom izvanstaničnom matriksu koji u svom sastavu ima hijaluronsku kiselinu (30, 152). U matriksu hrskavičnih elemenata kostura morske mačke, histokemijskim istraživanjima je potvrđeno prisustvo hijaluronske kiseline (HA) i hondroitin sulfata A i C (63, 153). Istraživanje obavljeno na pročišćenoj HA izoliranoj iz jetre raže *Aetobatus narinari* je pokazalo da HA ima važnu ulogu u regulaciji funkcije stanica, posebno kao inhibitor stanične proliferacije (154). U našem istraživanju hijaluronska kiselina potvrđena je u području izvanstaničnog matriksa stanica svitka, u područjima okoštalog centra kralješka, u neuralnom luku i manje u hemalnom luku. Agrekan, funkcionalno vrlo važan proteoglikan u hrskavici, veže se za HA unutar mreže kolagenih vlakana i tako omogućuje stvaranje osmotskog pritiska (51). Pozitivitet na proteoglikan agrekan potvrđen je u svitku i unutar njega, rubnom dijelu okoštalog centra kralješka morske mačke, što potvrđuje njegovu ulogu u održavanju osmotskog pritiska. Izražaj slabijeg inteziteta na proteoglikan agrekan uočena je u prihondrijumu hijaline hrskavice. No, s obzirom da u većem dijelu centra kralješka kao i u području hijaline hrskavice morske mačke nije uočena izražaj za proteoglikan agrekan, moguće je da postojeći proteoglikani, omogućuju mineralizaciju hrskavice zadržavajući kalcijeve ione, kao što je to predloženo u istraživanju Nakamure (2001). Ovakav rezultat može se objasniti mogućim promjenama sintetičke aktivnosti hondrocita. Hijaluronska kiselina je osmotski aktivna makromolekula, koja može apsorbirati veliku količinu vode (155, 156) i tako doprinijeti otpornosti hrskavice na pritisak (30, 151, 152). Zahvaljujući svojim polimernim i polielektrolitnim osobinama, HA posjeduje elastična svojstva (157). U svitku HA omogućava proteoglikanskim agregatima zadržavanje vode omogućavajući tako propusnost, viskoznost i turgidnost svitka (84, 158). Ovaj prirodni polisaharad ima vrlo

važnu ulogu u organizaciji strukture hrskavične izvanstanične tvari (159). Zbog svojih korisnih osobina, HA je objekt mnogih istraživanja, a posebno se istražuje njena moguća uloga pri razvijanju metoda za obnavljanje hrskavice u terapiji osteoartritisa i drugih degenerativnih bolesti koštanog sustava, pa tako i kralježnice i intervertebralnog diska. Tako je na osnovu istraživanja osobina HA, proizveden hidrogel gdje je HA modificirana s metacril anhidridom da bi se poboljšala mehanička svojstva gela (114). Injektibilni hidrogel načinjen na bazi polietilen glikola i HA pomaže u terapiji obnavljanja vezivne hrskavice IVD-a (160). Studija na zečjim mezenhimskim stanicama uzgojenim in vitro u fibrin-hijaluronskoj kiselini u kombinaciji s ultrazvučnim zračenjem niskog inteziteta pokazala se kao vrlo koristan alat za konstrukciju visoko kvalitetne hrskavice (161). Hijaluronska kiselina je vrlo obećavajući biomaterijal u istraživanjima tkivnog inženjstva (115, 116, 121, 162-164). Prisutnost HA u svitku (84, 158) podupire hipotezu da *nucleus pulposus* potječe od stanica svitka (13, 33), s obzirom da se u kralježnjaka svitak zadržava samo u *nucleusu pulposusu* IVD-a, čija glavna karakteristika je bogati izvanstanični matriks (26).

Iako je svitak prijelazna embrionalna tvorba u viših kralježnjaka, on privremeno djeluje kao glavni skeletni potporanj embrija i omogućava stvaranje okolnog tkiva (10). U nekih hrskavičnih riba kao što su primjerice morski psi i raže, dokazano je okoštavanje kostura u određenom stupnju (52, 55, 98). Proces okoštavanja kralježnice proučavan je i na odraslim primjercima morske mačke (55, 97, 165). Mineralizirana područja su utvrđena u centru kralješka i u hemalnom luku i ta područja su okoštala hrskavica (94), dok je na neuralnom luku utvrđeno postojanje koštanog kiva (97). Proučavanjem ultrastrukturne građe kralješka kao i primjenom odgovarajućih protutijela u ovom istraživanju potvrdili smo okoštavanje hrskavice i na znatno mlađim primjercima morske mačke (prosječne dužine 21-26,5 cm). Određivanje starosti riba određeno je prema studiji o starosti i općim morfometrijskim informacijama morske mačke *S. canicula* L. koju su proveli Ivory i sur. (2004).

Darras i Nishida (2001) su u svom radu o *Ascidiana* opisali utjecaj koštanih morfogenetskih proteina (eng. bone morphogenic proteins, BMP) na proces indukcije svitka. Smatra se da osim na proces indukcije svitka, koštani morfogenetski proteini sudjeluju i u kontroli veličine svitka (58). Naše istraživanje predstavlja prvo istraživanje koštanih morfogenetskih proteina u kralješku morske mačke. Kako su BMP4 i BMP7 pronađeni u stanicama svitka možemo zaključiti da i u morske mačke koštani morfogenetski proteini vjerojatno sudjeluju u indukciji i formiranju svitka. Osim u svitku, izražaj BMP4 i BMP7 uočen

je u centru kralješka te u neuralnom luku, u kojem ovaj izražaj ima karakterističan oblik polumjeseca. Intezivna pozitivna reakcija na primijenjeno protutijelo za BMP7 uočavala se simetrično po cijelom centru, dok je izraženost za BMP4 bila asimetrična, odnosno izražena samo na jednoj strani centra. Ovakvu asimetričnost izražaja koštanih morfogenetskih proteina opisali su Monsoro-Burq i Le Douarin (2000) u istraživanju procesa gastrulacije kod pilića, gdje je izražaj na protutijelo za BMP4 bio uočljiv samo na desnoj strani Hensenovog čvora.

Istraživanja sastava kolagenih vlakana u atlantskom lososu su pokazala prisutnost *col2a1* uglavnom u hondrocitima, dok je *colla1* uočen i u hondrocitima i osteoblastima (54). Središnji sloj neuralnog luka kod 9 cm dugih embrija morske mačke *Cephaloscyllium ventriosum* pokazao je izrazitu imunoreaktivnost na kolagen tip II, dok pozitivne reakcije na kolagen tip I nije bilo u neuralnom luku, tek se slaba imunoreaktivnost uočavala u zubnom tkivu (Eames, Allen N. et al. 2007). Nadalje, u paralelnoj studiji rađenoj na svitku i hrskavici jesetre je pokazano da je kolagen tip I identičan u oba ispitivana tkiva, sastavljen od α lanaca te je nevjerojatno sličan kolagenim lancima koji grade hrskavicu kod ptica i sisavaca (Miller and Mathews 1974). Prisustvo kolagena tip I potvrđeno je u ovojnici svitka kod kopljače i to u vanjskom i srednjem sloju ovojnice (Bocina and Saraga-Babic 2006). Prema Milleru i Mathewsu (1974), kolagen iz svitka jesetre sintetiziran je prije procesa stvaranja hrskavice. Slične podatke pokazalo je istraživanje svitka na pilećim embrijima koji su sintetizirali kolagen tip IX i II prije početka same hondrogeneze (166). U našem istraživanju kolagen tip I imao je pozitivan izražaj u hrskavici koja neposredno okružuje svitak u kralješku morske mačke. Ovaj izražaj u skladu je s morfološkim osobinama intervertebralnog diska, odnosno s građom njegovog perifernog dijela *annulus fibrosus* koji je vezivno tkivo izgrađeno od vlakana kolagena tip I (13). Vlakna kolagena tip I omogućuju elastičnost i čvrstoću vezivnoj hrskavici, a rastezljivost okoštalom tkivu. Egerbracher i sur. (2006) su u svom istraživanju pokazali homogenu rasprostranjenost kolagena tip II u hrskavici uzetoj iz svih dijelova kostura morske mačke, ali i prisutnost kolagena tip I u perihondriju i mineraliziranoj hrskavici. Također, pokazali su da je perihondrij odvojen od mineraliziranih dijelova hrskavice zasebnim slojem vitalne hrskavice, tako da su i vlakna kolagena tip I koja grade perihondrij odvojena od kolagenih vlakana tip I u mineraliziranoj hrskavici. Egerbacher i sur. (2006) opisali su kako se u području demineralizirane hrskavice u morske mačke, kolagen tip II zamjenjuje kolagenom tip I. Naše istraživanje pokazalo je prisutnost kolagena tip II u kralježnici morske

mačke, posebno izraženu u područjima okoštalog centra kralješka, a nešto slabijeg inteziteta u stanicama svitka te u perihondriju hijaline hrskavice. Nadalje, pozitivan izražaj za kolagen tip II uočen je također u pojedinim hrskavičnim dijelovima neuralnog luka kao i u okolnom mišićnom tkivu. Hijalina hrskavica tijela kralješka nije pokazala pozitivitet za kolagen tip II. Nedostatak kolagena tip II u hrskavici obično se povezuje s odlaganjem kolagena tip I i III (167). Kolagena vlakna koja grade hrskavicu su uglavnom kolagena vlakna tip II uz nešto manju količinu kolagena tip IX i tip XI. Kolagen tip IX se nalazi unutar, između vlakana kolagena tip II, dok je kolagen tip XI na površini vlakana tip II. Oba tipa vlakana, tip IX i tip XI su umrežena s vlaknima kolagena tip II. Kolagen tip II je sastavljen od tri $\alpha 1(\text{II})$ lanca koje kodira gen Col2a1. Međutim, ovaj gen kodira i $\alpha 3(\text{XI})$ lanac heterotrimernog kolagena XI (51), pa je moguće da je kolagen tip XI prisutan u hrskavici morske mačke umjesto kolagena tip II. U istraživanju koje su proveli Aszodi i sur. (1998) na kolagen II-deficijentnim miševima, dokazano je da unatoč nepostojanju kolagena tip II, hondrociti i dalje normalno stvaraju specifičnu izvanstaničnu tvar. Također, kod ljudi s mutacijama gena Col2a1 nisu uočene nikakve abnormalnosti u razvoju svitka i IVD-a (51). Moguće je da se i u hrskavici morske mačke sintetizira uz kolagen tip I i neki drugi tip kolagena, a koji nije tip II. Na ovu mogućnost ukazuju i istraživanja Nakamura i sur. (2001) i Egerbracher i sur. (2006). Kostur kod hrskavičnjača ima obilježja i kosti i hrskavice (52), a to se može zaključiti i temeljem rezultata našeg istraživanja. Egerbracher i sur. (2007) su za tkiva koja imaju obilježja i hrskavice i kosti čak predložili naziv hrskavična kost.

Dosadašnja istraživanja pokazala su da su stanice svitka različitih vrsta sisavaca (koje se obično koriste u laboratorijskim istraživanjima poput svinja, ovaca, pasa, zečeva, mačaka, lasica, štakora i miševa) bogate aktinskim citoskeletom (70, 79). Aktin se obično pojavljuje u dvije izoforme; kao mišićni i citoplazmatski aktin (68, 168). Protutijelo na aktin u našem istraživanju nije pokazalo pozitivan izražaj u kralješku morske mačke. Slične podatke pokazalo je istraživanje Egerbrachera i sur. (2006) koji u hondrocitima morske mačke nisu uočili pozitivnu reakciju na primijenjeno protutijelo za α -aktin, a slični su rezultati dobiveni i u istraživanju ličinki ascidia (65, 169). Podatci iz prethodno navedenih istraživanja mogu ukazivati na evolucijske mutacije gena koji su uključeni u regulaciju procesa razvoja svitka. U literaturi postoje podatci koji sugeriraju da je obitelj aktinskih gena evoluirala od samo jednog aktinskog gena naslijeđenog od davnih deuterostoma (69). Rezultati istraživanja Kusakabea i sur. (1999) sugeriraju da su predci kordata posjedovali najmanje dvije mišićne izofome aktina

te da je izoforma aktina kod kralježnjaka evoluirala nakon razdvajanja kralježnjaka i urokordata.

Prisutnost intermedijarnih filamenata citokeratina (CK) i vimentina je potvrđena u *nucleusu pulposusu* mnogih vrsta kralježnjaka (30, 73, 170). Pozitivan izražaj na protutijelo za CK8 je potvrđen i u svitku čovjeka (10, 73), kao i u ovojnici svitka kod kopljače (7). Nedavna istraživanja hondrocita iz različitih dijelova kostura morske mačke su potvrdila prisutnost intermedijarnog filameta vimentina (55). U našem istraživanju svitka morske mačke potvrđena je prisutnost citokeratina i vimentina, iako su uočene i pojedine stanice koje su pokazale imunoreaktivnost samo za vimentin. Slično je uočeno i u stanicama svitka kod čovjeka tijekom embrionalnog razvoja, gdje se imunoreaktivnost za vimentin postupno povećavala, dok se za CK smanjivala (4). U stanicama svitka goveda opisan je izražaj za CK8 i vimentin, dok je u zreom *nucleusu pulposusu* uočen izražaj samo za vimentin (171). Osim što sudjeluju u procesu razvoja svitka, intermedijarni filamenti vimentin i CK8 imaju vrlo važnu ulogu kao mehanički stabilizatori, jer u interakciji s različitim proteinima doprinose stabilnoj strukturi tkiva (172). Važni su i za proces mineralizacije hrskavice kao i degeneracije IVD-a (72, 75, 170, 171, 173). Imunohistokemijska istraživanja na ljudskom lumbalnom disku su pokazala smanjenu izraženost citokeratina koja je dovedena u vezu s degeneracijom intervertebralnog diska u odnosu na godine starosti (30, 75, 170, 174).

Subpopulacija CK8 pozitivnih stanica svitka, pronađena kao ostatak u zreom intervertebralnom disku goveda, upućuje na njihovu važnu ulogu u održavanju aktivnosti i opstanku *nucleus pulposusa*, ali i njihovoj mogućoj uporabi u terapiji za obnavljanje diska (175). Tijekom embrionalnog razvoja spajanjem somita, nastaje kralježnica koja je sastavljena od kralježaka i intervertebralnih diskova (176, 177). Kod ptica i sisavaca, tijelo kralješka potječe od sklerotoma, što se ne može sa sigurnošću kazati i za ostale kralježnjake (176-178). Kod ribe zebrice pronađeno je da tijela kralješka nastaju iz svitka, a ne iz somita (177) što bi moglo ukazivati na drevnu ulogu svitka u segmentaciji kralježnice (177, 179). Također, u istraživanju osovinskog kostura u zebrice, posebno u dijelu slaganja somita i kralježaka, zaključeno je da prva dva somita uopće ne sudjeluju u stvaranju kralježničkog kanala (180). Slični rezultati dobiveni istraživanjem na pilećim embrijima (181) i naši rezultati o izražaju intermedijarnog filameta CK8 u centru kralješka morske mačke su u skladu s gore iznesenim podacima, pa je moguće da je i centum kralješka morske mačke nastao iz svitka, a ne iz somita. Sve navedeno ukazuje na potencijalno središnju ulogu svitka u segmentalnom

modeliranju buduće kralježnice. Postojanje guste citoplazmatske mreže intermedijarnih filamenata koja okružuje vakuole u hondocitima je uočeno kod paklare, jesetre i dvodihalica (14, 22, 134). Intermedijarni filamenati vimentin i CK8 imaju vrlo značajnu ulogu u stvaranju i održavanju stabilne arhitektonske mreže kao potpornog sustava u stanicama kralježnjaka (14) što je potvrđeno i našim istraživanjem u stanicama svitka morske mačke.

Jedan od posrednika programirane stanične smrti je kaspaza-3 (182), koja se sintetizira kao inaktivni protein u stanicama koje ulaze u apoptozu (81). Dobiveni eksperimentalni podatci o imunoreaktivnosti kaspaze-3 u stanicama svitka morske mačke, kao medijatora programirane stanične smrti, su pokazali pozitivnu reakciju u samo nekim stanicama svitka. Slična istraživanja provedena su na štakorima (30) i stanicama *nucleus pulposus* goveda gdje je apoptoza stanica svitka bila zaustavljena inhibicijom aktivirane kaspaze-3 (183). Ne uočavanje apoptoze u gotovo svim stanicama *nucleus pulposus* morske mačke je moguće objasniti činjenicom da se stanice svitka zadržavaju i ostaju u *nucleusu pulposusu* za vrijeme cijelog života morske mačke ili je moguće da se apoptoza ipak događa, ali nešto kasnije. Eksperimentalni podatci dobiveni u istraživanju opstanka stanica svitka u *nucleusu pulposusu* su pokazali da stanice svitka kod svinja, mačaka i lasica nikada ne nestaju iz *nucleusa pulposusa* (79).

Svi podatci dobiveni ovim istraživanjem o prisutnosti i raspodijeljenosti intermedijarnih filamenata i komponenti izvanstaničnog matriksa u stanicama svitka i u okolnom tkivu, uspoređeni s različitim vrstama nižih i viših kralježnjaka, mogu doprinijeti boljem razumijevanju genetičkih putova koji upravljaju morfogenezom i funkcijom svitka.

6. ZAKLJUČCI

6.1. Građa svitka u morske mačke

- Svitak u morske mačke se nalazi unutar hrskavične kralježnice te neprekinut prolazi kroz trup svakog amficelnog kralješka.
- Svitak se prolazeći kroz notokordalni kanal sužava i potom širi u području *nucleusa pullosa* intervertebralnog diska.
- Svitak je okružen mineraliziranim tijelom kralješka tzv. centrumom od kojeg je odvojen ovojnicom.
- Stanice svitka sadrže dugačke citoplazmatske izdanke koji nastaju zbog brojnih unutarstaničnih i međustaničnih vakuola.
- Svitak morske mačke sastoji se od stanica koje svojim oblikom i rasporedom tvore mrežastu strukturu.
- Stanice svitka su metabolički aktivne i sadrže mnoge membranske vezikule, manje i veće cisterne te brojne sekrecijske mjehuriće koji se uočavaju duž svih staničnih membrana.
- Stanice svitka međusobno su povezane dezmosomima i tijesnim spojevima.

6.1. Građa ovojnice svitka

- Ovojnica svitka je acelularna i ne posjeduje vezikule, krvne žile ni živce.
- Ovojnica svitka odvaja svitak od tijela kralješka i izgrađena je od elastične membrane i sloja kolagenih vlakana.
- Elastična membrana ovojnice svitka posjeduje brojne pore preko kojih se odvija komunikacija između ovojnice i stanica svitka.

6.2. Građa intervertebralnog diska

- Intervertebralni disk se sastoji od središnjeg dijela (*nucleus pulposus*) i vanjskog prstenastog dijela (*annulus fibrosus*).
- *Nucleus pulposus* izgrađen je od stanica svitka koje u području intervertebralnog diska tvore mrežu, a okružene su ovjnicom svitka.
- *Annulus fibrosus* okružuje *nucleus pulposus*, tj. svitak, a izgrađen je od kolagenih vlakana tip I. Kolagena vlakna posložena su u međusobno okomitim slojevima tako da daju izgled „riplje kosti“.

6.3. Prisutnost elemenata citoskeleta, elemenata ekstracelularnog matriksa te markera apoptoze u svitku i susjednim tvorbama

- Prisutnost i raspodjela elementata citoskeleta (citokeratin, vimentin) i izvanstaničnog matriksa (kolagen tip I, kolagen tip II, hijaluronska kiselina, agrekan) u stanicama svitka i u okolnom tkivu kod morske mačke *Scyliorhinus canicula* L. vrlo su slični kao kod drugih kralježnjaka, što govori o dugoj očuvanosti ovih elementata tijekom evolucije.
- Mikrofilamenti aktina nisu uočeni u svitku morske mačke, za razliku od svitka nekih drugih kralježnjaka.
- U ovom istraživanju prvi put je opisana prisutnost hijaluronske kiseline i koštanih morfogenetskih proteina (BMP) u svitku morske mačke.
- U nekim stanicama svitka morske mačke opisano je postojanje kaspaza-3 ovisnog apoptotičnog puta.
- Podatci o imunohistokemijskim osobinama unutarstaničnih i izvanstaničnih komponenti svitka dobiveni ovim istraživanjem i uspoređeni s beskralježnjacima poput mješćinica i kopljače te različitim vrstama nižih i viših kralježnjaka uključujući i

čovjeka, mogu doprinijeti boljem razumijevanju genetičkih puteva koji upravljaju morfogenezom i funkcijom svitka.

- Rezultati našeg istraživanja donose nova saznanja o stanicama svitka, a vjerujemo da će doprinijeti boljem razumijevanju procesa razvoja kralježnice, razvoja degenerativnih bolesti uslijed oštećenja intervertebralnog diska, ali i razvoja potencijalnih metoda u bioinženjstvu i proizvodnji umjetnih tkiva posebno kod reparacije hrskavice.

7. SAŽETAK

Morska mačka bljedica, *Scyliorhinus canicula* L., riba hrskavičnjača, zbog svog evolucijskog položaja između cefalokordata (*Cephalochordata*) i riba koštunjača (*Osteichthyes*), je vrlo zanimljiva kao objekt istraživanja, kako u evolucijskim tako i razvojnim studijama. U ovom istraživanju korištene su imunohistokemijske i imunofluorescencijske tehnike za dokazivanje prisutnosti elemenata citoskeleta (aktin, citokeratin 8, vimentin), elemenata izvanstaničnog prostora (hijaluronske kiseline, agrekana, kolagena tip I i kolagen tip II), koštanih morfogenetskih proteina 4 i 7 (BMP4 and BMP7) te kaspaze-3. Prisustvo hijaluronske kiseline dokazano je u svitku, centru tijela kralješka i u hemalnom i neuralnom luku, dok je pozitivitet na protutijelo za agrekan pokazan u području okoštalog dijela centruma, stanicama svitka i perihondrijumu hijaline hrskavice. Vlakna kolagen tip I prisutna su u stanicama svitka, vezivnoj hrskavici intervertebralnog diska (IVD) te u okoštanim dijelovima tijela kralješka i perihondrijumu. Kolagen tip II pronađen je u okoštalom dijelu centruma, perihondrijumu i stanicama svitka. Koštani morfogenetski faktori, BMP 4 i 7 potvrđeni su u okoštalom centru, pojedinim stanicama svitka i neuralnom luku. U stanicama svitka prisutni su vimentin i citokeratin 8, s dominacijom vimentina. Mikrofilament aktin nije pronađen u niti jednom dijelu kralješka morske mačke, a pojedine stanice svitka pokazale su izražaj za kaspazu-3. Prisustvo hijaluronske kiseline, kolagena tip I i II, potvrdilo je postojanje notokordalnog i vezivnog tkiva u IVD-u, dok je prisustvo BMP 4 i 7 potvrdilo odvijanje procesa okoštavanja hrskavičnog kostura morske mačke. Dominantan izražaj vimentina u stanicama svitka nad citokeratinom 8, ukazuje na moguće biokemijske promjene u ovim stanicama, dok pojedine stanice svitka ukazuju na postojanje kaspaza-3 ovisnog apoptotičnog puta.

Istraživanje ultrastrukture svitka i kralješka morske mačke pokazalo je da svitak iz područja jednog IVD-a ulazi i prolazi kroz trup kralješka te ulazi u područje drugog IVD-a. Svitak je neprekinut, a u širim područjima svitka uočava se mrežasta struktura njegovih vaukoliziranih stanica. Vanjski dio IVD-a predstavlja vezivni prsten (*annulus fibrosus*) koji je izgrađen od vlakana kolagena tipa I. Svitak morske mačke sadrži dvije vrste stanica, rubne i središnje, vakuolizirane stanice. Središnje stanice posjeduju dugačke citoplazmatske izdanke koji nastaju zbog brojnih unutarstaničnih i međustaničnih vakuola. Stanice svitka vrlo su

metabolički aktivne i sadrže mnoge membranske vezikule, manje i veće cisterne te brojne sekrecijske mjehuriće koji se uočavaju duž svih staničnih membrana. Stanice svitka međusobno su povezane dezmosomima i tijesnim spojevima. Ovojnica svitka odvaja svitak od tijela kralješka, acelularna je i ne posjeduje vezikule, krvne žile ni živce. Izgrađena je od elastične membrane i sloja kolagenih vlakana. Elastična membrana ovojnice svitka posjeduje brojne pore preko kojih se odvija komunikacija između ovojnice i stanica svitka. Ultrastrukturna građa svitka morske mačke pokazala je mnoge anatomske i morfološke sličnosti s drugim kralježnjacima, uključujući i čovjeka. Zbog svoje dostupnosti i jednostavne prehrane, morska mačka može biti dobar model za proučavanje degenerativnih promjena u IVD-u kao i za pronalaženje postupaka regeneracije oštećenih tkiva.

Ključne riječi: Svitak, Stanice svitka, Ovojnica svitka, Morska mačka, Hijaluronska kiselina, Agrekan, Kolagen tip I, Kolagen tip II, Intermedijarni filament, BMP, Ultrastruktura

8. SUMMARY

Immunohistochemical and ultrastructural characteristics of the dogfish *Scyliorhinus canicula* I. notochord

Immunofluorescence and immunocytochemical techniques were used to define the distribution of cytoskeletal (actin, cytokeratin 8, vimentin), extracellular matrix components (hyaluronic acid, aggrecan, collagen type I, collagen type II) and bone morphogenic proteins 4 and 7 (BMP4 and BMP7), as well as caspase-3 in the dogfish notochord. Hyaluronic acid, collagen type I and collagen type II expression confirmed the presence of a mixture of notochord and fibrocartilaginous tissue in the intervertebral disc, while BMPs confirmed the presence of an ossification zone in the cartilaginous skeleton of the spotted dogfish. The notochordal cells expressed both cytokeratin 8 and vimentin, but predominantly vimentin. While microfilament actin was not expressed in any part of dogfish vertebra, some notochordal cells were caspase-3 positive. Conformation and distribution of these cytoskeletal and extracellular elements in the dogfish notochord and surrounding tissue are very similar to those of other vertebrates, pointing to the strong conservation of these components during notochord evolution.

Ultrastructural data of the dogfish notochordal cells and notochordal sheath revealed notochord passing through notochordal canal inside the centrum of the vertebrae, continually. The dogfish notochord consists of marginal cells and the vacuolated central ones which communicate through desmosomes and tight junctions. The notochordal sheath is acellular structure composed of inner elastic and external collagen layer. Elastic membrane possesses many pores, for nutrients transport. The dogfish notochord ultrastructure revealed the similar anatomical and morphological structure as other vertebrates including humans. Because of its availability and easy diet, this cartilaginous fish could be a good model for studying intervertebral changes due to IVD degeneration and possible animal model for tissue repair.

Keywords: Notochord, Notochordal cells, Notochordal sheath, Dogfish, Hyaluronic acid, Aggrecan, Collagen type I, Collagen type II, Intermediate filaments, BMPs, Ultrastructure

9. LITERATURA

1. Coolen M, Menuet A, Chassoux D, Compagnucci C, Henry S, Leveque L, et al. The Dogfish *Scyliorhinus canicula*: A Reference in Jawed Vertebrates. CSH protocols. 2008 2008:pdb.emo111.
2. Kierszenbaum AL, Tres LL. Histology and Cell Biology. Philadelphia: Mosley Inc.; 2012.
3. Young JZ. The Life of Vertebrates. New York: Oxford University Press Inc.; 1981.
4. Saraga-Babić M. Promjene chordae dorsalis u razvitku čovjeka. Zagreb: Medicinski fakultet, Sveučilište u Zagrebu; 1984.
5. Bocina I, Ljubešić N, Saraga-Babic M. Cilia -like structures anchor the amphioxus notochord to its sheath. Acta Histochem. 2011;113:49-52.
6. Bocina I, Saraga-Babic M. Immunohistochemical study of cytoskeletal and extracellular matrix components in the notochord and notochordal sheath of amphioxus. Int J Biol Sci. 2006 2006;2(2):73-8.
7. Bocina I, Saraga-Babic M. The notochordal sheath in amphioxus - An ultrastructural and histochemical study. Collegium Anthropol. 2006 Jun;30(2):361-7.
8. Rychel AL, Swalla BJ. Development and evolution of chordate cartilage. J Exp Zool B Mol Dev Evol. 2007 May 15;308(3):325-35.
9. Rychel AL, Smith SE, Shimamoto HT, Swalla BJ. Evolution and development of the chordates: collagen and pharyngeal cartilage. Mol Biol Evol. 2006 Mar;23(3):541-9.
10. Saraga-Babić M. Development of the notochord in normal and malformed human embryos and fetuses. Int J Dev Bio 1991 1991/Sep;35(3):345-52.
11. Scott A, Stemple DL. Zebrafish Notochordal Basement Membrane: Signaling and Structure. Current Topics in Developmental Biology. 2004;Volume 65:229-53.
12. Stemple DL. Structure and function of the notochord: an essential organ for chordate development. Development. 2005 Jun;132(11):2503-12.
13. Risbud MV, Shapiro IM. Notochordal Cells in the Adult Intervertebral Disc: New Perspective on an Old Question. Crit Rev Eukaryot Gene Expr. 2011 2011;21 (1):29-41.
14. Tong X, Xia Z, Zu Y, Telfer H, Hu J, Yu J, et al. ngs (notochord granular surface) gene encodes a novel type of intermediate filament family protein essential for notochord maintenance in zebrafish. The Journal of biological chemistry. 2013 2013/Jan;288(4):2711-20.
15. Blagden CS, Currie PD, Ingham PW, Hughes SM. Notochord induction of zebrafish slow muscle mediated by Sonic hedgehog. Genes & Development. 1997 Sep 1;11(17):2163-75.
16. Fouquet B, Weinstein BM, Serluca FC, Fishman MC. Vessel patterning in the embryo of the zebrafish: Guidance by notochord. Developmental Biology. 1997 Mar 1;183(1):37-48.
17. Goldstein A, Fishman M. Notochord regulates cardiac lineage in zebrafish embryos. Dev Biol. 1998;201 (2):247-52.
18. Tada M. Notochord morphogenesis: A prickly subject for Ascidians. Curr Biol. 2005 Jan 11;15(1):R14-R6.
19. Glickman NS, Kimmel CB, Jones MA, Adams RJ. Shaping the zebrafish notochord. Development. 2003 Mar;130(5):873-87.
20. Grotmol S, Kryvi H, Keynes R, Krossoy C, Nordvik K, Totland G. Stepwise enforcement of the notochord and its intersection with the myoseptum: an evolutionary path leading to development of the vertebra? J Anat. 2006;209(3):339-57.
21. Grotmol S, Nordvik K, Kryvi H, Totland GK. A segmental pattern of alkaline phosphatase activity within the notochord coincides with the initial formation of the vertebral bodies. Journal of anatomy. 2005 May;206(5):427-36.

22. Schmitz RJ. Comparative ultrastructure of the cellular components of the unconstricted notochord in the sturgeon and the lungfish. *J Morphol.* 1998 May;236(2):75-104.
23. Platz F. Structural and experimental investigations of the functional anatomy and the turgor of the notochord in the larval tail of anuran tadpoles. *Annals of Anatomy-Anatomischer Anzeiger.* 2006 Jul;188(4):289-302.
24. Adams DS, Keller R, Koehl MA. The mechanics of notochord elongation, straightening and stiffening in the embryo of *xenopus-laevis*. *Development.* 1990 Sep;110(1):115-30.
25. Onofri I. *Specijalna zoologija II*. Josip M, editor. Split: Majumi d.o.o.; 1997.
26. Risbud MV, Schaer T, Shapiro IM. Toward an understanding of the role of notochordal cells in the adult intervertebral disc: From discord to accord. *Dev dynam.* 2010;239(8): 2141-8.
27. Ogura Y, Sasakura Y. Ascidians as excellent models for studying cellular events in the chordate body plan. *The Biological bulletin.* 2013 2013/Aug;224(3):227-36.
28. Dale RM, Topczewski J. Identification of an evolutionarily conserved regulatory element of the zebrafish *col2a1a* gene. *Developmental biology.* 2011 2011/Sep;357(2):518-31.
29. Corallo D, Schiavinato A, Trapani V, Moro E, Argenton F, Bonaldo P. *Emilin3* is required for notochord sheath integrity and interacts with *Scube2* to regulate notochord-derived Hedgehog signals. *Development (Cambridge, England).* 2013 2013/Nov;140(22):4594-601.
30. Estevao MD, Silva N, Redruello B, Costa R, Gregorio S, Canario AV, et al. Cellular morphology and markers of cartilage and bone in the marine teleost *Sparus auratus*. *Cell Tissue Res* 2011;343(3):619-35.
31. Hayes AJ, Benjamin M, Ralphs JR. Extracellular matrix in development of the intervertebral disc. *Matrix Biology.* 2001 Apr;20(2):107-21.
32. Zavala G, Vazquez-Nin GH. Analysis of nuclear ribonucleoproteic structures during notochordal cell differentiation and maturation in chick embryos. *Anat Rec. [Article].* 2000 Jun;259(2):113-23.
33. Hunter CJ, Matyas JR, Duncan NA. The notochordal cell in the nucleus pulposus: A review in the context of tissue engineering. *Tissue Eng.* 2003 Aug;9(4):667-77.
34. Witten PE, Rosenthal H, Hall BK. The kype of male Atlantic salmon (*Salmo salar*): Restart of bone development in adult animals. *SICB Annual Meeting & Exhibition Final Program and Abstracts.* 2003 2003;2003:344-.
35. Kardong K, Zalisko E. *Comparative Vertebrate Anatomy: A Laboratory Dissection Guide*. New York: McGraw-Hill; 2006.
36. Coolen M, Sauka-Spengler T, Nicolle D, Le-Mentec C, Lallemand Y, Da Silva C, et al. Evolution of axis specification mechanisms in jawed vertebrates: insights from a chondrichthyan. *PLoS One.* 2007;2(4):e374.
37. Coolen M, Menuet A, Mazan S. Towards a synthetic view of axis specification mechanisms in vertebrates: insights from the dogfish. *Crit Rev Biol.* 2009 Feb-Mar;332(2-3):210-8.
38. Cole NJ, Currie PD. Insights from sharks: evolutionary and developmental models of fin development. *Dev Dynam.* 2007 Sep;236(9):2421-31.
39. Sauka-Spengler T BB, Lepage M, Mazan S. Characterization of *Brachyury* genes in the dogfish *S. canicula* and the lamprey *L. fluviatilis*. Insights into gastrulation in a chondrichthyan. *Dev Biol* 2003;232(2):296-307.
40. Satoh N, Tagawa K, Takahashi H. How was the notochord born? *Evolution & development.* 2012 2012 Jan-Feb;14(1):56-75.
41. Herrmann BG, Kispert A. The T-genes in embryogenesis. *Trends in Genetics.* 1994 Aug;10(8):280-6.
42. Etensohn CA. Encoding anatomy: developmental gene regulatory networks and morphogenesis. *Genesis (New York, NY : 2000).* 2013 2013/Jun;51(6):383-409.

43. Smits P, Lefebvre V. Sox5 and Sox6 are required for notochord extracellular matrix sheath formation, notochord cell survival and development of the nucleus pulposus of intervertebral discs. *Development*. 2003 Mar;130(6):1135-48.
44. Yoshida CA, Komori T. Role of Runx proteins in chondrogenesis. *Crit Rev Eukaryot Gene Expr* 2005;15(3):243-54.
45. Hecht J, Stricker S, Wiecha U, Stiege A, Panopoulou G, Podsiadlowski L, et al. Evolution of a core gene network for skeletogenesis in chordates. *PLoS Genet*. 2008 Mar;4(3):e1000025.
46. King BL, Gillis JA, Carlisle HR, Dahn RD. A natural deletion of the HoxC cluster in elasmobranch fishes. *Science (New York, NY)*. 2011 2011/Dec;334(6062):1517.
47. Oulion S, Debiais-Thibaud M, d'Aubenton-Carafa Y, Thermes C, Da Silva C, Bernard-Samain S, et al. Evolution of Hox gene clusters in gnathostomes: insights from a survey of a shark (*Scyliorhinus canicula*) transcriptome. *Mol Biol Evol*. 2010 Dec;27(12):2829-38.
48. Debiais-Thibaud M, Oulion S, Bourrat F, Laurenti P, Casane D, Borday-Birraux V. The homology of odontodes in gnathostomes: insights from *Dlx* gene expression in the dogfish, *Scyliorhinus canicula*. *BMC Evolutionary Biology*. 2011;11:307.
49. Zhang G, Eames BF, Cohn MJ. Chapter 2. Evolution of vertebrate cartilage development. *Curr Top Dev Biol*. 2009;86:15-42.
50. Christiansen HE, Lang MR, Pace JM, Parichy DM. Critical Early Roles for *col27a1a* and *col27a1b* in Zebrafish Notochord Morphogenesis, Vertebral Mineralization and Post-embryonic Axial Growth. *PloS One*. 2009 Dec 29;4(12):e8481.
51. Aszodi A, Chan D, Hunziker E, Bateman JF, Fassler R. Collagen II is essential for the removal of the notochord and the formation of intervertebral discs. *J Cell Bio*. 1998 Nov 30;143(5):1399-412.
52. Eames FB, Allen N., Young J., Kaplan A., Helms J. A., Schneider RA. Skeletogenesis in the swell shark *Cephaloscyllium ventriosum*. *J Anat* 2007;210(5):542-54.
53. Sanders EJ, Parker E. Ablation of axial structures activates apoptotic pathways in somite cells of the chick embryo. *Anatomy and embryology*. 2001 Nov;204(5):389-98.
54. Torgersen JS, Takle H, Andersen O. Localization of mRNAs and proteins in methyl methacrylate-embedded tissues. *J Histochem Cytochem* 2009 2009/Sep;57(9):825-30.
55. Egerbracher M, Helmreich M, Mayrhofer E, Bock P. Mineralisation of hyaline cartilage in the small-spotted dogfish *Scyliorhinus canicula* L. *Scripta medica (Brno)* 2006;79(4):199-212.
56. Maric I, Cvijanovic O, Turk T, Crncevic-Orlic Z, Bobinac D. Expression of bone morphogenetic protein-2 and-7 during experimental inflammatory bowel disease. *Calcified Tissue International*. 2007 2007;80:S66-S.
57. Sykaras N, Opperman LA. Bone morphogenetic proteins (BMPs): how do they function and what can they offer the clinician? *Journal of oral science*. 2003 2003-Jun;45(2):57-73.
58. Esterberg R, Delalande J-M, Fritz A. Tailbud-derived *Bmp4* drives proliferation and inhibits maturation of zebrafish chordamesoderm. *Development (Cambridge, England)*. 2008 2008/Dec;135(23):3891-901.
59. Darras S, Nishida H. The BMP signaling pathway is required together with the FGF pathway for notochord induction in the ascidian embryo. *Development (Cambridge, England)*. 2001 2001/Jul;128(14):2629-38.
60. Kamiya N. The role of BMPs in bone anabolism and their potential targets *SOST* and *DKK1*. *Curr Mol Pharm*. 2012 2012/Jun;5(2):153-63.
61. Shawi M, Serluca FC. Identification of a BMP7 homolog in zebrafish expressed in developing organ systems. *Gene Exp Patt: GEP*. 2008 2008/Jul;8(6):369-75.
62. Fraser JR, Laurent TC, Laurent UB. Hyaluronan: its nature, distribution, functions and turnover. *J Int Med*. 1997 1997/Jul;242(1):27-33.
63. Gargiulo V, Lanzetta R, Parrilli M, De Castro C. Structural analysis of chondroitin sulfate from *Scyliorhinus canicula*: A useful source of this polysaccharide. *Glycobiology* 2009;19(12):1485-91.

64. Frixione E. Recurring views on the structure and function of the cytoskeleton: a 300-year epic. *Cell motil cytoskel* 2000 2000/Jun;46(2):73-94.
65. Dominguez R, Holmes KC. Actin Structure and Function. *Annu Rev Biophys*. 2011;40:169-86.
66. Pederson T. As functional nuclear actin comes into view, is it globular, filamentous, or both? *The Journal of cell biology*. 2008 2008/Mar;180(6):1061-4.
67. Mounier N, Perriard JC, Gabbiani G, Chaponnier C. Transfected muscle and non-muscle actins are differentially sorted by cultured smooth muscle and non-muscle cells. *Journal of Cell Science*. 1997 Apr;110:839-46.
68. Kusakabe R, Satoh N, Holland LZ, Kusakabe T. Genomic organization and evolution of actin genes in the amphioxus *Branchiostoma belcheri* and *Branchiostoma floridae*. *Gene*. 1999 Feb 4;227(1):1-10.
69. Kusakabe T, Araki I, Satoh N, Jeffery WR. Evolution of chordate actin genes: evidence from genomic organization and amino acid sequences. *J Mol Evol*. 1997 1997/Mar;44(3):289-98.
70. Hunter CJ, Matyas JR, Duncan NA. The three-dimensional architecture of the notochordal nucleus pulposus: novel observations on cell structures in the canine intervertebral disc. *J Anat*. 2003 Mar;202(3):279-91.
71. Hunter CJ, Matyas JR, Duncan NA. The functional significance of cell clusters in the notochordal nucleus pulposus - Survival and signaling in the canine intervertebral disc. *Spine*. 2004 May;29(10):1099-104.
72. Sun Z, Wang H-Q, Liu Z-H, Chang L, Chen Y-F, Zhang Y-Z, et al. Down-regulated CK8 expression in human intervertebral disc degeneration. *Int J Medi Sci*. 2013 2013;/;10(8):948-56.
73. Gotz W, Kasper M, Fischer G, Herken R. Intermediate filament typing of the human embryonic and fetal notochord. *Cell and Tissue Research*. 1995 1995/May;280(2):455-62.
74. Gotz W, Osmers R, Herken R. Localisation of extracellular matrix components in the embryonic human notochord and axial mesenchyme. *J Anat* 1995 1995/Feb;186 (Pt 1):111-21.
75. Weiler C, Nerlich AG, Schaaf R, Bachmeier BE, Wuertz K, Boos N. Immunohistochemical identification of notochordal markers in cells in the aging human lumbar intervertebral disc. *Eur Spine J*. 2010 Oct;19(10):1761-70.
76. Sagstad A, Grotmol S, Kryvi H, KrossÅ,y C, Totland GK, Malde K, et al. Identification of vimentin- and elastin-like transcripts specifically expressed in developing notochord of Atlantic salmon (*Salmo salar* L.). *Cell and Tissue Research*. 2011 2011/Nov;346(2):191-202.
77. Lehtonen E, Stefanovic V, Saraga-Babic M. Changes in the expression of intermediate filaments and desmoplakins during development of human notochord. *Differentiation; research in biological diversity*. 1995 1995/Jul;59(1):43-9.
78. Kikuchi Y, Yamaguchi T, Kishi H, Azuhata K, Kimizuka G, Hiroshima K, et al. Pulmonary tumor with notochordal differentiation: report of 2 cases suggestive of benign notochordal cell tumor of extraosseous origin. *Am J Surg Pathol*. 2011 2011/Aug;35(8):1158-64.
79. Hunter CJ, Matyas JR, Duncan NA. Cytomorphology of notochordal and chondrocytic cells from the nucleus pulposus: a species comparison. *J Anat*. 2004 Nov;205(5):357-62.
80. Vukusic Pusic T, Janjic T, Dujmovic I, Poljicanin A, Soljic V, Saraga-Babic M, et al. The involvement of proliferation and apoptosis in the early human gonad development. *J Mol Histol*. 2013. 2013/Feb;44(1):55-63.
81. Alnemri ES, Livingston DJ, Nicholson DW, Salvesen G, Thornberry NA, Wong WW, et al. Human ICE/CED-3 protease nomenclature. *Cell*. 1996 1996/Oct;87(2):171.
82. Ferrando S, Gallus L, Gambardella C, Ghigliotti L, Ravera S, Vallarino M, et al. Cell proliferation and apoptosis in the olfactory epithelium of the shark *Scyliorhinus canicula*. *J Chem Neuroanat* 2010 Dec;40(4):293-300.
83. McCann MR, Bacher CA, Seguin CA. Exploiting notochord cells for stem cell-based regeneration of the intervertebral disc. *J Cell Commun Signal*. 2011 Mar;5(1):39-43.

84. Aguiar DJ, Johnson SL, Oegema TR. Notochordal cells interact with nucleus pulposus cells: regulation of proteoglycan synthesis. *Exp Cell Res.* 1999;246(1):129-37.
85. McCann MR, Tamplin OJ, Rossant J, Seguin CA. Tracing notochord-derived cells using a Notochre mouse: implications for intervertebral disc development. *Disease Models & Mechanisms.* 2012. Jan;5(1):73-82.
86. Chen J, Yan W, Setton LA. Molecular phenotypes of notochordal cells purified from immature nucleus pulposus. *Eur Spine J.* [Article]. 2006 Aug;15:S303-S11.
87. Walmsley R. The development and growth of the intervertebral disc. *Edinburgh medical journal.* 1953 1953-Aug;60(8):341-64.
88. Buckwalter JA. Spine update - aging and degeneration of the human intervertebral disc. *Spine.* 1995 Jun 1;20(11):1307-14.
89. Trout JJ, Buckwalter JA, Moore KC, Landas SK. Ultrastructure of the human intervertebral-disk .1. Changes in notochordal cells with age. *Tissue & Cell.* 1982 1982;14(2):359-69.
90. Yang F, Leung VYL, Luk KDK, Chan D, Cheung KMC. Injury-induced sequential transformation of notochordal nucleus pulposus to chondrogenic and fibrocartilaginous phenotype in the mouse. *Journal of Pathology.* 2009 May;218(1):113-21.
91. Risbud MV, Guttapalli A, Tsai T-T, Lee JY, Danielson KG, Vaccaro AR, et al. Evidence for skeletal progenitor cells in the degenerate human intervertebral disc. *Spine.* 2007 Nov 1;32(23):2537-44.
92. Peignoux -Deville J, Bordat C, Vidal B. Demonstration of bone resorbing cells in elasmobranchs: Comparison with osteoclasts. *Tissue Cell.* 1989;21(6):925-33.
93. Dean MN, Summers AP. Mineralized cartilage in the skeleton of chondrichthyan fishes. *Zoology (Jena).* 2006;109(2):164-8.
94. Bordat C. Étude ultrastructurale de l'os des vertèbres du Sélacien *Scyliorhinus canicula* L. *Canadian Journal of Zoology.* 1987;65(6):1435-44.
95. Kemp NE, Westrin SK. Ultrastructure of calcified cartilage in the endoskeletal tesserae of sharks. *J Morphol.* 1979 Apr;160(1):75-109.
96. Peignoux - Deville J, Lallier F, Vidal B. Evidence for the presence of osseous tissue in dogfish vertebrae. *Cell Tissue Res.* 1982;3(222):605-14.
97. Peignoux-Deville J, Lallier F, Vidal B. Evidence for the presence of osseous tissue in dogfish vertebrae. *Cell Tissue Res.* 1982;3(222):605-14.
98. Peignoux-Deville J, Bordat C, Vidal B. Demonstration of bone resorbing cells in elasmobranchs: Comparison with osteoclasts. *Tissue Cell.* 1989;21(6):925-33.
99. Bloom W, Fawcett DW, editors. *A Textbook of Histology.* 12th ed. New York: Chapman & Hall 1994.
100. Mallinger R, Stockinger L. Amianthoid (asbestoid) transformation: electron microscopical studies on aging human costal cartilage. *Am J Anat.* 1988;181:23-32.
101. Bordat C. Les cartilages calcifiés de la petite roussette (*Scyliorhinus canicula* L., Chondrichthyens): histologie et ultrastructure. *Canadian Journal of Zoology.* 1988;66(6):1432-45.
102. Compagno LJV. FAO species catalogue. Sharks of the world. An annotated and illustrated catalogue of sharks species known to date. Part 1. Hexanchiformes to Lamniformes. *FAO Fish Synop.* 1994;4(125):249
103. Filiz H, Taskavak E. Sexual dimorphism in the head, mouth, and body morphology of the smallspotted catshark, *Scyliorhinus canicula* (Linnaeus, 1758) (Chondrichthyes: Scyliorhinidae) from Turkey. *Acta Adriatica.* 2006 2006;47(1):37-47.
104. Gemballa S, Hagen K, RÄ¶lder K, Rolf M, Treiber K. Structure and evolution of the horizontal septum in vertebrates. *J Evol Biol.* 2003 2003/Sep;16(5):966-75.
105. Johnston IA. Dynamic properties of fish muscle In: Webb PW, Weihs D, editors. *Fish biomechanics.* New York: NY: Praeger; 1983. p. 398 p.

106. Gemballa S, Ebmeyer L, Hagen K, Hannich T, Hoja K, Rolf M, et al. Evolutionary transformations of myoseptal tendons Proc R Soc 2003;270:1229-35.
107. Bone Q. Dogfish neuromuscular junction - dual innervation of vertebrate striated-muscle fibers. Journal of Cell Science. 1972 1972;10(3):657-&.
108. Ellis JR, Shackley SE. Ontogenic changes and sexual dimorphism in the head, mouth and teeth of the lesser spotted dogfish. Journal of Fish Biology. 1995 Jul;47(1):155-64.
109. Galic A. Lesser-spotted catshark (*Scyliorhinus canicula*) Look and characteristics of teeth and jaws Sea Explorers ~ MBAG ~ Marine Research Team. 2008.
110. Ivory P, Jeal F, Nolan CP. Age Determination, Growth and Reproduction in the Lesser-spotted Dogfish, *Scyliorhinus canicula* (L.). J Northwest Atl Fish Soc 2004;35:89-106.
111. J. Peignoux-Deville FL, and B. Vidal. Evidence for the presence of osseous tissue in dogfish vertebrae. Cell Tissue Res 1982;222:605-14.
112. Dhahri M, Mansour MB, Bertholon I, Ollivier V, Boughattas NA, Hassine M, et al. Anticoagulant activity of a dermatan sulfate from the skin of the shark *Scyliorhinus canicula*. Blood Coagul Fibrinolysis. 2010 Sep;21(6):547-57.
113. Sullivan T, Regan F. The characterization, replication and testing of dermal denticles of *Scyliorhinus canicula* for physical mechanisms of biofouling prevention. Bioinspir Biomim 2011 Dec;6(4):046001.
114. Snyder TN, Madhavan K, Intrator M, Dregalla RC, Park D. A fibrin/hyaluronic acid hydrogel for the delivery of mesenchymal stem cells and potential for articular cartilage repair. Journal of biological engineering. 2014 2014/;8:10.
115. Anandagoda N, Ezra DG, Cheema U, Bailly M, Brown RA. Hyaluronan hydration generates three-dimensional meso-scale structure in engineered collagen tissues. J R Soc Interface. 2012 2012/Oct;9(75):2680-7.
116. Matsiko A, Levingstone TJ, O'Brien FJ, Gleeson JP. Addition of hyaluronic acid improves cellular infiltration and promotes early-stage chondrogenesis in a collagen-based scaffold for cartilage tissue engineering. Journal of the mechanical behavior of biomedical materials. 2012 2012/Jul;11:41-52.
117. Sheehan DC, Harpachak BB. Theory and practice of histotechnology. Ohio: Batelle Press; 1980.
118. Reynolds ES. The use of lead citrate at high pH as an electron-opaque stain in electron microscopy. The Journal of cell biology. 1963;17:208-13.
119. Skalli O, Ropraz P, Trzeciak A, Benzouana G, Gillessen D, Gabbiani G. A monoclonal antibody against alpha-smooth muscle actin: a new probe for smooth muscle differentiation. The Journal of cell biology. 1986 1986/Dec;103(6 Pt 2):2787-96.
120. Demidov ON, Zhu Y, Kek C, Goloudina AR, Motoyama N, Bulavin DV. Role of Gadd45a in Wip1-dependent regulation of intestinal tumorigenesis. Cell Death Differ. 2012 Nov;19(11):1761-8.
121. Firth AL, Yao W, Ogawa A, Madani MM, Lin GY, Yuan JXJ. Multipotent mesenchymal progenitor cells are present in endarterectomized tissues from patients with chronic thromboembolic pulmonary hypertension. Am J Physiol. 2010 May;298(5):C1217-C25.
122. Prieto VG, Lugo J, McNutt NS. Intermediate- and low-molecular weight keratin detection with the monoclonal antibody MNF116. An immunohistochemical study on 232 paraffin-embedded cutaneous lesions. J Cutan Pathol. 1996 Jun;23(3):234-41.
123. Ehrhart NP, Eurell JA, Constable PD, Gaddy D, Nicholas RW. The effect of host tissue irradiation on large-segment allograft incorporation. Clin orthop relat r. 2005 Jun(435):43-51.
124. Lovric V, Chen D, Yu Y, Oliver RA, Genin F, Walsh WR. Effects of Demineralized Bone Matrix on Tendon-Bone Healing in an Intra-articular Rodent Model. American Journal of Sports Medicine. 2012 Oct;40(10):2365-74.
125. Responde DJ, Natoli RM, Athanasiou KA. Identification of potential biophysical and molecular signalling mechanisms underlying hyaluronic acid enhancement of cartilage formation. Journal of the Royal Society Interface. 2012 Dec 7;9(77):3564-73.

126. Yuan W, Zhao M-D, Yuan F-L, Che W, Duan P-G, Liu Y, et al. Association of endothelin-1 expression and cartilaginous endplate degeneration in humans. *PloS one*. 2013 2013/;8(4):e60062.
127. Grotmol S, Kryvi H, Nordvik K, Totland GK. Notochord segmentation may lay down the pathway for the development of the vertebral bodies in the Atlantic salmon. *Anat Embryol*. 2003 2003/Dec;207(4-5):263-72.
128. Choi K-S, Harfe B. Hedgehog signaling is required for formation of the notochord sheath and patterning of nuclei pulposi within the intervertebral discs. *Developmental Biology*. 2011 Aug 1;356(1):160-.
129. Junqueira LC, Carneiro J. *Osnove histologioe*. Bradamante Ž, Kostović Knežević L, editors. Zagreb: Školska knjiga; 2005.
130. Waddington CH, Perry MM. The ultrastructure of the developing urodele notochord. *Proc R Soc*. 1962;156:459-82.
131. Bancroft M, Bellairs R. DEVELOPMENT OF NOTOCHORD IN CHICK-EMBRYO, STUDIED BY SCANNING AND TRANSMISSION ELECTRON-MICROSCOPY. *Journal of Embryology and Experimental Morphology*. 1976 1976;35(APR):383-401.
132. Starck D. *Vergleichende Anatomie der Wirbeltiere auf evolutionsbiologischer Grundlage*:. Berlin: Springer 1979.
133. Ytteborg E, Torgersen JS, Pedersen ME, Baeverfjord G, Hannesson KO, Takle H. Remodeling of the notochord during development of vertebral fusions in Atlantic salmon (*Salmo salar*). *Cell and Tissue Research*. 2010 Dec;342(3):363-76.
134. Bartels H, Potter IC. Membrane structure of the cells of the lamprey notochord. *Journal of Electron Microscopy*. 1998;47(6):627-36.
135. Koehl MAR, Quillin KJ, Pell CA. Mechanical design of fiber-wound hydraulic skeletons: The stiffening and straightening of embryonic notochords. *American Zoologist*. 2000 Feb;40(1):28-41.
136. Jiang D, Smith WC. Ascidian notochord morphogenesis. *Dev Dynam*. 2007 Jul;236(7):1748-57.
137. Vogt C. *Untersuchungen über die Entwicklungsgeschichte der Geburtshelferkröte (Alytes obstetricans)*. Solothurn Jent u. Gassmann; 1842.
138. Ognev SI, Fink N. *Zoologija kralješnjaka*. Zagreb: Školska knjiga; 1953.
139. Parsons MJ, Pollard SM, Sañde L, Feldman B, Coutinho P, Hirst EMA, et al. Zebrafish mutants identify an essential role for laminins in notochord formation. *Development (Cambridge, England)*. 2002 2002/Jul;129(13):3137-46.
140. Ng LJ, Wheatley, S, Muscat, G E, Conway-Campbell, J, Bowles, J, Wright, E, Bell, D M, Tam, P P, Cheah, K S, Koopman, P. SOX9 binds DNA, activates transcription, and coexpresses with type II collagen during chondrogenesis in the mouse. *Dev Biol*. 1997;183(1):108-21.
141. Ghanem E. Immunohistochemical localization of type I and II collagens in the involuting chick notochords in vivo and in vitro. *Cell Biology International*. 1996;20(10):681-5.
142. Malacinski GM, Youn, B W. The structure of the anuran amphibian Notochord and a re-evaluation of its presumed role in early embryogenesis. 1982;21(1):13-21.
143. Visconti RP, Barth, Jeremy L, Keeley, Fred W, Little, Charles D. Codistribution analysis of elastin and related fibrillar proteins in early vertebrate development. *Matrix Biology*. 2003;22(2):109-21.
144. Skoglund P, Dzamba, B, Coffman, C R, Harris, W A, Keller, R. Xenopus fibrillin is expressed in the organizer and is the earliest component of matrix at the developing notochord–somite boundary. *dev dynam*. 2006;235(7):1974-83.
145. Ghadially FN. *Ultrastructural pathology of the cell and matrix*. second ed ed. London: Butterworth 1982
146. Williams SK, Wagner RC. Regulation of micropinocytosis in capillary endothelium by multivalent cations. *Microvascular research*. 1981 1981/Mar;21(2):175-82.

147. Jurand A. The development of the notochord in chick embryos. *J Embryol Exp Morphol.* 1962;10.
148. Oofusa K, Yomori S, Yoshizato K. Regionally and hormonally regulated expression of genes of collagen and collagenase in the anuran larval skin. *Int J Dev Biol.* 1994;38 (2):345-50.
149. Kvellestad A, Høie S, Thorud K, Tørud B, Lyngøy A. Platyspondyly and shortness of vertebral column in farmed Atlantic salmon *Salmo salar* in Norway--description and interpretation of pathologic changes. *Dis Aquat Organ.* 2000;39(2):97-108.
150. Yu J, Fairbank J, Roberts S, Urban J. The elastic fiber network of the annulus fibrosus of the normal and scoliotic human intervertebral disc. *Spine.* 2005;30(16):1815-20.
151. Vasan N. Analysis of perinotochordal materials. 2. Studies on the influence of proteoglycans in somite chondrogenesis. *J Embryo Exp Morphol.* 1983 1983/Feb;73:263-74.
152. von der Mark K, Conrad G. Cartilage cell differentiation: review. *Clin Orthop Related Res* 1979:185-205.
153. Carmignani MP, Zaccone G. Histochemical distribution of acid mucopolysaccharides in the cartilage of the selachians. *Acta Histochem.* 1975 1975/;54(1):89-100.
154. Sadhasivam G, Muthuvel A, Pachaiyappan A, Thangavel B. Isolation and characterization of hyaluronic acid from the liver of marine stingray *Aetobatus narinari*. *Int J Biol Macromol.* 2013 2013/Mar;54:84-9.
155. Pavasant P, Shizari T, Underhill CB. Hyaluronan contributes to the enlargement of hypertrophic lacunae in the growth plate. *Journal of Cell Science.* 1996 Feb;109:327-34.
156. Sudha PN, Rose MH. Beneficial effects of hyaluronic acid. *Advances in food and nutrition research.* 2014 2014;72:137-76.
157. Volpi N, Schiller J, Stern R, SoltÃ©s L. Role, metabolism, chemical modifications and applications of hyaluronan. *Current medicinal chemistry.* 2009 2009/;16(14):1718-45.
158. Cappello R, Bird JLE, Pfeiffer D, Bayliss MT, Dudhia J. Notochordal cell produce and assemble extracellular matrix in a distinct manner, which may be responsible for the maintenance of healthy nucleus pulposus. *Spine.* 2006 Apr 15;31(8):873-82.
159. Mero A, Campisi M, Caputo M, Cuppari C, Rosato A, Schiavon O, et al. Hyaluronic Acid as a Protein Polymeric Carrier: an Overview and a Report on Human Growth Hormone. *Current drug targets.* 2015 2015/Jan.
160. Frith JE, Cameron AR, Menzies DJ, Ghosh P, Whitehead DL, Gronthos S, et al. An injectable hydrogel incorporating mesenchymal precursor cells and pentosan polysulphate for intervertebral disc regeneration. *Biomaterials.* 2013 2013/Dec;34(37):9430-40.
161. Das S, Banquy X, Zappone B, Greene GW, Jay GD, Israelachvili JN. Synergistic interactions between grafted hyaluronic acid and lubricin provide enhanced wear protection and lubrication. *Biomacromolecules.* 2013 2013/May;14(5):1669-77.
162. Schuurman W, Levett PA, Pot MW, van Weeren PR, Dhert WJA, Hutmacher DW, et al. Gelatin-methacrylamide hydrogels as potential biomaterials for fabrication of tissue-engineered cartilage constructs. *Macromolecular bioscience.* 2013 2013/May;13(5):551-61.
163. Choi JW, Choi BH, Park S-H, Pai KS, Li TZ, Min B-H, et al. Mechanical stimulation by ultrasound enhances chondrogenic differentiation of mesenchymal stem cells in a fibrin-hyaluronic acid hydrogel. *Artificial organs.* 2013 2013/Jul;37(7):648-55.
164. Lebourg M, Rochina JR, Sousa T, Mano Jo, Ribelles JLGm. Different hyaluronic acid morphology modulates primary articular chondrocyte behavior in hyaluronic acid-coated polycaprolactone scaffolds. *Journal of biomedical materials research Part A.* 2013 2013/Feb;101(2):518-27.
165. Peignoux-Deville J, Lallier F, Vidal B. [Demonstration of bone tissue in the axial skeleton of a chondrichthian: the dogfish (*Scyliorhinus canicula*)]. *Critical Reviews in Seances of Academic Sciences III.* 1981 Jan 5;292(1):73-8.

166. Hayashi M, Hayashi K, Iyama K, Trelstad RL, Linsenmayer TF, Mayne R. Notochord of chick embryos secretes short-form type IX collagen prior to the onset of vertebral chondrogenesis. *Dev dynam.* 1992 1992/Jul;194(3):169-76.
167. Chan D, Cole WG, Chow CW, Mundlos S, Bateman JF. A COL2A1 mutation in achondrogenesis type II results in the replacement of type II collagen by type I and III collagens in cartilage. *The Journal of biological chemistry.* 1995 1995/Jan;270(4):1747-53.
168. Dominguez R. Actin filament nucleation and elongation factors - structure-function relationships. *Crit Rev Biochem Mol* 2009 Dec;44(6):351-66.
169. Jeffery WR, Ewing N, Machula J, Olsen CL, Swalla BJ. Cytoskeletal actin genes function downstream of HNF-3beta in ascidian notochord development. *Int J Dev Bio* 1998 1998/Nov;42(8):1085-92.
170. Sun Z, Guo Y-S, Yan S-J, Wan Z-Y, Gao B, Wang L, et al. CK8 phosphorylation induced by compressive loads underlies the downregulation of CK8 in human disc degeneration by activating protein kinase C. *Laboratory Investigation.* 2013 Dec;93(12):1323-30.
171. Saggese T, Redey P, McGlashan SR. Same-species phenotypic comparison of notochordal and mature nucleus pulposus cells. *European spine journal : official publication of the European Spine Society, the European Spinal Deformity Society, and the European Section of the Cervical Spine Research Society.* 2014 2014/Dec.
172. Strnad P, Stumptner C, Zatloukal K, Denk H. Intermediate filament cytoskeleton of the liver in health and disease. *Histochemistry and cell biology.* 2008 2008/Jun;129(6):735-49.
173. Haudenschild DR, Chen J, Pang N, Steklov N, Grogan SP, Lotz MK, et al. Vimentin Contributes to Changes in Chondrocyte Stiffness in Osteoarthritis. *Journal of Orthopaedic Research.* 2011 Jan;29(1):20-5.
174. Stosiek P, Kasper M, Karsten U. Expression of cytokeratin and vimentin in nucleus pulposus cells *Differentiation.* 1988 1988;39(1):78-81.
175. Gilson A, Dreger M, Urban JP. Differential expression level of cytokeratin 8 in cells of the bovine nucleus pulposus complicates the search for specific intervertebral disc cell markers. *Arthritis Research & Therapy.* 2010 2010/;12(1):R24.
176. Monsoro-Burq AH, Bontoux M, Teillet MA, Le Douarin NM. Heterogeneity in the development of the vertebra. *Proc Natl Acad Sci U S A* 1994 Oct 25;91(22):10435-9.
177. Fleming A, Keynes R, Tannahill D. A central role for the notochord in vertebral patterning. *Development.* 2004 Feb;131(4):873-80.
178. Pourquie O, Coltey M, Teillet MA, Ordahl C, Le Douarin NM. Control of dorsoventral patterning of somitic derivatives by notochord and floor plate. *Proc Natl Acad Sci U S A* 1993 Jun 1;90(11):5242-6.
179. Fleming A, Keynes RJ, Tannahill D. The role of the notochord in vertebral column formation. *J Anat.* 2001 Jul-Aug;199(Pt 1-2):177-80.
180. Morin-Kensicki EM, Melancon E, Eisen JS. Segmental relationship between somites and vertebral column in zebrafish. *Development (Cambridge, England).* 2002 2002/Aug;129(16):3851-60.
181. Stern CD, Keynes RJ. Interactions between somite cells: the formation and maintenance of segment boundaries in the chick embryo. *Development (Cambridge, England).* 1987 1987/Feb;99(2):261-72.
182. Vukusic Pusic T, Janjic T, Dujmovic I, Poljicanin A, Soljic V, Saraga-Babic M, et al. The involvement of proliferation and apoptosis in the early human gonad development. *J Mol Histol.* 2013 2013/Feb;44(1):55-63.
183. Erwin WM, Islam D, Inman RD, Fehlings MG, Tsui FWL. Notochordal cells protect nucleus pulposus cells from degradation and apoptosis: implications for the mechanisms of intervertebral disc degeneration. *Arthritis Res The.* 2011 2011/;13(6):R215.

10. ŽIVOTOPIS

mr. sc. Ivana Restović

Datum i mjesto rođenja: 13. prosinac 1972., Split, Hrvatska

Adresa: Gašpina mlinica 59A, 21 210 Solin, Hrvatska

Kontakti:

Tel. 021 / 272-225

Mob. 095 / 905 73 08

e-mail: irestovic@ffst.hr

Matični broj iz Upisnika znanstvenika: 331621

Poveznica na CROSBİ profil: <https://bib.irb.hr/lista-radova?autor=331621>

RADNO ISKUSTVO:

- 2011. - – Filozofski fakultet, Učiteljski studij, Split
- 2004. – 2010. - OŠ"Kman-Kocunar", Split
- 2005. - 2007. - OŠ"Split 3", Split
- 2003. - 2005. - OŠ"prof. Filip Lukas", Kaštel Stari
- 1998. - 2003. - OŠ"Ante Anđelinović", Sućuraj, o. Hvar

OBRAZOVANJE

- 2010. – 2013.- Doktorski studij – Translacijska istraživanja u biomedicini i zdravstvu, MEF Split
 - Stečene vještine: osnovna mikroskopija, fluorescentna mikroskopija, histološke i imunohistokemijske tehnike, priprema uzorka za elektronsku mikroskopiju
- 2001. - 2003. – Poslijediplomski znanstveni studij „Temeljne i kliničke medicinske znanosti“, MEF, Split; Magistarski rad “Uloga eksperimentalno izazavane denervacije na morfolgiju kože štakora“ (mentor prof.dr.sc. Damir Sapunar) obranila 5. srpnja 2007.god.
 - Stekla zvanje *magistar znanosti znanstvenog područja biomedicina i zdravstvo*, znanstvenog polja *temeljne medicinske znanosti*, znanstvene grane *neuroznanost*
- 1991. - 1997. Prirodoslovno-matematički fakultet u Splitu
 - Studijska grupa: Biologija – Kemija

Diplomski rad "Standardizacija metode za spektrofotometrijsko određivanje aktivnosti peptid sintetaza" (mentor: prof. dr. sc. Maja Pavela-Vrančić)

NASTAVNI I STRUČNI RAD

- Diplomaska nastava – Odsjek za učiteljski studij, Filozofski fakultet, Split
Redovni kolegiji:
 - Prirodoslovlje (nositelj)
 - Metodika nastave prirode i društva 2 (suradnik)
 - Metodika nastave prirode i društva 3 (suradnik)
 - Istraživački usmjerena nastave prirode i društva (suradnik)
- Izborni kolegiji:
 - Kemija kao dio prirode (nositelj)
 - Čovjek i zdravlje (nositelj)
- Preddiplomska nastava – Odsjek za predškolski odgoj, Filozofski fakultet, Split
 - Osnove prirodoslovno - matematičke pismenosti (nositelj)
- 2008. - Autor i izvođač stručnih i nastavnih radionica na Županijskim stručnim vijećima učitelja biologije i kemije te učitelja razredne nastave Splitsko-dalmatinske županije
- 2006. – 2011. - Voditelj Županijskog stručnog vijeća iz kemije Splitsko-dalmatinske županije
- 2006. – 2011. - Voditelj i edukator školskih preventivnih programa, OŠ "Kman-Kocunar", Split
- 2000. – 2011. - Mentorstvo učenicima na državnim i županijskim natjecanjima

ČLANSTVA

- Hrvatsko mikroskopijsko društvo
- European Microscopy Society

PUBLIKACIJE**Znanstveni rad:**

- Bočina, Ivana; Ružić, Sandra; **Restović, Ivana**; Paladin, Antonela. Histological features of the digestive tract of the adult European hake *Merluccius merluccius* L. *Italian Journal of Zoology*. (2015). Rad prihvaćen za publikaciju.
- **Restović, Ivana**; Vukojević, Katarina; Paladin, Antonela; Saraga-Babić, Mirna; Bočina, Ivana. Immunohistochemical Studies of Cytoskeletal and Extracellular Matrix Components in Dogfish *Scyliorhinus canicula* L. Notochordal Cells. // *Anat Rec* (Hoboken). 2015 Jul 2. doi: 10.1002/ar.23195.
- Vukusić Pusić, Tanja; Janjic, Tanja; **Dujmović, Ivana**; Poljičanin, Ana; Šoljic, Violeta; Saraga-Babić, Mirna; Vukojević, Katarina. The involvement of proliferation and apoptosis in the early human gonad development. // *Journal of molecular histology*. 44 (2013); 55-63
- Lovrić Kojundžić, Sanja; **Dujmović, Ivana**; Grković, Ivica; Sapunar, Damir. Regional differences in epidermal thickness and behavioral response following partial denervation of the rat paw. // *International journal of neuroscience*. 118 (2008), 12; 1748-176

Sažeci u zbornicima skupova:

- **Restović, Ivana**; Vukušić Pušić, Tanja; Bočina, Ivana; Saraga-Babić, Mirna; Vukojević, Katarina. Expression of the intermediate filaments cytokeratin 8 and vimentin in the early human gonad development // *Book of Abstracts, MCM 2015*. Eger Hungary. (poster, međunarodna recenzija, sažetak, znanstveni).
- Vukojević, Katarina; Filipović, Natalija; **Restović, Ivana**; Bočina, Ivana; Saraga-Babić, Mirna. Neural crest cell fate in the developing human spinal ganglia // *Book of Abstracts, MCM 2015*. Eger, Hungary (pozvano predavanje, međunarodna recenzija, sažetak, znanstveni).
- **Dujmović, Ivana**; Vukojević, Katarina; Bočina, Ivana; Filipović, Natalija; Saraga-Babić, Mirna. Expression pattern of phox2b, NF200 and IB4 markers in the developing human spinal ganglia // *3rd Croatian Microscopy Congress with international participation / Ambriović Ristov, Andreja; Gajović, Andreja; Weber, Igor; Vidoš, Ana (ur.)*. Zagreb, 2015. 81-82 (poster, međunarodna recenzija, sažetak, znanstveni).
- **Dujmović, Ivana**; Vukojević, Katarina; Saraga Babić, Mirna; Bočina, Ivana. The ultrastructure and biochemical composition of the notochordal sheath in dogfish *Scyliorhinus canicula* L. // *Proceedings Life Sciences 18th International Microscopy Congress*. Prag, 2014. 225-226 (poster, međunarodna recenzija, sažetak, znanstveni).
- **Dujmović, Ivana**; Bočina, Ivana; Vukojević, Katarina; Saraga-Babić, Mirna. Immunofluorescence distribution of cytoskeletal and extracellular matrix antigens in dogfish *Scyliorhinus canicula* L. notochord // *Proceedings MC 2013.*, Regensburg. Rachel, Reinhard, ed. University of Regensburg, 2013. 302-303 (poster, međunarodna recenzija, sažetak, znanstveni). urn:nbn:de:bvb:355-epub-287343
- **Dujmović, Ivana**; Bočina, Ivana; Vukojević, Katarina; Saraga-Babić, Mirna. Notochord morphology in the spine of dogfish *Scyliorhinus canicula* L. // *Croatian*

Microscopy Symposium / Gajović, Andreja; Tomašić, Nenad (ur.).
Zagreb: Hrvatsko mikroskopijsko društvo, **2012**. 52-53 (poster, domaća recenzija, sažetak, znanstveni).

Udžbenici:

- Lukić, S., Varga, M., **Dujmović, I.**, Trenčevska, N., Volarević D. (**2014**). KEMIJA 7 udžbenik iz kemije s višemedijskim nastavnim materijalima u sedmom razredu osnovne škole, Školska knjiga, Zagreb.
- Lukić, S., Varga, M., **Dujmović, I.**, Trenčevska, N., Volarević D. (**2014**). KEMIJA 7 radna bilježnica iz kemije s višemedijskim nastavnim materijalima u sedmom razredu osnovne škole, Školska knjiga, Zagreb.
- Lukić, S., Varga, M., **Dujmović, I.** (**2010**): Lučba 7 - Udžbenik iz kemije za 7. razred osnovne škole, Školska knjiga, Zagreb.
- Lukić, S., Varga, M., **Dujmović, I.** (**2010**): Lučba 7 - Radna bilježnica iz kemije za 7. razred osnovne škole, Školska knjiga, Zagreb

Stručni rad:

- **Dujmović, Ivana** (**2011**): Važnost praktičnog rada u ostvarivanju prirodoslovne pismenosti. *Školski vjesnik* 60 (04): 459-470

DODATNE VJEŠTINE I ZNANJA

- Aktivno služenje engleskim jezikom u govoru i pismu
- Vrlo dobro služenje računalom (Windows, MS Office, Internet, Photoshop)
- ECDL start diploma
- Vozačka dozvola B kategorije
- Kvalitetne komunikacijske i prezentacijske vještine te organizacijske sposobnosti
- Sklonost radu u timu te suradnji s institucijama različitih profila