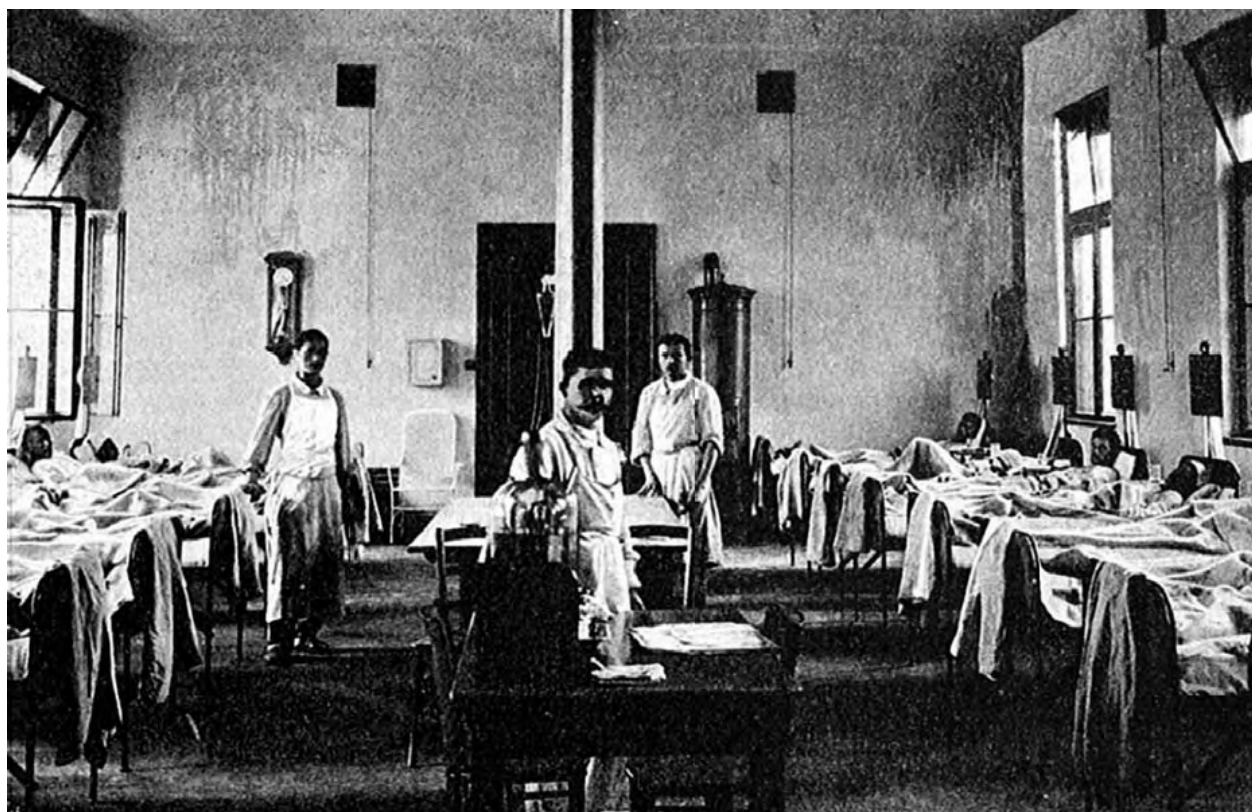


# **Praktikum kliničkih vještina s katalogom**



**Vladimir J. Šimunović**

**Medicinski fakultet i Visoka zdravstvena škola  
Sveučilište u Mostaru**

**Mostar, travanj 2007**

## Sadržaj

<b>UVOD</b> .....	<b>3</b>
KAKO JE NASTAO 'PRAKTIKUM KLINIČKIH VJEŠTINA'?	3
ŠTO 'PRAKTIKUM' TREBA SADRŽAVATI I KAKAV OBLIK IMATI?	3
PITANJE OBIMA 'PRAKTIKUMA'	4
ORGANIZACIJA 'KATALOGA VJEŠTINA'	4
KAKO PRAKTIČNO PRIMJENITI NOVI KONCEPT?	5
<b>UREDNICI</b> .....	<b>6</b>
<b>UREDNICI POGLAVLJA:</b> .....	<b>6</b>
<b>1. DERMATOLOGIJA: KATALOG VJEŠTINA</b> .....	<b>7</b>
<b>2. GINEKOLOGIJA/PORODNIŠTVO: KATALOG VJEŠTINA</b> .....	<b>14</b>
<b>3. INFEKTIVNE BOLESTI: KATALOG VJEŠTINA</b> .....	<b>22</b>
<b>4. INTERNA MEDICINA: KATALOG VJEŠTINA</b> .....	<b>25</b>
<b>5. KIRURGIJA: KATALOG VJEŠTINA</b> .....	<b>50</b>
<b>6. NEUROLOGIJA: KATALOG VJEŠTINA</b> .....	<b>93</b>
<b>7. OBITELJSKA MEDICINA: KATALOG VJEŠTINA</b> .....	<b>102</b>
<b>8. PEDIJARIJA: KATALOG VJEŠTINA</b> .....	<b>104</b>

## Uvod

### *Kako je nastao 'Praktikum kliničkih vještina'?*

U jesen 2006. godine jednogodišnji rad na katalogu znanja i kliničkih vještina<sup>1</sup> bio je okončan i predat nakladniku. Prelistavajući ga zaključili smo da naši studenti (ali i nastavnici) imaju korisnu i sveobuhvatnu kompilaciju hijerarhijski svrstanih znanja i vještina potrebnih današnjem liječniku, pomoću koje će se moći lako orijentirati i razlučiti što je jako važno a što manje važno, što se mora obvezno znati, a o čemu treba imati tek informaciju. S pronalaženjem pisanih materijala koji obrađuju segment 'znanja' studenti ne bi trebali imati nikavih problema - i najrjeđi sindrom opisani su u detalje u desetinama udžbenika, specijaliziranih monografija, časopisa i internetskih stranica.

No što je s vještinama? One se uče na kliničkim odjeljenjima, u novije vrijeme sve više i u specijaliziranim laboratorijama za trening u virtualnoj stvarnosti, ali tekstova u kojima je detaljno opisano izvođenje procedura je iznenađujuće malo. Postoji na desetine praktikuma, priručnika i manuala u kojima je opisana klinička propedeutika, ali pretraga najveće poznate baze knjiga i udžbenika<sup>2</sup> dala je samo tri rezultata kada smo tražili 'clinical skills manual'.<sup>3</sup> Prva knjiga (Bindler R, Ball JW) je usmjerena na uzimanje anamneze i pregled djeteta s opisom izvođenja tek nekoliko procedura, druga (Cross S, Rimmer M, Stilwell B) je, uprkos nazivu, isključivo klinička propedeutika i tek treća (Shea DL, Carter-Ward AL) izdata davne 1996. godine ima elemente praktikuma o kakvom smo počeli razmišljati. Na našem jeziku objavljen je u splitskoj bolnici praktikum slične namjene prije više od dvadeset godina.<sup>4</sup>

### *Što 'Praktikum' treba sadržavati i kakav oblik imati?*

Da bi se bilo koja klinička dijagnostička ili terapijska procedure izvela pravilno, potrebno je znati zašto se izvodi, kada je indicirana a kada kontraindicirana, što je od instrumenata, materijala i opreme za njeno propisno izvođenje potrebno. Treba znati kako objasniti bolesniku što se namjerava poduzeti i zašto, kada tražiti usmenu suglasnost a kada pismeni pristanak, kako ga pripremiti i u koji položaj ga postaviti, kako osigurati da trpi najmanju moguću bol i neugodu. Potrebno je znati, korak po korak, kako izvesti proceduru te kakve nuspojave i komplikacije možemo očekivati, kako ih spriječiti i kako intervenirati ako nastanu.

Ako student raspolaže sa svim ovim informacijama i znanjima, dobro je pripremljen da otpočne s uvježbavanjem svake od pobrojanih vještina. Kada uvježba određenu vještinu, prvo u laboratoriju kliničkih vještina, pa onda pod nadzorom svog kliničkog nastavnika u bolničkom okruženju, moguće je očekivati da će nakon završetka studija otpočeti svoju praksu sa samopouzdanjem, speman i podučen na pravi način. Svi drugi pristupi, koji nažalost u našoj edukacijskoj stvarnosti nisu rijetki, završavaju po načelu: „Ma nije važno, naučiti ću to kasnije, u praksi“ ne vode ničemu dobrom. To 'kasnije' postaje najčešće 'nikada', a mladi doktor je profesionalno insuficijentan tijekom cijele karijere, a cijenu će platiti pacijenti, ali i on, prije ili kasnije.

Vođeni ovakvim razmišljanjima i razlozima, a podstaknuti i uz potporu World University Service, Austrian Development Cooperation, odlučili smo napisati praktikum u kome će student moći naći većinu, savjeta i detaljnih uputa potrebnih za pravilno izvršenje najvažnijih kliničkih vještina, uključujući i one koji na prvi pogled mogu izgledati nevažni i trivijalni, „treba li upotrebiti iglu br. 16 ili 20, dužine 5 ili 8 cm?“ npr.

---

<sup>1</sup> Šimunović VJ, Sambunjak D (eds.). Catalogue of Knowledge and Clinical Skills. Zagreb; Medicinska naklada: 2007.

<sup>2</sup> <http://www.amazon.com/>

<sup>3</sup> Bindler R, Ball JW. Clinical Skills Manual for Pediatric Nursing. Upper Saddle River, NJ: Prentice Hall; 2007.

Cross S, Rimmer M, Stilwell B. Manual of Clinical Skills. Oxford, UK: Bailliere Tindall; 2001.

Shea DL, Carter-Ward AL. Medical Assisting: Clinical Skills Manual. Florence, KY: Thomson Delmar Learning; 1996.

<sup>4</sup> Rumboldt Z: Praktikum interne medicine. Jedinica za znanstveni rad. Opća bolnica Split, Split: 1985.

## ***Pitanje obima 'Praktikuma'***

Pomislili smo „*Ako uspijemo, ovakav priručnik bi mogao biti od stvarne koristi, nešto što smo uvijek željeli imati, i koji će koristiti studentima, ali i mladim liječnicima i sestrama u svakodnevnom radu*“. Entuzijazam nam je opao čim smo ponovno pogledali naš tek publicirani „Katalog znanja i vještina“. I pored svih restrikcija njemu je, naime, još uvijek pobrojano 538 kliničkih vještina koje bi student trebao savladati tijekom šestogodišnjeg studija, a od toga je njih 292 obilježeno s crvenom bojom, čime smo u našem katalogu naglasili da tako istaknutim vještinama treba u cjelosti ovladati i rutinski ih primjenjivati tijekom rada.

Je li to previše ili premalo vještina? Ovaj uvod nije mjesto za debatu, ali postali smo svjesni da ih je u svakom slučaju previše da bi sve bile u detalje obrađene – cilj i nakana nam je napisati malu knjižicu, priručnik kako mu to i ime kaže, koji će se moći smjestiti u džep bijelog mantila i u kome će se korisnik moći orijentirati brzo i lako. Kako bi ostvarili zadaću, praktikum mora biti:

1. jednostavan;
2. pregledan;
3. lako razumljiv;
4. pogodan za pretraživanje;
5. malen i
6. dobro strukturiran.

Kako učiniti odabir. Vrlo brzo smo shvatili da se ne možemo osloniti na pomoć i savjet specijalista i eksperata iz pojedinih disciplina: oni su smatrali da je sve važno, i nikakvo uklanjanje jednostavno nije dolazilo u obzir. S psihološkog aspekta ovo je lako razumljivo, svatko ko je posvetio značajan dio svoga života jednoj discipline smatra da je ona bar malo važnija od svega ostalog na svijetu. Tko može ubjediti, npr. neurokirurga, da neurokirurgija nije najvažnije i najkompleksnije područje u medicini, koje treba biti savladano od A do Z? S druge strane, budimo realni i praktični, sveukupna nastava iz kirurgije u većini kurikuluma predstavlja možda jednu dvadesetinu materije koja treba biti savladana, a u njoj je neurokirurgija tek jedna od deset ili više kirurških subspecializacija.

Zato je najvažnija zadaća autora bila ne samo pobrojati i na neki način sortirati sva moguća stanja, odstupanja i bolesti, već ih i organizirati u cjeline lako prepoznatljive po važnosti i značaju. Samo na taj način moguće je očekivati da katalog bude korisno priručnim sredstvom u studiranju. Ako se ovo načelo pokaže ispravnim, studenti bi trebali znati čemu treba posvetiti potpunu pozornost, a o čemu se samo informirati. Isto vrijedi i za nastavnike, koji neće imati zadaću da s istim entuzijazmom i u detalje podučavaju o psihokirurgiji i o potresu mozga, niti će ispitivati studente na ispitima detalje o primjeni "gamma-knife" u liječenju arterio-venskih malformacija medule spinalis, koje će većina liječnika sresti u karijeri rijetko ili najvjerojatnije nikada.

Jedino preostalo rješenje bilo je uzeti škaru (i veliku odgovornost) u svoje ruke i biti spreman na kritike sa svih strana. Sigurni smo u jedno, nakon naše intervencije i odabira baš nitko neće biti zadovoljan. Kao ustupak, ostavljeni su djelovi kataloga sa svim pobrojanim vještinama, tako da će čitatelj imati konačan uvid na sav materijal i znati što nije opisano. Ako ovaj praktikum ispuni naša očekivanja i pokaže se kao korisna knjižica u studiranju i svakodnevnom radu, nadati se je da će doživjeti još neko izdanje. Ta buduća izdanja rado ćemo dopuniti s vještinama koje naši čitatelji budu smatrali važnim – ovo pišemo, pa ma to zvučalo i patetično, za vas.

## ***Organizacija 'Kataloga vještina'***

Imajući sve ovo u vidu, odlučili smo se podijeliti cjelokupni sadržaj medicinske edukacije u tri temeljne skupine. U **prvu skupinu** smo svrstali znanja kojima student treba potpuno ovladati i biti u stanju ih upotrebiti i danju i noću – vjerujemo da tu pripadaju sva urgentna stanja koja u svom nastanku i razvoju imaju odlučujući utjecaj na život i zdravlje pacijenata, i da tu kompromisa nema. Ako neko želi biti liječnik i liječiti ljude, on o stanjima iz te skupine mora znati sve, ili engl. **total**. U **drugu skupinu** svrstali smo bolesti koje su najčešće u svakodnevnoj liječničkoj praksi i koja možda ne utječu izravno na život i smrt, ali utječu na njegovo zdravlje. To su medicinski entiteti koji predstavljaju 80 ili 90% patologije u primarnoj medicinskoj zaštiti i treba ih rješavati s lakoćom i rutinski, i otuda dolazi naš prijedlog naziva, engl. – **routine**. Treća **skupina** su brojna oboljenja o čijem postojanju liječnik treba imati informaciju, te znanja gdje i kako prikupiti dodatne informacije kada su potrebne. Danas ih je toliko da je nemoguće tražiti od studenta medicine da s njima detaljno ovlada i trajno ih memorira. Ovoj skupini smo dali samorazumljivo ime **information**, a naš novi klasifikacijski sustav smo nazvali: **klasifikacija TRI** (Total + Routine + Information).

Sličnim razmišljanjem i postupkom pristupili smo klasificirajući kliničke vještine, ali kako sama definicija 'vještine' podrazumjeva određenu razinu spretnosti i uvježbanosti, i naš pristup je nešto drugačiji. Temelji su isti: neke vještine treba znati izvesti praktično, čak i pod najnepovoljnijim okolnostima, o postojanju većine drugih treba imati odgovarajuću informaciju, a njihovo izvršenje prepustiti usko specijaliziranim ekspertima. Zato smo u **prvu skupinu** razvrstali one o čijem postojanju treba znati (tz. **knows** skupina), u **drugo** skupini su vještine koje treba poznavati detaljnije i vidjeti kako se izvode, ali ne i samostalno ih i rutinski izvršavati (tz. **knows how** skupina), dok su u **trećoj skupini** one vještine koje student treba detaljno poznavati, biti u stanju pokazati i objasniti ih kolegama, i naravno, rutinski ih primjeniti (**shows & does** skupina).

Ovakvi pristupom ostvarena su, nadamo se, dva važna cilja: studenti točno znaju što se od njih očekuje, nastavnici točno znaju čemu posvetiti najveću pažnju tijekom podučavanja. Konačno, ovakav pristup utjecati će i na pripremanje ispita i na procjenu znanja studenata. Neće više biti 'trik' pitanja, jer nije zadatak ispitivača da plaši studente trikovima, već da s pouzdanošću provjeri jesu li studenti ovladali znanjima i vještinama potrebnim za uspješno obavljanje profesije koji su odabrali.

Na kraju, ako smo uspjeli ovako organizirati i katalogizirati potrebna znanja i vještine, i student i nastavnici imati će temelj na koji se mogu osloniti. Taj temelj nema ulogu 'svete knjige' već osnove na koju će svatko individualno dodavati i dopunjavati sve ono što smatra potrebnim i prema čemu ima poseban afinitet, i taj process dogradnje će trajati onoliko dugo koliko bude trajala profesionalna karijera liječnika. Međutim, na razini dodiplomske medicinske edukacije, ovladavanje zaokruženim temeljnim znanjima i vještinama je jedino što je važno.

### ***Kako praktično primjeniti novi koncept?***

Kako praktično organizirati savladavanje odgovarajućih vještina? I ovdje postoji na desetine različitih ideja, koncepcija i prijedloga. Vjerujemo da s podučavanjem treba početi veoma rano tijekom kurikulumu, te da najjednostavnije vještine vezane uz njegu bolesnika treba studente podučiti u prvoj, a one kompleksnije najkasnije u trećoj (predkliničkoj) godini studija. Pozornost je u početku usmjerena na vještine iz skupine **pokazati i izvršiti**, dok se kompleksnije vještine i pretrage demonstriraju i podučavaju kasnije, tijekom rada na klinici i u 'kliničkom' dijelu kurikulumu. Nastava se treba odvijati uz pomoć što je bolje moguće opremljenog 'Laboratorija kliničkih vještina'.

Nastavnik (ili instruktor kliničkih vještina) će objasniti i izvesti određenu vještinu, korak po korak i fazu po fazu, u okruženju Laboratorija kliničkih vještina, uz pomoć i upotrebljavajući kompjuterske programe, odgovarajuću opremu i fantome. Svaki student prvo objašnjava, a zatim demonstrira, također korak po korak, izvođenje određene procedure. Kada je student u potpunosti ovladao tom vještinom, instruktor to potvrđuje i ovjerava prvim od ukupno tri potpisa koje student treba prikupiti.

Sljedeću fazu obuke treba obaviti u bolničkom ili ambulantom okruženju, kada god je to moguće, gdje student ponovno i objašnjava i demonstrira naučenu vještinu, ovaj put provodeći proceduru u 'realnom' okruženju, naravno pod pažljivom opservacijom nastavnika ili kliničkog instruktora. Nakon uspješno završene 'kliničke' faze student dobija drugi potpis, dok će treći dobiti od ispitivača, na samom ispitu iz određenog predmeta. Treći potpis je i garancija da je student u potpunosti ovladao traženim vještinama i da je spreman rutinski ih primjeniti u svakodnevnom radu.

Vladimir J. Šimunović, urednik

## **Urednik**

Prof. dr. sc. Vladimir J. Šimunović, Sveučilište u Mostaru

## **Urednici poglavlja:**

1. Dermatologija: Prof. dr. sc. em. Ljubo Šimić, Sveučilište u Mostaru
2. Ginekologija i Porodništvo: Akademik prof. dr. sc. Srećo Šimić, Sveučilište u Sarajevu i Mostaru
3. Zarazne bolesti: Prof. dr. sc. Ilija Kuzman, Sveučilište u Zagrebu i Mostaru
4. Interna medicina: Doc. dr. sc. Mladen Mimica, Sveučilište u Mostaru
5. Neurologija: Prof. dr. sc. Vladimir J. Šimunović, Sveučilište u Mostaru
6. Pedijatrija: Dr. Tomica Božić, Sveučilište u Mostaru
7. Kirurgija: Prof. dr. sc. Vladimir J. Šimunović, Sveučilište u Mostaru

## **Suradnici:**

### **Interna medicina**

1. Dr. Emil Babić
2. Dr. Ivan Bucek
3. Dr. Slavica Ćorić
4. Dr. Vedrana Gačić
5. Dr. Maja Karin
6. Dr. Darko Markota
7. Dr. Ivica Markota
8. Dr. Filipa Markotić
9. Dr. Sanja Selak
10. Doc. dr. sc. Monika Tomić

### **Kirurgija**

1. Dr. Zdrinko Brekalo
2. Dr. Goran Đuzel

# 1. Dermatologija: Katalog vještina

	Postupak	T I	T II	A
<b>Znati</b>	1.1. Epikutano testiranje			
	1.2. PUVA terapija <sup>5</sup>			
	1.3. RAST test <sup>6</sup>			
	1.4. Trihogram			
	1.5. Upotreba lasera u dermatologiji			

	Postupak	T I	T II	A
<b>Znati kako</b>	1.6. Biopsija kože			
	1.7. Biopsija udarcem (Punch biopsy)			
	1.8. Identifikacija parazita/gljivica			
	1.9. Inspekcija kože sa Wood lampom			
	1.10. Intrakutani test			
	1.11. Krioterapija			
	1.12. Test krpicama (Patch test)			
	1.13. Topična terapija			

	Postupak	T I	T II	A
<b>Pokazati kako i uraditi samostalno</b>	1.14. Auspitz fenomen			
	1.15. Dermografizam			
	1.16. Inspekcija kože			
	1.17. Inspekcija noktiju, vlasišta i vidljivih mukoza			
	1.18. Köbner fenomen			
	1.19. Nikolskyjev znak			

<sup>5</sup> PUVA je kombinacija zračenja psoralenom (P) i ultravioletnim (UVA) zracima

<sup>6</sup> RAST (radioalergosorbent) test je krvni test kojim ispituje razinu cirkulirajućih antitijela

<b>1.1. Epikutano testiranje</b> vidjeti potpoglavlje 1.12.
<b>Alergija</b> Na primjeru alergije objašnjena su načela za izvođenje većine <i>in vivo</i> i <i>in vitro</i> dermatoloških testova.
<b>Definicija</b> Pojam <b>alergija</b> <sup>7</sup> uveo je u medicinu 1906. god. von Pirquet i označava preosjetljivost organizma koje se manifestira alergijskim reakcijama, koje mogu biti uzrokovane protutijelima ( <b>humoralne</b> ili rane reakcije) ili limfocitima ( <b>celularne</b> ili kasne).
<b>Klasifikacija</b> Prema mehanizmu nastanka alergijskih reakcija, Coombs i Gell su 1963. god. predložili podjelu na četiri oblika: <ol style="list-style-type: none"> <li><b>1. Anafilaktička preosjetljivost-</b> (I. oblik) reagini se vezuju za mast stanice ili bazofile. Alergijske bolesti vezane za ovaj tip su: urticaria, Quinckeov edem, anafilaktički šok i skupina atopičkih bolesti.</li> <li><b>2. Citotoksična preosjetljivost</b> (II. oblik) ovisna o protutijelima a kliničke su manifestacije autoimune bolesti, pemphigus vulgaris i dr.</li> <li><b>3. Preosjetljivost uzrokovana imunskim kompleksima</b> (III oblik) klinički se manifestira kao vaskulitis, lupus nephritis , erythema multiforme i dr.</li> <li><b>4. Stanična preosjetljivost</b> (IV oblik) klinički se manifestira kao alergijski kontaktni dermatitis, medikamentozni egzantemi.</li> </ol> Prva tri tipa su reakcije uvjetovane protutijelima a četvrti tip uvjetovan limfocitima.
<b>1.3. Alergološki i imunološki testovi</b>
<b>Kožni testovi in vivo</b> Od alergoloških testova navodimo testove kojima je cilj dokazati antigen vezan za mastocite (i oblik reakcije), a manifestiraju se pojavom urtikarijske reakcije na mjestu kontakta s ogovarajućim antigenom. Kod urtikarije testovi se izvode tri tjedna nakon iščeznuća urtika
<b>Potrebni materijal</b> gotovi pripravci alergena (Imunološki zavod Zagreb) lancete za Prick test 70% medicinski alkohol tupferi i vata
<b>Test utrljavanjem</b> Utrlja se u kožu određena koncentracija antigena ( u pravilu takva koja ne uzrokuje toksičnu reakciju). Na drugoj ruci na isti način treba uraditi kontrolni test histaminom. <b>Test ubodom</b> ( <i>prick test</i> ) Koža se obriše 70% alkoholom, na unutarnjoj strani podlaktice, stavlja se kap gotovog pripravka alergena kroz koji se napravi ubod bez krvarenja specijalnom lancetom, koja ima vrh duljine 1 mm. Nakon uboda treba odstraniti višak nanasene otopine. Ako se na mjestu utrljavanja nakon 10 - 15 minuta pojavi urtika, test je pozitivan. Izvodi se na unutarnjoj strani podlaktice. <b>Test grebanjem</b> ( <i>scratch test</i> ) Koža se obriše 70% alkoholom, na unutarnjoj strani podlaktice napravi se linearni rez lancetom u dužini od 1 cm, nakon čega se u kožu unosi antigen. Pozitivna reakcija je pojava urtike promjera većeg od 3 mm, s pratećim okolnim eritemom. <b>Intradermalni test</b> Injekcijskom iglom u gornji dermis ubrizga se još veća količina (0,10 ml) određene koncentracije alergena da se stvori blijeda urtika promjera do 5 mm. Na drugoj podlaktici može se raditi pozitivna kontrola sa histaminom (1:1000)

<sup>7</sup> Gr. allos = drugačije; energiea = aktivnost, djelovanje



### **Kožni testovi in vitro**

Koriste se brojne metode, potrebno ih je korelirati s kliničkim manifestacijama i testovima in vivo.

#### **1. Radioimunosorbent test (RIST)**

Ovom metodom određuje se ukupni IgE u serumu. Protutijela IgE klase markiraju se radioaktivnim jodom.

#### **2. Radioalergosorbent test (RAST)**

To je modifikacija RIST testa koji omogućuje određivanje za pojedini antigen specifičnih protutijela (IgE) i on se češće primjenjuje u korelaciji s kožnim probama.

#### **3. CAST-ELISA test**

Temelji se na određivanju koncentracije sulfidoleukotriena koje proizvode bazofili i mastociti nakon senzibilizacije specifičnim alergenom

**Stanična preosjetljivost** ( IV oblik reakcije po Coombsu i Gellu) karakteristična je za kontaktni alergijski dermatitis ( akutni i kronični). Za razliku od humoralne (rane ) celularna reakcija se naziva kasna. Poznato je da kod humoralne ( rane) reakcije nakon rekonta sa alergenom, alergijska reakcija uslijedi 5-15 minuta, a kod celularne (kasne) reakcije alergijska reakcija , zbog drugačijeg mehanizma (posreduje više vrsta stanica) uslijedi tek nakon 24-48 sati nakon kontakta sa alergenom.

Za kontaktni alergijski dermatitis najvažniji laboratorijski nalaz je epikutani test, temeljni test kojim dokazujemo kasnu preosjetljivost.

### **1.3. RAST test**

Na primjeru alergije objašnjena su načela za izvođenje većine *in vivo* i *in vitro* dermatoloških testova, uključivši epikutano testiranje.

### **1.4. Trihogram**

#### **Definicija**

Trihogram je mikroskopska analiza uzorka dlake. Metodu je prvi opisao, 1957. god. Van Scott.

#### **Indikacije**

Pregledom korijena dlake možemo steći uvid u fiziološki rast dlake i promjenu vlasi zbog djelovanja nekog štetnog agensa. Fiziološki u vlasištu opada svakog dana oko 100 vlasi.

#### **Rast dlake**

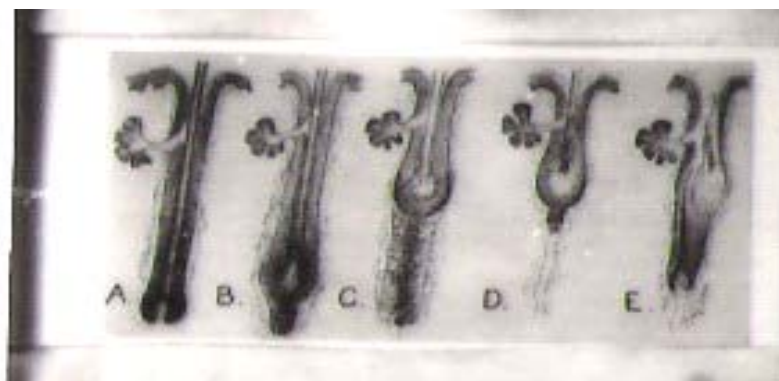U ljudi razlikujemo 3 vrste dlaka:

1. spolno neovisne ( obrve, trepavice) koje nisu pod utjecajem spolnih hormona
2. ambispolne kod žena ( donji pubični trokut)
3. muške spolne ( gornji pubični trokut i brada)

Rast vlasi kod čovjeka nije sinkroniziran, jer se folikuli nalaze u različitim razvojnim fazama.

1. **Anagena** faza–aktivni rast dlake traje 5-7 godina i genetski je determinirano na vlasištu.
2. **Katagena** faza– involutivna faza traje 3 tjedna kada iščezava staklasta ovojnica.
3. **Telogena** faza – mirovanje rasta dlake traje do 100 dana bez obzira na regije i vlas postepeno ispada .

Normalno u vlasištu imao 75-90% dlaka u anagenoj, 15-20% u telogenoj i 1-2% u katagenoj fazi. Postotak se određuje trihogramom.



**Slika 1. Faze rasta dlake**

**Potreban materijal**

1. Držač za gazu
2. Sterilna gaza
3. Fiziološka otopina
4. Vaskularna hvataljka po Peanu
5. Mikroskopsko stakalce
6. Misroskop (optički)



Slika 2. Set za trihogram

**Objašnjenje procedure bolesniku:**

Obvezno upoznati bolesnika s indikacijom i redoslijedom postupaka. Zatražiti suglasnost s potpisom kada god je to moguće.

**Položaj bolesnika**

Sjedeći položaj.

**Procedura izvođenja trihograma:**

1. Vlasište se ne smije prati 24 sata prije uzimanja vlasi za analiz, niti stavljati tekućine ili masti.
2. Vlasi se moraju istrgnuti vaskularnom hvataljkom po Peanu, čiji su kraci zaštićeni gumom
3. Istrzaj se vrši brzim i energičnim pokretom naviše u pravcu rasta dlake
4. Uzorak mora sadržavati oko 100 istrgnutih vlasi
5. Vlasi se stavljaju na pokrovno stakalce i prekriju predmetnim stakalcem, na čiji se rub stavlja kap fiziološke otopine



Slika 3. Epilacija vlasi

### Interpretacija nalaza

Pripremljeni preparat se gleda odmah ili se čuva u plastičnoj vrećici kraće vrijeme.

Pregled se vrši optičkim mikroskopom pod malim povećanjem. Ispituju se sve istrgnute vlasi.

Vlasi u anagennoj fazi mikroskopski se očituju distalno tamnije boje, sačuvanih unutarnjih i vanjskih ovojnica i tamnije teratogene zone u gornjem dijelu bulbusa.

Vlasi u katagennoj fazi imaju tamniji i ovalan bulbus, očuvane ovojnice i nedostatak keratogene zone

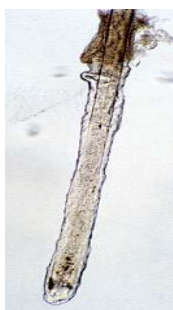
Vlasi u telogennoj fazi su jajoliko oblikovane, keratiniziranog tamnijeg bulbusa nalik buzdovanu.

U nalaz se upisuje broj dlaka u svim fazama te distrofične vlasi. Sve se izražava u postocima.

Nalaz u preko 20% vlasi u telogennoj fazi označava se patološkim, kao i nalaz distrofičnih dlaka.

Nalaz kod djece razlikuje se od fiziološkog nalaza odraslih

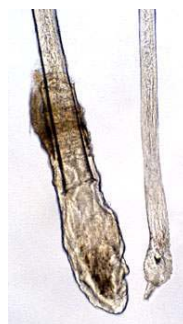
Trihogram predstavlja objektivnu metodu koja omogućava dijagnostiku, praćenje tijeka terapije i ukupnu ocjenu stanja vlasišta.



Anagena faza



Katagena faza



Telogena faza



Distrofična dlaka

### 1.6. Biopsija kože

#### Definicija

Biopsija kože je procedure kojom uzimamo bolešću promjenjeno kožno tkivo radi njegove histološke analize. Metodu je prvi upotrijebio Welsh 1891. godine.

#### Indikacije

1. Kožna biopsija izvodi se radi postavljanja patohistološke dijagnoze.
2. Radi morfoloških istraživanja u histiogenezi i patogenezi dermatozu ili neoplazmi.
3. Radi biokemijskih istraživanja, kao i za istraživanja novim imunohistokemijskim tehnikama te elektronskim i fluorescentnim mikroskopom.
4. Periodične biopsije koriste se za promatranje terapijskog učinka na pojedine lezije.
5. Mikrobiološkim kultiviranjem uzoraka tkiva u cilju identificiranja mikroorganizama.

#### Kontraindikacije

1. Kada je klinička dijagnoza očita, osim u istraživačke svrhe.
2. Kada je radikalni operativni zahvat već planiran.
3. Kada je aplikacija lokalne terapije uspješna.
4. Kada je prisutna sekundarna infekcija.

#### Procedura – pripreme radnje

Mjesto ili mjesta biopsije trebaju biti pažljivo odabrana od iskusnog dermatologa.

Uzorak za biopsiju najčešće se uzima iz aktivno rastući rubova kožnog oboljenja ili neoplazme. To je 'parcijalna biopsija'.

Dio zdrave kože iz okoline kožne promjene treba uključiti u uzorak kada god je to moguće.

Za dijagnostičke svrhe uzorak treba uzeti iz dobro razvijenih lezija, a ne ulceroznih ili involutivnih.

Rane lezije trebaju biti odabrane kod pemphygusa, herpetiformnog dermatitisa i multiformnog eritema, jer histološka razlike nestaju u stariji bula. Ako su promjene polimorfne treba odabrati više mjesta za uzimanje isječka.

<p>Tretman keratoacanthoma, osim kod vrlo velikih lezija, najčešće je ekscizija 'in toto'. Biopsija izraslina kod koji postoji sumnja da se radi o malignom melanomu izvodi se u općoj narkozi, kao široka ekscizija s odklanjanjem okolne zdrave kože u promjeru do 3 cm u svim pravcima (kada je to moguće). Provođi je kirurg specijalista plastične kirurgije. Nikada se ne izvodi parcijalna (probatorna) biopsija</p>
<p><b>Lokalna anestezija</b> Lokalna anestezija izvodi se ubrizgavanjem lokalnog anestetika (1-2% lidocain) subkutano oko lezije ali ne i u leziju. Ubrizgavanje u leziju uzrokuje edem vezivnog tkiva, što može kompromitirati histopatološku dijagnozu.</p>
<p><b>Procedure</b> <b>1. Incizivna ( ubodna biopsija).</b> Ubodna biopsija koristi se obično za leziju na licu . Ako se slijedi linija razdvajanja kože ne ostavlja ožiljke .Ekscizija u cjelosti mora biti maksimalno pošteđna na licu i šaci.Kao instrument koristi se skalpel (br. 11) i kirurška pinceta. Skalpelom se napravi trokut oko lezije ili jednom dijelom u leziji a jednim dijelom u susjednom zdravom tkivu oko 2 mm (probatorna biopsija). Najbolje rezultate daje eliptična ekscizija. Kirurškom pincetom uzdigne se željeni komadić kože i jednim potezom se na bazi odsječe. <b>2. 'Punch' tehnika</b> Izvodi se pomoću Kromayerovih cirkulacionih nožića različitog prečnika (2-6 mm) pomoću koji određujemo različitu dubinu i širinu biopsija. <b>3. Ekskohleacija</b> Najrjeđa tehnika i veoma rijetko se upotrebljava. Izvodi se pomoću oštre žlice (kohlea) ili kirete, kod bradavica ili mulusca contagiosa.</p>
<p><b>Postupak s odstranjenim tkivom</b> <b>Fiksacija</b> Odmah poslije biopsije isječak se stavlja u sredstvo za fiksiranje koje ima zadaću očuvati strukturu tkiva kakva je bila za života. Ako je isječak krvav treba ga pažljivo isprati s destiliranom vodom. Za fiksaciju se najčešće upotrebljava 4 - 10% formalin. Za posebne enzimske i imunohistokemijske pretrage uzorak tkiva se ne stavlja u fiksativ nego se stavi na gazu dobro natopljenu fiziološkom otopinom, ili se stavlja u plastičnu vrećicu te odmah uputi u patohistološki laboratorij. Jednako se postupa i sa isječkom za imunofluorescentnu tehniku, a za elektronsku mikroskopiju stavlja se u fiksativ glutaldehida. Neke od enzimskih i histokemijskih pretraga uvjetuju smrznute dijelove tkiva koji nisu bili fiksirani. <b>Bojenje</b> Rutinsko bojenje preparata vrši se sa hematoksilinom i eozinom. Jezgre se boje intenzivno plavo, a citoplazma, kolagen, mišići i živci crveno. PAS metoda (<i>Periodic acid Schiff</i>) je od važnosti u dijagnostici mnogih dermatoza, a posebice za dokazivanje gljivica. Sve se gljivice boje jarko crveno, i zapažaju se već i u standardnim histološkim rezovima. Posebne metode bojenja rade se za dokazivanje masti, za elastično i vezivno tkivo, mišiće živce, melanin, pigment željeza, a u smrznutim preparatima se upotrebljavaju fluorescentne boje.</p>
<p><b>Popratna dokumentacija</b> Kako bi patologu olakšali postavljanje dijagnoze treba dostaviti podatke o kliničkoj dijagnozi, starosti pacijenta, mjestu uzimanja biopsije, dužini trajanja lezije i sve drugi relevantne podatci.</p>

<p><b>1.7. Biopsija ubodom (punch biopsy)</b> Na primjeru alergije objašnjena su načela za izvođenje većine <i>in vivo</i> i <i>in vitro</i> dermatoloških testova, uključivši epikutano testiranje.</p>
--

<p><b>1.8. Identifikacija parazita/gljivica</b></p>
<p><b>Definicija</b> Identifikacija parazita i gljivica je postupak kojim se direktnim mikroskopskim pregledom kliničkog materijala postavlja dijagnoza.</p>
<p><b>Procedura</b> Prva faza je uzimanje materijala. Uzorak se uzima s površine kože koja nije mazana mašću najmanje sedam dana. Dlaka se uzima sa ruba žarišta širokom epilacionom pincetom. Bolesna dlaka lako se čupa Skvama (ljuskica) se uzima struganjem također sa periferije lezije Candida albicans se uzima sa reprezentativne lezije ili sa više lezija Materijal sa nokta uzima se nakon struganja ispod površinskog sloja</p>

<p><b>Pripremanje nativnog preparata</b> Materijal se stavlja na predmetno stakalce preko kojeg se nakapa nekoliko kapi 20% NaOH ili KOH, kako bi se otopio keratin. Preparat se prekrije pokrovnim stakalcem i nakon 10-20 min mikroskopa pod malim uvećanjem</p>
<p><b>Kultivacija i identifikacija</b> Uzeti materijal se stavlja na hranjive podloge, uglavnom sabouraud ili dekstroza agar. Inkubacija se vrši na temperaturi od 25-30 stupnjeva Celzusa. Kultura se ispituje svaki 4-6 dana Na podlozi izrastaju kolonije karakteristične po morfologiji, pigmentaciji i rastu</p>
<p><b>Interpretacija nalaza</b> Pod mikroskopom je moguće vidjeti: spore u dlaci (endothrix), koje dlaku mogu ispunjavati potpuno ili djelomično, s micelinskim vlaknima spore oko dlake (ectothrix) micelijska vlakna hrpice spora isprepleteni micelijskim vlaknima u skvamama okrugle spore sa pupovima kod kandidate</p>

<p><b>1.9. Inspekcija kože s Woodovom lampom</b></p>
<p><b>Temeljno načelo</b> Uporaba ultravioletnog svjetla u dermatologiji zasniva se na činjenici da kod nekih oboljenja dlake ona fluorescira kada se obasja UV zracima.</p>
<p><b>Woodova lampa</b> Sastoji se od silikatnog stakla s oksidom nikla kroz koje se propuštaju UV zraci</p>
<p><b>Procedura</b> U zamračenoj prostoriji Woodovom lampom obasjava se površina koju ispitujemo. Dlake zaražene Microsporumom fluoresciraju žuto-zeleno, a dlake zaražene Trichophyton Schoenleini fluoresciraju zelenkastom bojom. Woodovo svjetlo ima još dijagnostičku vrijednost u dijagnosticiranju: erythrasme, pityriasis versicolor i u infekcijama s pseudomonasom i demodexom.</p>

<p><b>1.10. Intrakutani test</b></p>
<p>Na primjeru alergije objašnjena su načela za izvođenje većine <i>in vivo</i> i <i>in vitro</i> dermatoloških testova, uključivši intrakutani test.</p>

<p><b>1.12. Epikutani (patch) test.</b></p>
<p><b>Materijal za testiranje</b></p>
<p><b>Antigeni</b> Za testiranje se primjenjuju antigeni u netoksičnoj koncentraciji (2%) u vazelinu, vodi ili nekom drugom otapalu. Upotrebljavaju se oni antigeni koji su najčešći u svakodnevnom životu i radu, 'standardni alergeni' Imunološkog zavoda Zagreb. Primjenjuju se i 'ciljani alergeni' koje pacijent donese.</p>
<p><b>Izvođenje testa</b> Koža se očisti 70% alkoholom. Na filter- papir veličine 1x1cm nanesu se 1-2 kapi (ili 0,2 – 0,3 g) alergena. Papir se prilijepi na kožu. Filter papir se prekrije celofanom 2x2 cm koji vrši okluziju regije. Celofan se prekrije leukoplastom 5x5 cm. Alergeni se lijepe jedan ispod drugog u razmaku od 2 cm. Reakcija se očitava nakon 48 i 72 sata, u posebnim okolnostima i kasnije.</p>
<p><b>Registriranje nalaza</b> 0 = negativno, nema reakcije + = slabi eritem i edem kože ++ = eritem, edem, rijetka papula i vezikula +++ = infiltrat, brojne papule i vezikule ++++ = jako vlaženje, erozije, brojne papule i vezikule</p>

## 2. Ginekologija/Porodništvo: Katalog vještina

### 1. Kontracepcija / sterilizacija / prevencija

Znati	Postupak	TI	TII	A
	2.1. Koaguliranje cerviksa elektricitetom ili hlađenjem			
	2.2. Laparoskopna sterilizacija			
	2.3. Umetanje pesara (pessary)			

Znati kako	Postupak	TI	TII	A
	2.4. Umetanje intrauterinih proteza			

Pokazati kako & uraditi	Postupak	TI	TII	A
	2.5. Savjetovanje o kontracepciji			
	2.6. Upute za samopregledanje dojki			
	2.7. Uvođenje urinarnog katetera			

### 2. Porodaj

Znati	Postupak	TI	TII	A
	2.8. Carski rez			
	2.9. Epiduralna anestezija			
	2.10. Manualno uklanjanje posteljice			
	2.11. Medikamentozno provociranje porođaja			
	2.12. Potpora porođaja na zadak			
	2.13. Pudendalna anestezija			

Znati kako	Postupak	TI	TII	A
	2.14. Artificijalna ruptura amnijske vreće			
	2.15. CTG: izvedba i tumačenje			
	2.16. Epiziotomija			
	2.17. Inspekcija i potpora međice			
	2.18. Lokalna anestezija međice			
	2.19. Opne, način pojavljivanja fetusa, porođanje			
	2.20. Porođanje posteljice			
	2.21. Potpomognuti vaginalni porođaj			
	2.27. Pregled tijekom poroda (procjena cerviksa, dilatiranost)			
2.23. Repariranje epiziotomije i laceracija				

Pokazati kako i uraditi samostalno	Postupak	TI	TII	A
	2.24. Aspiracija usta i ždrijela novorođenčeta			
	2.25. Potpora trudnici za vrijeme porođaja			
	2.26. Primanje i držanje novorođenčeta			
	2.27. Uvrtnje pupčane vrpce i rano odvajanje posteljice			
	2.28. Uzimanje uzorka fetalne krvi			

### 3. Fizikalni pregled

Znati kako	Postupak	T I	T II	A
	2.29. Kombinacija rekto-vaginalnog pregleda: palpacija rekto-vaginalne pregrade			
	2.30. Maternica, jajnici (simulator)			
	2.31. Pregled spekulomom: inspekcija rodnice i cerviksa (simulator)			
	2.32. Rektalni pregled: palpacija Douglasovog prostora i maternice (simulator)			

Pokazati kako & uraditi	Postupak	T I	T II	A
	2.33. Bimanualni pregled rodnice i cerviksa			
	2.34. Inspekcija i palpacija vanjskih genitalija			
	2.35. Pregled dojki			

### 4. Postporodajno doba

Znati kako	Postupak	T I	T II	A
	2.36. Mjerenje i procjena gubitka krvi poslije porođaja			
	2.37. Postporodajni pregled: cijeljenja fundusa, pregled posteljice (fragmentirana/sačuvana)			

Pokazati kako & uraditi	Postupak	T I	T II	A
	2.38. Fizikalni pregled novorođenčeta			
	2.39. Izračunavanje Apgar skora			
	2.40. Pregled posteljice			
	2.41. Pregled pupkovine			

### 5. Trudnoća

Znati	Postupak	T I	T II	A
	2.42. Amniocenteza			
	2.43. Biopsija koriona			
	2.44. Ultrazvučni pregled			

Znati kako	Postupak	T I	T II	A
	2.45. Pregled zdjelice			
	2.46. Procjena položaja fetusa			
	2.47. Unutarnji pregled u ranoj trudnoći			

Pokazati kako & uraditi	Postupak	T I	T II	A
	2.48. Inspekcija trbuha kod trudnice			
	2.49. Palpacija: visina fundusa, vanjski Leopoldov manevar/okret			
	2.50. Procjena brzine srčane akcije fetusa			
	2.51. Test trudnoće, mokraća			

### 6. Puerperij

Pokazati kako & uraditi	Postupak	T I	T II	A
	2.52. Dojke: inspekcija, laktacija			
	2.53. Pregled i potpora majci i novorođenčetu			
	2.54. Pregled lohija			
	2.55. Pregled ožiljka nakon carskog reza			
	2.56. Pregled ožiljka nakon epiziotomije			
	2.57. Savjeti o higijeni			
	2.58. Savjeti o kontracepciji			
	2.59. Utvrđivanje položaja fundusa			

## 7. Vještine, općenito

<b>Znati</b>	<b>Postupak</b>	<b>T I</b>	<b>T II</b>	<b>A</b>
	2.60. Histerosalpinografija/histeroskopija			
	2.61. Laparoskopija, dijagnostička i terapijska			
	2.62. Postkoitalni test, uzimanje materijala, pripremanje i procjenjivanje razmaza			
	2.63. Pregled iscjetka iz grlića (Fern test)			
<b>Znati kako</b>	<b>Postupak</b>	<b>T I</b>	<b>T II</b>	<b>A</b>
	2.63. Kiretaža			
	2.64. Procjena rezultata pregleda sjemena			
	2.65. Vaginalni iscjedak: bojenje po Gramu			
	2.66. Vaginalni ultrazvučni pregled maternice i jajnika			
<b>Pokazati kako &amp; uraditi</b>	<b>Procedure</b>	<b>T I</b>	<b>T II</b>	<b>A</b>
	2.67. Genitalni iscjedak: pregled sa fiziološkom otopinom			
	2.68. Genitalni iscjedak: pregled s kalij hidroksidom			
	2.69. Genitalni iscjedak: vaginalni bris			
	2.70. Krivulja bazalne temperature, naputak, procjena rezultata			



## 1. Kontracepcija / sterilizacija / prevencija

### 2.1. Koaguliranje cerviksa električnom ili hlađenjem

#### Uvođenje spekula i prikaz vrata

Kod svih dijagnostičkih i terapijskih postupaka na vaginalnom dijelu cerviksa uterusa ( portio vaginalis cervicis uteri ) neophodno ga je dobro prikazati. Zato se upotrebljavaju vaginalna spekula različite veličine, bilo da se radi o odvojenim spekulima ili jednodjelnim, takozvanim Kusko spekulima. Od veličine rodnice zavisi koja se spekula upotrebljavaju. Kod višerotki je vagina veća i dulja a kod žena koje nisu rađale kraća i uža. Postoje i specijalna spekula za djevojčice, vaginoskopi.

Uvođenje spekula ne smije biti bolno bol izaziva strah i grčenje zdjelice muskulature, što potpuno ili djelomično onemogućuje dobar pregled. Vaginalnim spekulima s pažljivim pomjeranjem pregledati čitavu vaginu. Prije uvođenja spekula treba ovlažiti ili ih premazati kremama ili gelovima.

Prvo treba uvesti stražnji spekul, jer pritisak na perineum nije tako bolan kao pritisak na prednji dio vagine. Zatim se uvodi prednji spekul. Spekula se podešavaju tako da se potpuno prezentira vaginalni dio uterusa.

#### Postupak

Koaguliranje ektropijuma na vaginalnom dijelu uterusa (porciji vaginalis) može se izvesti kemiskim sredstvima (Albothyl), termokoagulacijom (primjenom električeta i toplote) ili krio terapijom, primjenom hladnoće. Učinak je približno isti, razara se cilindrični epitel na vanjskom dijelu cerviksa uterusa.

### 2.2. Laparoskopna sterilizacija

Laparoskopna sterilizacija iz vodi se na dva načina, koagulacijom tuba što je jednostavno, ali u malom procentu dolazi do rekanalizacije.

Sigurnija metoda je postavljanje plastičnih prstenova na presavijenu tubu

### 2.3. Umetanje vaginalnih prstenova (pessary)

#### Indikacije

Spušteni uterus sa spuštenim prednjim i stražnjim zidom vagine  
Djelomični ili potpuni prolaps uterusa

#### Primjena

Ovi poremećaji statike genitalnih organa mogu se korigirati sa stavljanjem vaginalnog prstena – pesara. Različiti su oblika i različiti veličina. Liječnik treba utvrditi koji je oblika i veličina, prilagodljivi za svaki pojedini slučaj, a veličina pesara se mjeri centimetrima. Pesari se prilikom postavljanja u vaginu mogu svinuti i prilagoditi. Ne smije biti prevelik jer može izazvati smetnje pri mokrenju i defekaciji i dovesti do oštećenja vaginalnih stijenki, ali ni premalen, radi mogućnosti ispadanja.

#### Skrb

Pesar se mora povremeno vaditi i dezinficirati, a vaginu treba sanirati radi skoro uvijek prisutne upale.

#### Napomena

Korigiranje descensusa i prolapsa vaginalnim pesarima indicirano je samo onda kada za kirurške postupke postoje kontraindikacije (starije pacijentice lošeg općeg zdravstvenog stanja, pacijentice s drugim oboljenjima)

### 2.4. Umetanje intrauterinih proteza – spirale

#### Indikacije

Spriječavanje neželjene trudnoće

#### Procedura

Najpogodnije vrijeme za stavljanje intrauterinih proteza su posljednji dani menstruacije ili odmah poslije, kada cervikalni kanal još nije potpuno zatvoren. To znatno olakšava stavljanje proteze.

1. Prvo je potrebno bimanualnim pregledom utvrditi položaj i veličinu uterusa
2. Spekulima prikazati porciju
3. Zupčastim klješćima uhvatiti prednju usnu porcije
4. Uterinom sondom izmjeriti uterus
5. Nakon mjerenja odabrati odgovarajuću protezu

Uvesti spiralu intrauterino

## 2.5. Savjetovanje o kontracepciji

### Preporuka

Poželjno je da savjetovanju o različitim mogućnostima kontracepcije prisustvuju oba partnera, a ne samo žena, kako je to još uvijek najčešći slučaj.

### Prva preporuka

Ženu treba informirati da niti jedan oblik kontracepcije ženu ne zaštićuje od spolno prenosivih bolesti. Jedina sigurna zaštita od spolno prenosivih bolesti (ali i s brojnim izuzetacima je da muškarac upotrebljava kondom. Postoji i ženski kondomi ali još nisu dovoljno usavršeni i rijetko se upotrebljavaju.

### Prirodna kontracepcija

Zasniva se na plodnim i neplodnim danima. Ovulacija je u sredini menstruacionog ciklusa, znači četrnaesti dan. Pet dana prije ovulacije i tri dana poslije ovulacije označeni su kao plodni dani, odnosno dani u kojim se ostvari trudnoća. Točan termin ovulacije jednostavno moguće je orijentaciono ustanoviti mjesrenjem bazalne temperature i pregledom viskoziteta cervikalne sluzi. Izumljena je i naprava kojom se pregleda pljuvačka - Maybe Baby.

### Medicinska kontracepcija

1. Kemiska sredstva u obliku masti i gelova, apliciraju u vaginu prije snošaja
2. Hormonalna sredstva, koja se uzimaju u obliku tableta i danas su najčešće upotrebljavana
3. Barijerna sredstva, u vidu cervikalne dijafragme ili intrauterine proteze – spirale
4. Definitivna kontracepcija – sterilizacija muškarca ili žene

## 2.6. Upute za samopregledanje dojki

### Preporuka

Samopregledanje dojki je veoma koristan postupak. Pred ogledalom s spuštenim i uzdignutim rukama treba pažljivo pregledati dojke pod svim kutovima, i nastojati primjetiti svaku i najmanju promjenu na dojkama. Zatim treba opipati dojke u stojećem i ležećem položaju, a na kraju opipati i pazušne jame. Kod svake promjene treba se obratiti liječniku.

## 2.7. Uvođenje urinarnog katetera

Vidjeti potpoglavlje 5.14.

## 2. Porodaj

### 2.8. Carski rez

#### Definicija

Ekstrakcija ploda abdominalnom operacijom

#### Indikacije

Mogu biti uvjetovane od strane majke i od strane ploda. Ranijih godina indikacija za carski rez postavljala se rijetko (samo apsolutne indikacije) i to u 1-3% porođaja. Danas se oko 15% porođaja završava caeskim rezom, sama procedura daleko je manje opasna po zdravlje žene, komplikacije su rijetke a rezultati izvrsni.

#### Procedura

1. Otvaranje trbušne stijenke uzdužno u medijalnoj liniji ispod umbilikusa
2. Alternativa je poprečnim rezom iznad simfize
3. Uterus se otvara poprečnim, a rijetko uzdužnim rezom
4. Ekstrakcija ploda i posteljice

### 2.9. Epiduralna anestezija

#### Definicija

Upotrebljava se veoma često i omogućava potpuno bezbolan porođaj.

#### Postupak

Ne razlikuje se značajno od lumbalne punkcije, igla je šira kako bi se kroz nju mogao uvesti epiduralni kateter, a ne ulazi se u subarahnoidalni prostor, već se anestetičko sredstvo aplicira epiduralno. Kateter se ostavlja na mjestu cijelo vrijeme porođaja, kako bi se po potrebi moglo davati anestetičko sredstvo.

<b>2.10. Manualno uklanjanje posteljice</b>
<b>Značaj</b> Poznavanje ovog zahvata je najvažnije od svih u porodiljstvu, posebice za liječnika obiteljske medicine i onoga koji djeluje u manjim rodilištima. Ovim zahvatom se rješava postpartalno krvarenje radi retencije posteljice, koje može biti kobno ako se nije na vrijeme prepoznalo i interveniralo.
<b>Postupak</b> Ordiniramo uterotonike Mjehur se isprazni kakteterom Pristupa se manualnom uklanjanju posteljice Uterus se potiskuje nedominantnom rukom nadolje, sve dok vrat nije u visini vaginalnog izlaza (najvažniji korak manevra) Dominantnom rukom ulazi se u kavum uterusa, slijedeći pupčanu vrpču Rukom s ispruženim prstima (popu lopatice) nježnim kretnjama odljuštimo posteljicu iz ležišta, uz blagu tenziju na umbilikalnu vrpču
<b>Mjere opreza</b> Uklanjanje posteljice omogućuje kontrahiranje uterusa, čiji mišići se snažno kontrahiraju i time komprimiraju krvne žile, te obilato krvarenje najčešće spontano prestaje - miotamponada. Moguće je očekivati manje krvarenje u sljedećih 25-48 sata. Uvijek intenzivno monitorirati i opservirati porodilju najmanje 24 sata.
<b>2.11. Medikamentozno provociranje porođaja – indukcija porođaja</b>
<b>Definicija</b> <b>Indukciju</b> porođaja treba razlikovati od <b>akcelereacije</b> , ubrzanja porođaja
<b>Procedure</b> su brojne, ali je danas najprihvatljivija lokalna aplikacija prostaglandina, čime nastojimo omekšati cerviks uterusa, odnosno dovesti do njegovog sazrijevanja .Kada ovim postupkom dovedemo do željenog sazrijevanja cerviksa, daju se hormonski uterotonici, kojima induciramo kontrakcije uterusa, i otpočinjje porođaj.
<b>2.12. Potpora porođaja na zadak</b>
<b>Napomena</b> Porođaj zatkom predstavlja za nedovoljno uvježbane liječnike jako rizičan porod, te se danas većina autora slaže da porod zatkom treba završiti carskim rezom, naročito kod prvotatki i većeg ploda.
<b>Postupak</b> Ako se donese odluka da se porođaj realizira vaginalnim putem, najprivatljiviji je postupak po Brachtu. Suština vođenja porođaja je u tome da se ni u jednoj fazi ne smije vršiti ekstrakcija ploda, treba ga samo podržavati kod napinjanja i poroda.
<b>2.13. Pudentalna anestezija</b>
<b>Definicija</b> Pudentalna anestezija je provodna anestezija, koja se upotrebljava kod sanacije epiziotomij.
<b>Procedura</b> Vaginalno se napipa spina uz koji prolazi nervus pudentalis i ubrizga anestetiku. Poslije desetak minuta prekinut je provod živčanih signala i anestezirana je odgovarajuća polovina perineuma i donje trećine vagine.
<b>2.14. Artificijalna ruptura amnionske vreće</b>
<b>Definicija</b> Jedna od najčešćih intervencija u porodništvu.
<b>Indikacija</b> Najčešće se izvodi kada je ušće materice potpuno otvoreno, i otvaranjem vodenjaka želimo ubrzati spuštanje ploda i sam porod.
<b>Postupak</b> Vaginalno se napipa ušće materice kao i vodenjak a drugom rukom se uvede posebno oblikovani oštri instrument u obliku kuke kojim se perforira vodenjak. Isticanje plodne vode je siguran znak da je perforacije izvršena.

### **2.15. CTG: izvedba i tumačenje**

#### **Definicija**

Kardiotokografija je danas nezaobilazna dijagnostička metoda za praćenje stanja ploda, za vrijeme trudnoće kada se radi samo kardiografija ili za vrijeme poroda kada se radi kardiotokografija - snimanje rada fetalnog srca i snimanje kontrakcija uterusa.

#### **Postupak**

Kardiotokografska pelota se stavi na mjesto nakonem se najbolje čuje rad fetalnog srca

Uključi se aparat

Registrira se frekvencija rada fetalnog srca

Registrira se frekvencija i jačina kontrakcija uterusa

#### **Tumačenje**

Frekvencija srčanog rada ploda, tahikardija i bradikardija, veoma su značajne u prosuđivanje stanja ploda.

Najznačajniji pokazatelj patnje ploda je bradikardija ispod 100 otkucaja u minuti i dezeleracije koje nastaju poslije kontrakcije uterusa, tz. kasne deceleracije.

### **2.16. Epiziotomija**

#### **Definicija**

Epiziotomija je incizija na perineumu i vagini u finalnom dijelu poroda kojom se proširuje izlaz porođajnog kanala. Postoji medijalna i lateralna epiziotomija.

### **2.17. Inspekcija i potpora medice**

#### **Definicija**

Kad se prednjačeci dio ploda spusti na izlaz porođajnog kanala i pojavi se u vulvi, inspekcijom treba utvrditi je li potrebna epiziotomija ili se porod može završiti bez nje. Očuvanje medice uglavnom zavisi od umješnosti primalje i liječnika.

### **2.18. Lokalna anestezija medice**

#### **Postupak**

Lokalna ili infiltraciona anestezija ponekad se koristi za anesteziju perineuma i područja vagine oko epiziotomije. Anestezija perineuma je slična kao kod pudentalne anestezije.

### **2.19. Opne, način pojavljivanja fetusa, porođanje**

#### **Definicija**

Drugo porođajno doba je ekspulzija ploda odnosno porođanje u pravom smislu riječi, prolaz ploda kroz porođajni kanal i nebi trebalo trajati dulje od 2 sata. Vodenjak se mora rupturirati, ako nije do toga spontano došlo na početku drugog porođajnog doba odnosno kad je ušće materice potpuno otvoreno.

### **2.20. Porođanje posteljice**

#### **Definicija**

Treće porođajno doba je porođanje posteljice. Ako roditeljica ne krvari treba pola sata čekati na spontan porod posteljice. Proces se može ubrzati pražnjenjem mokraćnog mjehura i orfiniranjem uterotonika, te nježnim povlačenjem pupčane vrpce i pritiskom na uterus u smjeru porođajne ose.

### **2.22. Pregled tijekom poroda (procjena cerviksa, dilatiranost)**

#### **Definicija**

Partogram je zapis o najvažnijim zbivanjima za vrijeme porođaja. U njemu treba registrirati vrijeme otvaranja ušća materice i spuštanje prednjačecog dijela ploda. Otvaranje ušća materice kao i spuštanje prednjačecog dijela ploda može se uvrđiti samo vaginalnim pregledom, odnosno palpacijom.

### **2.23. Repariranje epiziotomije i laceracija**

#### **Procedura**

Incizije epiziotomije ili laceracija porođajnog kanala moraju se kirurški sanirati. U pravilu se to može postići pojedinačnim ili produženim šavovima sa resorbirajućim šivačim materijalom

### **2.24. Aspiracija usta i ždrijela novorođenčeta**

#### **Objašnjenje**

Prilikom poroda tijekom istiskivanja ploda u drugom porođajnom dobu, zavrijeme prolaska ploda kroz porođajni kanal, dolazi do aspiracije vaginalnog sekreta i/ili ostataka plodne vode. Aspirirana tekućina se obično zadržava u ustima i ždrijelu ploda.

#### **Postupak**

Prije nego plod počinje disati treba ga položiti na jednu stranu s glavom naniže, te uz pomoć aspiratora isisati sav tekući sadržaj usne šupljine i ždrijela. To se može postići i jednostavnim aspiratorom u kojem se postiže potpritisak ustima operatora ili primalje.

### **2.25. Potpora trudnici za vrijeme porođaja**

#### **Objašnjenje**

Rodilji je od posebnog značaja psihička potpora. Obveza liječnika je objasniti tjeka poroda, te podučavanje reodilje o načinu disanja za vrijeme kontrakcija uterusa praćenih bolom i u vrijeme relaksacije.

### **2.26. Primanje i držanje novorođenčeta**

#### **Objašnjenje**

Porod glave ploda treba pažljivo pratiti, naročito defleksiju glave, što u stvari označava porod glave. U tom momentu ramena se nalaze na ulazu zdjelice u širem poprečnom prečniku. Defleksiju slijedi vanjska rotacija glave i upravni porod ramena, prvo prednje ispod simfize zatim stražnje, te najzad i ostali dio ploda.

### 3. Infektivne bolesti: Katalog vještina

<b>Znati</b>	<b>Postupak</b>	<b>T I</b>	<b>T II</b>	<b>A</b>
	3.1. Laboratorijska obrada likvora i tumačenje nalaza			
	3.2. Mjere i postupci za izolaciju bolesnika			
<b>Znati kako</b>	<b>Postupak</b>	<b>T I</b>	<b>T II</b>	<b>A</b>
	3.3. Lumbalna punkcija			
	3.4. Uzimanje uzoraka za krvne kulture			
<b>Pokazati kako &amp; uraditi</b>	<b>Postupak</b>	<b>T I</b>	<b>T II</b>	<b>A</b>
	3.5. Epidemiološka povijest bolesti			
	3.6. Ispitivanje meningealnih znakova			
	3.7. Uzimanje uzoraka mokraće, iskašljaja i stolice za laboratorijsku analizu			
	3.8. Uzimanje obriska grla i nazofarinksa			
	3.9. Upotreba zaštitnih sredstava (maska, naočale, rukavice, pregača)			

<b>3.1. Analiza likvora</b>
Vidjeti potpoglavlje 3.3.
<b>3.3. Lumbalna punkcija</b>
<b>Definicija, ciljevi i indikacije</b> Dijagnostička lumbalna punkcija izvodi se za pribavljanje likvora za biokemijsku, citološku i mikrobiološku analizu, odnosno za aplikaciju kontrasta (mijelografija).
<b>Kontraindikacije</b> Sumnja na povećan intrakranijski tlak ili postojanje endokranijskih procesa koji bi mogli uzrokovati transtentorijalno ili foraminalno uklještenje.
<b>Komplikacije</b> Krvarenje, jatrogeni unos mikroorganizama (meningitis).
<b>Nuspojave</b> Postpunkcijska glavobolja, bolovi uzduž kralježnice.
<b>Potreban materijal</b> 7. Držač za gazu 8. Sterilna gaza 9. Dezinficijens 10. Igle za lumbalnu punkciju s mandrenom (najčešće se upotrebljava br. 18, a ako sumnjamo na povišeni intrakranijski tlak preporučljivo je upotrijebiti tanje igle (br. 22). 11. Šprice 12. Epruvete
<b>Objašnjenje procedure bolesniku:</b> Obvezno upoznati bolesnika s indikacijom za izvođenje lumbalne punkcije i redoslijedom postupaka. Zatražiti suglasnost s potpisom kada god je to moguće.
<b>Položaj bolesnika</b> Na tvrdom stolu za preglede (samo ako je neizbježno na krevetu) bolesnika treba postaviti na lijevi bok (ako je liječnik dešnjak) u fetalni položaju (sa savijenim nogama u koljenima i kukovinima, a glavu treba flektirati na prsnu kost).
<b>Odjeća bolesnika</b> Bolnički ogrtač za jednokratnu upotrebu s kopčanjem na leđima.
<b>Pripremne radnje</b> Označiti kožnim markerom greben ilijačne kosti – ta razina približno odgovara L <sub>4</sub> L <sub>5</sub> intervertebralnom prostoru.
<b>Čišćenje interventnog polja</b> Treba pažljivo očistiti kožu u području interventnog zahvata prema svim načelima antiseptičkog postupka. Koristi se alkoholni dezinficijens, a za završnu dezinfekciju upotrebljava se preparat joda (jodna tinktura, Betadine). Alkoholom se radno polje čisti tri puta, a potom jodom jedanput. Čišćenje se obavlja odmjerenim potezima odozgo prema dolje i od središnje linije uzduž kralježnice prema van, a priprema se površina od promjera 20-tak centimetara.
<b>Anesteziranje - lokalna anestezija</b> Uvodimo iglu br. 20 u intraspinozni prostor. Aspiracijom treba provjeriti mogućnost eventualnog prodora u subarahnoidalni prostor te, polaganom izvlačeći iglu, uštrcavamo 2 cc <i>xylocaina</i> ili <i>procaina</i> .
<b>Izvođenje procedure po fazama</b> 1. Palcem i kažiprstom lijeve ruke treba fiksirati kožu na mjestu uboda iglom. 2. Iglu s mandrenom treba postaviti usporedno s podlogom, točno u središnju liniju i usmjeriti malo kranijalno. 3. Nakon stjecanja određenog iskustva moguće je točno razlikovati pod vrhom igle različite konzistencije tkiva kroz koje prolazimo, i pouzdano utvrditi trenutak prolaska kroz duralnu ovojnici (osjećaj nježnog puknuća membrane). 4. Ako se dođe u kontakt s kosti iglu treba izvući i repozicionirati. 5. Ako se neuspješnom punkcijom artifično dobije krv, <sup>8</sup> punkciju treba ponoviti s novom iglom punktirajući sljedeći intervertebralni prostor kranijalno.

<sup>8</sup> Krv u likvoru, za razliku od krvavog likvora pri krvarenju u subarahnoidalnom prostoru, moguće je razlikovati uzimanjem likvora u tri epruvete. Ako je riječ o subarahnoidalnom krvarenju likvor je u sve tri epruvete

**Opres!**

Uvijek misliti na mogućnost postojanja endokranijske tvorbe koja se može pokrenuti naglim ispuštanjem likvora lumbalno. Ako je punkciju nužno napraviti i kada se sumnja na mogućnost postojanja endokranijske patološke tvorbe, punkciju se obvezno mora izvesti u ležećem položaju na boku, te polako ispuštati malu količinu likvora. Za analizu je inače potrebno 5–8 ml likvora.

**Upute bolesniku nakon obavljene lumbalne punkcije.**

Nakon punkcije bolesnik treba mirno ležati u krevetu bez jastuka jedan sat, a potom još 2 do 3 sata ostati u krevetu da bi se smanjila vjerojatnost poslijepunkcijske glavobolje. Teže fizičke aktivnosti treba ograničiti 24 sata nakon lumbalne punkcije.

**Registriranje obavljenog postupka.**

U povijest bolesti treba upisati vrijeme izvođenja lumbalne punkcije, količinu uzetog likvora i karakteristike likvora (tlak istjecanja, izgled, bistrina, zakrvarenost), te zabilježiti sve eventualne probleme pri izvođenju lumbalne punkcije.

**Zahtjev za laboratorijsku obradu**

Uobičajene su ove laboratorijske analize: broj stanica s citološkom diferencijacijom, proteini, glukoza i kloridi u likvoru, te bakteriološka kultura. Kada je indicirano (autoimune i neurodegenerativne bolesti) može se učiniti imunoelektroforeza, te druge pretrage (npr. serološke).

Likvor **zakrvaren** pri samoj lumbalnoj punkciji razbistri se nakon kraćeg stajanja, likvor je **ksantokroman** (žučkase boje – zbog razgradnje hemoglobina) kod subarahnoidalnog krvarenja nakon 5-6 dana, a **zamućen** i mliječnog izgleda zbog velikog broja upalnih stanica i mikroorganizama (gnojni meningitis).

Od biokemijskih pretraga najvažnije je određivanje proteina (znatan porast kod gnojnog meningitisa i intraduralnih zapreka otjecanja likvora), šećera (niske vrijednosti kod gnojnog i tuberkuloznog meningitisa) i klorida (snižena vrijednost vrlo je suspektna za tuberkulozni meningitis).

**Napomena**

Uvijek kada postoji i najmanja sumnja treba likvor poslati u mikrobiološki laboratorij radi analize i identificiranja uzročnika.

**Karakterističan likvorski nalaz u nekim bolestima**

Bolest	Izgled	Tlak (cm H <sub>2</sub> O)	Stanice/mm <sup>3</sup>	Proteini (mg/L)	Ostalo
Normalan nalaz	bistar, bezbojan	10,0-18,0	0-5 limfocita	150-450	glukoza: 3,0-4,0 mmol/L
Trauma	krvav	Promjenjiv	masa eritrocita	povišeni	bistar iznad precipitata
Subarahnoidalno krvarenje	krvav	Povišen	masa eritrocita	povišeni	ksantokroman iznad precipitata
Gnojni meningitis	zamućen	Povišen	Nekoliko stotina ili tisuća polimorfonukleara	1000-5000	snižena koncentracija glukoze
Serozni (virusni) meningitis	opalescentan	Povišen	Nekoliko stotina ili tisuća limfocita	Normalni ili blago povišeni	sterilan
Spinalni blok	ksantokroman	Nizak	do 20 limfocita	Izrazito povišeni	koagulira
Neuro-degenerativna bolest	bistar	Normalan	do 20 limfocita	različit nalaz	Elektroforeza likvora

**Indikacije za konzultaciju specijaliste**

Kod sumnje na meningitis bolesnika treba odmah uputiti infektologu i obavezno napraviti lumbalnu punkciju, a pri sumnji na subarahnoidalno krvarenje (izrazita zakočenost šije bez znatnijeg povišenja temperature) neurologu.

jednakomjerno zakrvaren, a ako je krvarenje arteficialno likvor se bistri i u trećoj je epruveti manje krvav nego u prvoj.



## 4. Interna medicina: Katalog vještina

### 1. Abdomen

<b>Pokazati kako &amp; uraditi</b>	<b>Postupak</b>	<b>T I</b>	<b>T II</b>	<b>A</b>
	4.1. Auskultacija (crijevna peristaltika i šumovi)			
	4.2. Inspekcija			
	4.3. Ispitivanje migrirajuće osjetljivosti			
	4.4. Ispitivanje osjetljivosti i udaljene osjetljivosti			
	4.5. Ispitivanje osjetljivosti bubrega			
	4.6. Izvođenje fenomena undulacije			
	4.7. Palpacija (abdominalna stijenka, jetra, slezena, aorta)			
	4.8. Perkusija (jetra, slezena, mokraćni mjehur)			

### 2. Ekstremiteti

<b>Znati</b>	<b>Postupak</b>	<b>T I</b>	<b>T II</b>	<b>A</b>
	4.9. Arteriografija			
	4.10. Biopsija kože			
	4.11. Biopsija mišića			
	4.12. Biopsija sinovijalnih ovojnica			
	4.13. Termografija			

<b>Znati kako</b>	<b>Postupak</b>	<b>T I</b>	<b>T II</b>	<b>A</b>
	4.14. Artrocenteza			
	4.15. Pregled zglobne tekućine			
	4.16. Procjena brzine ponovnog punjenja kapilara a			
	4.17. Procjena kapilarnog puls			
	4.18. Radiografija kralježnice i zglobova			
	4.19. Trusseauov znak			
4.20. Ultrasonografija zglobova				

<b>Pokazati kako &amp; uraditi</b>	<b>Postupak</b>	<b>T I</b>	<b>T II</b>	<b>A</b>
	4.21. Funkcionalni testovi za arterije i vene			
	4.22. Inspekcija kože, noktiju, mišićnog tonusa, oticanje, deformiteti			
	4.23. Inspekcija zglobova			
	4.24. Opća pravila pregleda (inspekcija, palpacija, auskultacija, raspon kretnji)			
	4.25. Otkrivanje arterijskog šuma			
	4.26. Palpacija arterija			
	4.27. Palpacija kože, tetiva, zglobova, raspon kretnji			
	4.28. Procjena raspona kretnji u zglobovima			
	4.29. Zglobovi: osjetljivost, otoci			

### 3. Glava / vrat

<b>Pokazati kako &amp; uraditi</b>	<b>Postupak</b>	<b>T I</b>	<b>T II</b>	<b>A</b>
	4.30. Auskultacija karotidne arterije			
	4.31. Inspekcija očiju, nosa, usne šupljine i grla			
	4.32. Palpacija dušnika			
	4.34. Palpacija štitnjače			
	4.35. Palpacija žlijezda slinovnica			
	4.36. Procjena ukočenosti vrata			

#### 4. Kralježnica

Pokazati kako & uraditi	Postupak	TI	T II	A
	4.37. Procjena pokretljivosti			
	4.38. Inspekcija pri mirovanju			
	4.39. Inspekcija pri kretanju			
	4.40. Osjetljivost na palpaciju i perkusiju			

#### 5. Medica

Pokazati kako & uraditi	Postupak	TI	T II	A
	4.41. Inspekcija nalaza na rukavici nakon digito-rektalnog pregleda			
	4.42. Inspekcija analne i perianalne regije			

#### 6. Muške genitalije

Pokazati kako & uraditi	Postupak	TI	T II	A
	4.43. Inspekcija i palpacija skrotuma			
	4.44. Inspekcija penisa			

#### 7. Opća procjena i vitalni znakovi

Pokazati kako & uraditi	Postupak	TI	T II	A
	4.45. Inspekcija i palpacija kože			
	4.46. Inspekcija sluznica			
	4.47. Izgled i držanje tjela			
	4.48. Jugularni venski tlak			
	4.49. Krvni tlak			
	4.50. Palpacija limfnih čvorova			
	4.51. Puls			
	4.52. Uhranjenost, visina i težina			

#### 8. Pretrage

Znati	Postupak	TI	T II	A
	4.53. Biopsija bubrega i jetre			
	4.54. Biopsija koštane srži			
	4.55. Bronhoskopija			
	4.56. Ehokardiografija			
	4.57. Holterov test			
	4.58. Kateterizacija srca			
	4.59. Pregled doplerom			
	4.60. Punkcija arterije			
	4.61. Snimanje EKG-a			
	4.62. Spirometrija			

Znati kako	Postupak	TI	T II	A
	4.63. Aspiracija koštane srži			
	4.64. Aspiracija zglobnih izljeva			
	4.65. Gastroskopija			
	4.66. Mijelogrami			
	4.67. Pleuralna punkcija			
	4.68. Procjena Giemsa razmaza			
	4.69. Proktoskopija			
	4.70. Ultrazvuk abdomena			

<b>Pokazati kako &amp; uraditi</b>	<b>Postupak</b>	<b>T I</b>	<b>T II</b>	<b>A</b>
	4.71. Interpretacija elektrokardiograma			
	4.72. Priprema i pregled preparata krvi			
	4.73. Priprema i pregled preparata urina (sredina mlaza)			
	4.74. Uzimanje krvi iz vrha prsta			
	4.75. Venopunkcija			
	4.76. Verifikacija ascitesa undulacijom			

## 9. Prsni koš

<b>Pokazati kako &amp; uraditi</b>	<b>Postupak</b>	<b>T I</b>	<b>T II</b>	<b>A</b>
	4.77. Auskultacija pluća			
	4.78. Auskultacija srca			
	4.79. Inspekcija dojki			
	4.80. Inspekcija prsnog koša pri mirovanju			
	4.81. Inspekcija tijekom disanja			
	4.82. Palpacija dojki			
	4.83. Perkusija pluća, određivanje baze pluća			
4.84. Palpacija respiratorne ekspanzije				

## Terapijske mjere

<b>Znati</b>	<b>Postupak</b>	<b>T I</b>	<b>T II</b>	<b>A</b>
	4.85. Potpomognuta ventilacija			
	4.86. Renalna dijaliza			

<b>Pokazati kako &amp; uraditi</b>	<b>Postupak</b>	<b>T I</b>	<b>T II</b>	<b>A</b>
	4.87. Elektrošok			
	4.88. Intramišićna injekcija			
	4.89. Intravenska injekcija			
	4.90. Osnove kardio-pulmonalne reanimacije (simulator)			
	4.91. Subkutana injekcija			
	4.92. Transfuzija			
	4.93. Urinarni kateter (simulator)			
4.94. Uvođenje nazogastrične sonde (simulator)				

## 10. Ženski spolni sustav

<b>Pokazati kako &amp; uraditi</b>	<b>Postupak</b>	<b>T I</b>	<b>T II</b>	<b>A</b>
	4.95. Inspekcija stidnice, medice			

**4.9. Artrografija**

Vidjeti potpoglavlje 6.1.

**4.10. Biopsija kože**

Vidjeti potpoglavlje 1.6. i 5.68.

**4.11. Biopsija mišića**

Vidjeti potpoglavlje 5.68.

**4.12. Biopsija sinovijalnih ovojnica**

Vidjeti potpoglavlje 5.68.

**4.14. Intraartikularna punkcija****Definicija**

Punkcija zgloba se vrši u dijagnostičke (utvrđivanje prisustva i naravi izljeva kao i radi izvođenja artrografije) i terapijske svrhe (smanjenje bola pri upalnim procesima, lokalna primjena lijekova).

**Postupak**

Nakon dezinfekcije kože zglob se punktira iglom. Iгла je deblja ili tanja, a odabire se prema očekivanoj prirodi izljeva.

**Indikacije**

1. Simptomatski izljev (aspiracija)
2. Isključivanje/dokazivanje infekcije i izljeva zgloba
3. Giht (aspiracija i injiciranje)
4. Neuspjeh sistemske antiinflamatorne terapije u artralgiama (injiciranje lijekova)
5. Injiciranje kortikosteroida pri tendinitisu, burzitisu, neuritisu, reumatoid artritisu, osteoartritisu, gihtu, pseudogihtu, ankilozirajućem spondilitisu

**Kontraindikacije**

1. Akutna trauma
2. Celulitis na mjestu planirane punkcije zbog mogućeg unošenja infekcije u zglobni prostor
3. Utvrđene metastaze u kosti
4. Bakterijske upale periartikularnih burzi
5. Bakterijemija kojoj uzrok nije zglob koji se planira punktirati
6. Oštećenje kože na mjestu koje se planira punktirati
7. Primarna koagulopatija (moguće krvarenje u zglob)
8. Proteza zgloba (konzultirati specijalista)
9. Antikoagulantna terapija
10. Tri injekcije u isti zglob u prethodnih 12 mjeseci – moguće mehaničko oštećenje (naročito nosećeg) zgloba

**Komplikacije**

1. Prolongirani bol
2. Krvarenje
3. Gubitak senzibiliteta (pri injiciranju živca)
4. Prolazna pareza (gubi se nakon metaboliziranja anestetika)
5. Jatrogeni infektivni artritis
6. Oštećenje zgloba
7. Injiciranje u krvnu žilu
8. Ruptura tetive
9. Trauma zglobne hrskavice
10. Osteoporoza (pri visokim dozama kortikosteroida)
11. Steroidna artropatija

**Nuspojave**

U toku prva 48 do 72 sata nakon punkcije zglob se može povećati - potrebno mirovanje injiciranog zgloba uz analgetike i ledene obloge.

**Materijal**

1. Povidon jodin ili alkohol
2. Sterilne rukavice pri uzimanju kulture ili u bolesnika koji su imunodeficitni
3. Lokalni anestetik (1% lidokain), etil klorid spray za kožu
4. Jedna štrcaljka 3 ccm sa iglom za lokalnu anesteziju
5. Jedna štrcaljka za injiciranje u artikularni prostor
6. Više igala raznih promjera
7. Zdjelice za zasijavanje kultura

**Procedura**

1. Ekstremitet na kojem se nalazi zglob koji će se punktirati oslobodi se odjeće
2. Bolesnik mora udobno ležati, premda tijekom punkcije malih zglobova gornjih ekstremiteta mogu i sjediti
3. Utvrditi mjesto injiciranja određivanjem anatomskih oznaka
4. Izbjeći put injiciranja koji bi mogao rezultirati oštećenjem živca ili krvne žile (zglobu treba pristupiti s ekstenzorne strane kad god je to moguće, jer je tu najmanja mogućnost ozljeda krvnih žila i živaca)
5. Označiti mjesto injiciranja markerom
6. Koža oko zgloba se opere, po potrebi obrije
7. Koža se očisti tri puta s povidon jodinom ili alkoholom
8. Koža se može anestetizirati lokalnim anestetikom ili smrzavanjem
9. Pripremiti soluciju za injiciranje
10. Uzeti sterilne rukavice i sterilnu iglu
11. Povlačenjem klipa utvrditi da se ne injicira u krvnu žilu
12. Ne injicirati ako postoji otpor – postoji mogućnost da se igla nalazi nasuprot ligamentu ili tetivi
13. Punktirati zglob
14. Tekućinu iz zgloba izvlačiti nježno i polagano
15. Nakon injiciranja rastvora ili dijagnostičke punkcije izvući iglu i pritisnuti punktirno mjesto
16. Mjesto uboda se prekrije sterilnom gazom
17. Aplicira se led na zglob
18. Nekoliko puta se vrše aktivni i pasivni pokreti zgloba
19. Punktirani zglob ne smije izlagati većem opterećenju
20. Preporučuje se mirovanje injiciranog zgloba u trajanju od 48-72 sata
21. Imobilizacija nije indicirana

**Preporuke za punkciju različitih zglobova**

**Lakat** se namjesti u fleksiju od 30 do 90° i unutarnju pronaciju. Punktira se s vanjske i stražnje strane. Na vanjskoj strani ubada se pored vanjskog ruba olekranona i ispod lateralnog epikondila. Igla se usmjerava paralelno olekranonu u pravcu unutarnjeg epikondila. Na zadnjoj strani punktira se u sam vrh olekranona u pravcu zgloba.

**Ručni zglob** se nerijetko punktira radi injiciranja lijeka (kortikosteroida kod reumatoidnog artritisa). Svi tipični pristupi su dorzalni, dva s radijalne i jedan s ulnarne strane.

**Koljeno** se punktira u gornjem kvadrantu, anteromedijalno ili anterolateralno, tj. uz gornji rub i iza patele. Igla se usmjeri koso prema unutra u dubinu od 3-4 cm, nakon toga između patele i prednje površine kondila femura za iduća 2-3 cm. Punkcija je olakšana jasnim obrisima nabreklog, zahvaćenog zgloba. Najčešće se ulazi u zglobnu šupćjinu već nakon 1-3 cm.

Punkcija zglobova **kuka** i **ramena** je uglavnom u domeni specijalista kirurških struka.

**Indikacije za konzultaciju specijalista**

1. Proteza zgloba
2. Neuobičajena simptomatologija
3. Nejasne anatomske markacije
4. Tri prethodne injekcije nisu pokazale željeni efekt
5. Teško dostupni zglobovi (kukovi)

#### 4.15. Diferencijalna dijagnoza sinovijalne tečnosti kod nekih zglobnih oboljenja

Svojstvo	Normalna sinovijalna tekućina	Artroza	Reumatoidni, artritis	Septički artritis
Boja	Svjetlo žuta	Jantarno žuta	Žuta do zelenkasta	Bjelkasta do sivkasta
Zamućenje	Prozirna, lagano zamućena	bistra	Zamućena	Jako mutna
Viskoznost	Lagano smanjena	normalna	smanjena	smanjena
Talog mucina	kompaktan	čvrst	rastresit	rastresit
Stanice	200-1000	1.000	6.000-10.000	20.000PMN
Vrste stanica	Mononukleari	Neutrofili	Neutrofili	Neutrofili
Glukoza	0.8-1	0.8-1.0	0.5-0.8	< 0.5

#### 4.19. Trousseauov znak (karpopedalni spazmi)

##### Definicija

U bolesnika s hipokalcemijom moguće je izazvati karpalne spazme okludirajući brahijalnu arteriju.

##### Izvođenje manevra

Oko nadlaktice postavlja se ovojnica aparata za mjerenje tlaka, koja se napuše na vrijednosti tlaka veće od sistolijskog arterijskog tlaka. Taj tlak se održava duže od tri minuta, i ako se jave karpalni spazmi, oni se očituju kao fleksija u ručju i metakarpofalangealnim zglobovima, s ekstenziranom distalnom i proksimalnom interfalangealnim zglobovima i addukcijom palca i prstiju. Ovakav odgovor smatramo pozitivnim Trousseauovim znakom i pacijent najvjerojatnije ima hipokalcemiju.

##### Napomena

Ovaj znak se može pojaviti prije drugih manifestacija koje ukazuju na hipokalcemiju, kao što su hiperrefleksija i tetanija, ali se smatra manje specifičnim od Chvostekovog znaka za hipokalcemiju.

#### 4.16. Procjena brzine ponovnog punjenja kapilara

Vidjeti potpoglavlje 5.65.

#### 4.21. Funkcionalni testovi za arterije i vene

Vidjeti u potpoglavlju kirurških vještina, 5.63. i 5.65.

#### 4.54. Biopsija koštane srži

Vidjeti potpoglavlje 5.8. Punkcija sternuma.

#### 4.60. Punkcija arterije

##### Definicija

Punkcija arterija, uglavnom radijalne arterije, najčešće se vrši uglavnom zbog dobivanja pouzdanog uzorka krvi za plinsku analizu, a služi također kod niza dijagnostičkih postupaka (izravno mjerenje arterijskog tlaka, arteriografija), i veoma rijetko u terapijske svrhe.

##### Postupak

Prije punkcije radijalne arterije provjerava se prohodnost glavnih arterija podlaktice. Ako je prohodnost dobra, šaka se supinira i hiperekstendira a koža dezinficira. Nakon palpiranja radijalne arterije, uvodi se igla, a nakon naviranja krvi, igla se izvlači, a mjesto uboda komprimira kroz 5-10 min. Dobiveni uzorak se šalje u laboratorij u štrcaljki sa previnutom iglom.

##### Indikacije

1. Dobivanje krvi za plinsku analizu i mjerenje acido-baznog statusa
2. Dobivanje krvi ukoliko je venepunkcija nemoguća
3. Angiografskih snimanja
4. Endovaskularnih intervencija

### **Kontraindikacije**

Apsolutnih kontraindikacija nema. Postupak se vrši oprezno ukoliko postoje:

1. Raynaud'ov sindrom
2. Buergerova bolest
3. Dijabetes (rizik periferne arterijske bolesti – promjer arterije sužen, pa je punktiranje oteženo)
4. Opekotine
5. Hiperkoagulabilna stanja (povećan rizik arterijske okluzije)
6. Hemoragijska dijateza (povećan rizik hemoragije)
7. Antikoagulantna terapija (povećan rizik hemoragije)
8. Ateroskleroza
9. Izrazita gojaznost (masno tkivo otežava nalaženje arterije)
10. Infekcija kože na mjestu planirane punkcije
11. Ožiljci na mjestu planirane punkcije

### **Komplikacije**

1. Izrazit bol upućuje na moguću trombozu, embolizaciju ili oštećenje živca
2. Masivno krvarenje
3. Gubitak senzibiliteta (može nastati kao posljedica izravnog oštećenja živca, kompresija živca hematomom ili kompromitiranje cirkulacije)
4. Infekcija (rizik osteomijelitisa ukoliko se punktira kost)
5. Nastanak arterijsko-venske fistule

### **Nuspojave**

1. Hematom na mjestu punkcije
2. Arterijski spazam
3. Distalna ishemija

### **Potreban materijal**

1. Igla 0,5 mm
2. Sterilna plastična štrcaljka 3-5 mL
3. Heparin 1000 jedinica/ml
4. Sterilne rukavice
5. Antiseptički rastvor
6. Sterilne vata
7. Posuda s ledom za transport uzorka
8. Bubrežnjak
9. Izvor jakog usmjerenog svjetla
10. Adhezivna (hipoalergijska) traka– leukoplast
11. Vrećica za kompresiju punktiranog mjesta

### **Upute**

1. Objasniti bolesniku postupak i moguće komplikacije
2. Dobiti pismeni pristanak od bolesnika
3. Prije punkcije radijalne arterije nedominantne ruke, poglavito kod starijih osoba, treba provjeriti prohodnost glavnih arterija podlaktice pomoću **Allenovog testa**. Bolesnik podigne ruku iznad razine srca, snažno stisne šaku, a ispitivač mu prstima jedne ruke komprimira radijalnu, a prstima druge ruke ulnarnu arteriju, odmah iza zapešća. Bolesnik nakon toga spusti ruku ispod razine srca. Ukoliko naglim otpuštanjem pritiska na ulnarnu arteriju (uz održanu kompresiju radijalne arterije) do tada blijeda blijeda i ishemična šaka naglo pocrveni (reaktivna hiperemija) nakon 6 sekundi, prohodnost ulnarne arterije je dobra. Ukoliko u takvog bolesnika dođe do povrede radijalne arterije, to neće kompromitirati cirkulaciju šake. Ukoliko ne dođe do reaktivne hiperemije cirkulacija je nedovoljna, a šaku najvjerojatnije opskrbljuje samo radijalna arterija. Ne preporučuje se izvođenje punkcije na toj ruci, jer postoji opasnost od traumatske ishemije
4. Za punkciju radijalne arterije pripremiti tanku iglu promjera 0,5 mm, dugačku 3,5 do 4 cm, na štrcaljki od 3-5 ml. U štrcaljku se prethodno navuče oko 0,1 mL heparina
5. Liječnik navlači sterilne rukavice
6. Očistiti mjesto planirane punkcije povidone-jodinom ili 70% alkoholom
7. Šaka se supinira i dorziflektira
8. Palpira se radijalna arterija
9. Neposredno uz kažiprst ruke kojom se palpira mjesto najsnažnije pulzacije uvodi se igla pod kutom od 45° za nekoliko milimetara, sve dok se na vršku igle ne osjete pulzacije.
10. Naglim pokretom se ubode slijedeća 2-3 mm u dubinu i uđe u arteriju

11. Navire svijetlo-crvena arterijska krv u pulzirajućem mlazu
12. Ukoliko se ne dobije krv, treba polako izvući iglu i punktirati ponovo neposredno distalno ili proksimalno od mjesta prethodne punkcije
13. Arterijsku krv ne treba aktivno aspirirati, jer je moguće dobiti primjese venske krvi. Kako bi se olakšalo naviranje arterijske krvi u plastičnoj štrcaljki se izbuši rupica, koja se kasnije zatvori leukoplastom
14. Ukoliko se pulzacije arterije ne mogu palpirati treba je identificirati s Dopplerom
15. Ukoliko tri pokušaja punkcije arterije budu neuspješna treba pozvati iskusnijeg kolegu
16. Nakon uzimanja 2-3 ml arterijske krvi iglu izvući
17. Svakom mililitru arterijske krvi treba dodati 0,05 mL heparina; manje su količine nedovoljne za izdašnu antikoagulaciju, a veće snižavaju pH uzorka krvi
18. Izbaciti mjehuriće zraka iz štrcaljke
19. Dobiveni uzorak poslati u laboratorij u iskorištenoj štrcaljki sa zavintom iglom, u posudi s ledom
20. Napisati ime bolesnika na štrcaljki
21. Komprimirati mjesto punkcije 5-10 minuta
22. Provjeriti punktirano mjesto nakon 15 minuta, ustanoviti eventualno postojanje hematoma i provjeriti perfuziju distalno od punkiranog mjesta
23. Bolesniku savjetovati da izvijesti liječnika o svim neuobičajenim postpunkcijskim pojavama, naročito bolu, krvarenju i promjeni boje kože

#### **Indikacije za konzultaciju specijalista**

1. Arterijske embolije ili tromboze – konzultirati vaskularnog kirurga
2. Znaci ishemijske (bol, hladnoća, parestezije, paraliza, bljedilo, odsustvo pulsa) – konzultirati vaskularnog kirurga
3. Oštećenje živca – konzultirati neurokirurga

### **4.61. Elektrokardiogram**

#### **Definicija**

Elektrokardiogram je odraz akcionih električnih struja izazvanih stvaranjem i širenjem podražaja u srcu. Pretraga je neinvazivna, bezbolna i brza i predstavlja zlatni standard za ispitivanje aritmija i poremećaja provođenja signala kroz srčani mišić. Osim toga, od koristi je u dijagnosticanju infarkta srca, koronarne bolesti, perikarditisa, miokarditisa i diselektrolitemija.

#### **Postupak**

Akcioni potencijal srčanog mišića se može registrirati aparatom elektrokardiografom, a dobivena krivulja se zove elektrokardiogram. Kod snimanja elektrokardiografske krivulje na ekstremitete se postavljaju četiri elektrode. Pomicanjem birača prema oznakama željenih odvoda snimaju se standardni i unipolarni elektrokardiogram, a okretanjem birača na položaj V snima se šest prekordijalnih odvoda. Ukupno ima 12 standardnih, unipolarnih i prekordijalnih odvoda.

#### **Indikacije**

1. Bol u prsima vjerojatno kardijalnog podrijetla
2. Sinkopa
3. Vertigo
4. Dispnea (ukoliko je Ekg snimljen u sjedećem položaju to treba naznačiti)
5. Aritmija
6. Preventivni pregledi asimptomatskih bolesnika starijih od 40 god., s faktorima rizika za razvoj kardijalnih oboljenja.
7. Hipertenzija
8. Šećerna bolest
9. Bolesnici koji uzimaju lijekove s poznatim kardiovaskularnim efektom

#### **Kontraindikacije - relativne kontraindikacije**

1. Bolesnici koji trebaju žurnu intervenciju za uspostavljanje i održavanje dišnog puta su prioritet. Ekg snimiti tek nakon što se uspostavi dišni put.
2. Infektivne kožne bolesti i opekotine ometaju postavljanje elektroda
3. Mišićni tremor izaziva artefakte i onemogućava interpretaciju.
4. Bolesnik u kolicima
5. Nemogućnost mirovanja bolesnika

#### **Komplikacije**

Neadekvatna interpretacija rezultata može dovesti do neadekvatnog tretmana i komplikacija.



<p><b>Nuspojave</b> Alergijske kožne reakcije na mjestu postavljanja elektroda.</p>
<p><b>Potreban materijal</b></p> <ol style="list-style-type: none"> <li>1. Elektrokardiograf s kablovima</li> <li>2. Elektrode</li> <li>3. Ekg traka</li> <li>4. Alkohol</li> <li>5. Vata</li> <li>6. Britvica</li> </ol>
<p><b>Upute</b></p> <ol style="list-style-type: none"> <li>1. Bolesnika staviti na ravan ležaj, s rukama koje postavljene niz tjelo i nogama koje se međusobno ne dodiruju. Ukoliko bolesnik ne može ležati na leđima (izražena ortopneja) treba označiti na Ekg snimku da je registracija učinjena s bolesnikom u (polu)sjedećem položaju.</li> <li>2. Očistiti i potom ovlažiti mjesta na koje će se postaviti elektrode.</li> <li>3. Nekad je potrebno bolesnika obrijati da bi elektrode bolje prionule na kožu.</li> <li>4. Postaviti ekstremitetne elektrode u skladu s oznakama: crveni kabl (žica) za desnu ruku, žuti za lijevu ruku, zeleni za lijevu, a crni za desnu nogu. Elektrode se postavljaju proksimalno od ručnog, odnosno skočnog zgloba</li> <li>5. Prekordijalne elektrode se postavljaju na slijedeći način: V1 u 4. interkostalni prostor uz desni rub sternuma, V2 u 4. interkostalni prostor uz lijevi rub sternuma, V3 u sredini između V2 i V4. V4, V5 i V6 se postavljaju lijevo u visini petog interkostalnog prostora, u medioklavikularnoj liniji (V4), u prednjoj aksilarnoj liniji (V5) i u srednjoj aksilarnoj liniji (V6).</li> <li>6. Nakon postavljanja elektroda pritisnuti tipku na elektrokardiografu kojom se počinje snimanje</li> <li>7. Standardna brzina papira je 25 mm/sec, s amplitudom od 1mV/10 mm. Pregledati snimak i ponoviti proceduru ukoliko je ritam je neregularan.</li> <li>8. Tada treba snimiti dodatni Ekg s odsječcima koji traju najmanje 10 sekundi</li> <li>9. Na Ekg papir napisati ime i prezime i godište bolesnika</li> <li>10. Skinuti elektrode i očistiti kožu bolesnika.</li> </ol>
<p><b>Indikacije za konzultaciju specijalista</b> Ekg nalaz koji zahtijeva specijalističku njegu Ekg nalaz s nesigurnim kliničkim značajem</p>

<p><b>4.62. Spirometrija</b></p>
<p><b>Definicija</b> Spirometrija je načešće upotrebljavan test od svih pretraga kojima ispitujemo plućnu funkciju, i njome procjenjujemo količinu (volumen) i brzinu zraka koji može biti udahnut i izdahnut iz pluća.</p>
<p><b>Indikacije</b> Od posebne vrijednosti je kod ispitivanja kroničnih plućnih oboljenja, kao što su</p> <ol style="list-style-type: none"> <li>1. Astma</li> <li>2. Plućna fibrozna oboljenja</li> <li>3. Plućna opstruktivna kronična oboljenja (<i>Cronical Obstructive Pulmonary Diseases, COPD</i>)</li> </ol>
<p><b>Kontraindikacije</b> Uznapredovala respiratorna insuficijencija. Koronarna insuficijencija. Skorašnje abdominalne i torakalne operacije. Teška politrauma. Fraktura rebara.</p> <p><b>Pažnja:</b> djeca mlađa od pet godina obično ne mogu slijediti date upute i izvršiti pokus.</p>
<p><b>Spirometri</b> su aparati kojima se vrši pretraga, a kao rezultat obično dobijamo dvije vrste krivulja: Temeljna krivulja, na kojoj je na X-smjernici prikazan volumen u litrima, a na Y-smjernici vrijeme u sekundama. Petlja kojom se prikazuje brzina protoka i ukupan volumen zraka, na kojoj se grafički prikazuje brzina protoka zraka na X-smjernici i ukupni inspiracijski i ekspiracijski volumen na Y-smjernici.</p>
<p><b>Priprema aparata</b> Uključiti aparat Pokrenuti računalo i programe Provjeriti hermetičnost vanjskih plastičnih cijevi Provjeriti uređaje za registriranje rezultata Kalibrirati uređaj</p>

Pripremiti štipaljice za nos, nastavke za usta i gazu.
<b>Položaj bolesnika</b> Bolesnik je u sjedećem položaju, s uspravnim leđima i vratom – treba izbjegavati svaku antefleksiju, kojom se previja traheja, a može doći i do unošenja mikroorganizama od bolesnika u aparaturu.
<b>Procedura</b> <ol style="list-style-type: none"> <li>1. Na nos je postavljena štipalica, kako bi se prevenirao gubitak zraka kroz nos</li> <li>2. Plastični nastavci za usta s filterima, kako bi se prevenirano unos mikroorganizama pri inspiriju iz mašine</li> <li>3. Pacijent uzima duboki udah, a zatim ekspirira preko nastavka u spirometar prema senzoru, što je moguće duže i što veću količinu zraka.</li> <li>4. Najčešće slijedi forsirani inspirijum, ali postoje različite varijacije i modaliteti u testiranju.</li> </ol>

<b>Najčešće ispitivani parametri u spirometriji</b>		
<b>FVC</b>	<i>Forced Vital Capacity</i>	Predstavlja ukupnu količinu zraka koju bolesnik može izdahnuti nakon punog inspirijuma, mjereno u litrima
<b>FEV<sub>1</sub></b>	<i>Forced Expiratory Volume in 1 Second</i>	Predstavlja količinu zraka koju bolesnik može izdahnuti u jednoj sekundi, i jedan je od temeljnih pokazatelja plućne funkcije (s <b>FVC</b> )
<b>FEV<sub>1</sub>/FVC</b>		Odnos koji treba kod zdravih odraslih osoba biti 75-80%
<b>PEF</b>	<i>Peak Expiratory Flow</i>	Predstavlja brzinu zraka koji izlazi iz pluća na početku ekspirijuma, mjeren u L/sec.
<b>FEF</b>	<i>Forced Expiratory Flow</i>	Predstavlja prosječnu brzinu zraka koji izlazi iz pluća tijekom ekspirijuma.
<b>FIF</b>	<i>Forced Inspiratory Flow</i>	Predstavlja prosječnu brzinu zraka koji ulazi u pluća tijekom inspirijuma.
<b>FET</b>	<i>Forced Expiratory Time</i>	Označava dužinu ekspirijuma u sekundama.
<b>TV</b>	<i>Tidal Volume</i>	Ukupan volumen inspiriranog i ekspiriranog zraka.

<b>4.64. Aspiracija zglobnih izljeva</b>
Vidjeti potpoglavlje 4.14.

<b>4.66. Mijelografija</b>
Vidjeti potpoglavlje 6.6.

<b>4.67. Pleuralna punkcija</b>
<b>Definicija</b> Perkutana punkcija pleuralne šupljine radi se u svrhu dobivanja uzorka sadržaja izljeva u pleuralnu šupljinu, kao i radi odstranjenja pleuralnog izljeva. Dijagnostičkom pleuralnom punkcijom se utvrđuje uzrok pleuralnog izljeva. Terapijskom pleuralnom punkcijom se evakuira pleuralni izljev i postiže poboljšanje respiratorne funkcije.
<b>Postupak</b> Iglom priključenom na štrcaljku ulazi se kroz torakalni zid u pleuralnu šupljinu i aspiracijom dobije tekućina količine od 50-100 ml i šalje na analizu (dijagnostička torakocenteza) ili se priključenjem katetera odstranjuje suvišna tekućina u mjerne posude (terapijska torakocenteza).

<p><b>Indikacije</b></p> <ol style="list-style-type: none"> <li>1. Dijagnosticiranje uzroka novonastalih pleuralnih izljeva. Punkcija nije indicirana u izljevima nastalim u jasnim kliničkim stanjima poput srčane dekompenzacije.</li> <li>2. Tretman dispneje koja nastaje kao posljedica velikih izljeva.</li> </ol>
<p><b>Kontraindikacije</b></p> <ol style="list-style-type: none"> <li>1. Bolesnici s nestabilnim vitalnim funkcijama.</li> <li>2. Nekooperativnost</li> <li>3. Teški poremećaji koagulacije (bolesnici s vrijednostima trombocita nižim od 50 i bolesnici koji s protrombinskim vremenom dva puta dužim od referentnih vrijednosti trebaju nadoknadu trombocita i čimbenika zgrušavanja prije procedure)</li> <li>4. Teški poremećaji srčanog ritma</li> <li>5. Nestabilna angina pectoris</li> <li>6. Infekcija torakalnog zida na mjestu planirane punkcije</li> </ol>
<p><b>Komplikacije</b></p> <ol style="list-style-type: none"> <li>1. Najčešća komplikacija je pneumotoraks, nastaje nakon punkcije ili laceracije pluća. Ukoliko pri punkciji bolesnik neprekidno kašlje, osjeća bol ili dispneju, proceduru treba prekinuti jer postoji visok rizik razvoja jatrogenog pneumotoraksa. Igla tanja od 1 mm će rijetko dovesti do pneumotoraksa. Uvijek se koristi igla s ventilom (stopcock), jer će zatvoren ventil pri mijenjanju štrcaljki ili posuda za hvatanje tekućine spriječiti ulazak zraka u iglu</li> <li>2. Edem pluća koji nastaje usljed nagle reekspanzije pluća može biti fatalan. Manifestira se dispnejom, tahipnejom, tahikardijom, kašljem i krvavim iskašljajem. Rizik se smanjuje ograničavanjem količine odstranjenog transudata/eksudata na manje od 1000 ml.</li> <li>3. Na jatrogeni hemotoraks treba posumnjati ako se vitalni znaci pogoršaju ili ako se pleuralna tekućina počne naglo reakumulirati.</li> <li>4. Krvarenje je rijetka komplikacija, osim pri poremećajima zgrušavanja</li> <li>5. Hipoksija nastala zbog neadekvatnog omjera ventilacije i perfuzije nakon reekspanzije pluća (rizik se smanjuje višesatnim ordiniranjem kisika uz kontrolu acido-baznog statusa)</li> <li>6. Povreda plućnog parenhima (aspirira se zrak ili pjenušav, krvav izljev)</li> <li>7. Povreda interkostalnog živca, arterije ili vene (događa se obično pri punkciji u blizini donjeg ruba rebra. Lokalne infekcije kože povećavaju rizik infekcije, kao i šećerna bolest i imunosupresivna terapija)</li> <li>8. Pri sumnji na moguću rupturu dijafragme na strani pleuralnog izljeva proceduru treba izvesti uz pomoć ultrazvuka, zbog izbjegavanja mogućih komplikacija</li> <li>9. Moguće komplikacije u bolesnika koji su podvrgnuti mehaničkoj ili manualnoj ventilaciji (savjetuje se ultrazvučno navođenje igle)</li> <li>10. Laceracija jetre, slezene i dijafragme</li> </ol>
<p><b>Nuspojave</b></p> <p>Bol na mjestu punkcije</p>
<p><b>Potreban materijal</b></p> <ol style="list-style-type: none"> <li>1. Igla promjera 1-3 mm, dužine 6-8 cm, (duža igla za gojaznije bolesnike)</li> <li>2. Kateter</li> <li>3. Konektori igle i štrcaljke s ventilnim mehanizmom (<i>stopcock</i>)</li> <li>4. Štrcaljka (50-60 ml)</li> <li>5. Sterilne rukavice</li> <li>6. Antiseptički rastvor (povidon-jodin)</li> <li>7. Anestetik (1-2% lidokain)</li> <li>8. Sedativ</li> <li>9. Sterilna pinceta</li> <li>10. Sterilne vata</li> <li>11. Sterilna gaza</li> <li>12. Posude za hvatanje uzorka za dijagnostičku analizu</li> <li>13. Posuda za hvatanje tekućine (500 mL)</li> <li>14. Dva bubrežnjaka</li> <li>15. Adhezivna traka (leukoplast)</li> <li>16. Ampula atropina za slučaj vazo-vagalne reakcije</li> <li>17. Oprema za reanimaciju za slučaj ozbiljnih komplikacija</li> </ol>

### Upute

1. Objasniti postupak bolesniku i osigurati pismeni pristanak
2. Isključiti postojanje kontraindikacija za postupak (koagulopatije, teški poremećaji srčanog ritma, nestabilna angina pektoris, infekcija torakalnog zida na mjestu punkcije)
3. Tri dana prije planiranog postupka isključiti antikoagulantnu terapiju
4. Utvrditi gornju granicu pleuralnog izljeva (perkusijska i auskultacijska pluća, eventualno UZV koji je idealan za mjerenje udaljenosti kože od pleure, određivanje mjesta punkcije u visoko rizičnih bolesnika i pri malim izljevima)
5. Bolesnik zauzima sjedeći položaj lagano nagnut naprijed, mora biti miran i ne kašljati
6. Anksioznim bolesnicima se daje blag sedativ
7. Markirati mjesto punkcije markerom – obično dva interkostalna prostora ispod razine tekućine (najčešće VIII međurebrani prostor, uz gornji rub IX rebra, u skapularnoj ili stražnjoj aksilarnoj liniji). Preporučuje se nikada ne punktirati ispod VIII međurebrarnog prostora. Takođe ne punktirati medijalno od medioklavikularne linije
8. Kožu markiranog mjesta dezinficirati po načelima antiseptike
9. Anestezija nije obavezna, a ukoliko se vrši koristi se s 1-2 % lidokainom do parijetalne pleure
10. Liječnik na dezinficirane ruke oblači sterilne rukavice
11. Bolesnika se zamoli da ruku na strani punkcije podigne tako da dlan položi na vlastiti zatiljak, da se zgrbi i da nakon dubokog udaha zadrži zrak
12. Treba uvijek punktirati uz gornji rub rebra (krvne žile i interkostalni živac su smješteni u sulkusu uz donji rub rebra), koristeći iglu dužine 6-8 cm lumena 1-3 mm, okomito na stijenku prsnog koša
13. Igla je nageta naprijed tako da je vrh igle u kontaktu s gornjim rubom rebra
14. Upozoriti bolesnika da će osjetiti oštar bol pri probijanju pleure iglom
15. Aspiracija tekućine potvrđuje da je igla u pleuralnom prostoru. Ventil na igli treba zatvoriti da ne bi došlo do kontakta igle i vanjske sredine
16. Ukoliko se dobiju zračni mjehurići to je znak da je igla u plućnom parenhimu, što ukazuje na previsoku punkciju, narednu punkciju treba uraditi u nižem međurebrarnom prostoru
17. Ukoliko se u štrcaljku ne dobije ni zrak niti tekućina to je znak da je mjesto punkcije prenisko, pa treba punktirati jedan međurebrarni prostor više
18. Aspiracijom dobivena tekućina šalje se na analizu u štrcaljki.
19. Ako se izvodi terapijska torakocenteza, na iglu se postavlja kateter kojim se skuplja tekućina u mjerne posude. Najviše se može evakuirati do 1500 ml pleuralnog sadržaja.
20. Igla se vadi, na punkcijsko mjesto se stavlja sterilna gaza fiksirana leukoplastom i bolesniku savjetuje ležanje na strani na kojoj je izvršena punkcija radi smanjenja respiratornih ekscurzija.
21. Nakon procedure u kojoj je izvršena multipla punkcija, te u bolesnika koji imaju novonastale simptome (bol u prsima, gušenje), kao i bolesnika kod kojih je za vrijeme izvođenja procedure došlo do intrapleuralne aspiracije zraka, treba uraditi Rtg snimak prsnog koša. Ostalim bolesnicima rtg prsnog koša nije potreban.
22. Savjetovati bolesnika da nakon zahvata kontaktira liječnika ukoliko osjeti bol gušenje, opazi krvav iskašljaj ili ima stalan podražaj na kašalj.

### Indikacije za konzultaciju specijalista

1. Diseminirana intravaskularna koagulacija
2. Fibrinoliza
3. Bolesnik tretiran antikoagulantima
4. Bolesnici s visokim rizikom (teški stupanj kardijalne insuficijencije)
5. Kompromitiran respiratorni status
6. Ventiliran bolesnik
7. Trudnoća (uvijek izvoditi ultrazvučno vođenu punkciju)
8. Ekstremna gojaznost
9. Metastatske neoplazme
10. U bolesnika s prethodnom abdominalnom operacijom povišen je rizik perforacije organa zbog postojanja priraslica

### 4.75. Venopunkcija

Vidjeti potpoglavlje 5.6.

### 4.85. Potpomognuta ventilacija

Vidjeti potpoglavlje 5.4.

<p><b>4.87. Električni udar (elektrošok)</b></p>
<p><b>Definicija</b></p> <p>Električni udar je postupak u urgentnoj medicini kojim se nastoji prekinuti aritmiju, koja ugrožava život bolesnika, i uspostaviti normalni srčani ritam, primjenom kontroliranog električnog udara. Postoje dvije vrste elektrošoka: elektrokardioverzija i defibrilacija. Defibrilator je naprava koja omogućuje izazivanje električnog udara, a depolarizacijom električnog provodnog sustava srca može prekinuti aritmiju. Ukoliko se pri izazivanju električnog udara ne koriste dovoljne količine električne energije aritmija perzistira, pa se udar mora ponoviti uz upotrebu većih količina energiju.</p>
<p><b>Postupak</b></p> <p>Nakon podešavanja kondenzatora na otpuštanje željene količine energije, nanese se kontaktna pasta na elektrode i elektrode pritisnu na prsni koš. Pritiskom prekidača izazove se električni udar kojim se depolarizira provodni sustav srca. Ako je postupak uspješan, nakon kratkotrajne asistolije javlja se pravilan sinusni ritam.</p>
<p><b>Indikacije</b></p> <p><u>Za defibrilaciju</u></p> <ol style="list-style-type: none"> <li>1. Ventrikularna fibrilacija</li> <li>2. Ventrikularne tahikardije (bez pulsa)</li> <li>3. Nepoznat uzrok kardijalnog aresta</li> </ol> <p><u>Za električnu kardioverziju</u></p> <ol style="list-style-type: none"> <li>1. Supraventrikularna paroksizmalna tahikardija (PSVT)</li> <li>2. Ventrikularna tahikardija</li> <li>3. Fibrilacija i undulacija atriya koje izazivaju hipotenziju, ishemijsku ili zatajenje srca i/ili se ne uspijevaju kontrolirati farmakološkim putem</li> </ol>
<p><b>Kontraindikacije</b></p> <p><u>Za defibrilaciju ne postoje (postupak je neelektivan).</u></p> <p><u>Za elektrokardioverziju su</u></p> <ol style="list-style-type: none"> <li>1. Intoksikacija digitalisom</li> <li>2. AV blok</li> <li>3. Hipokalemija</li> </ol>
<p><b>Komplikacije (rijetko)</b></p> <ol style="list-style-type: none"> <li>1. Pogoršanje aritmije</li> <li>2. Opekotine i bol mjesta na kojima su bile postavljene elektrode</li> <li>3. Sistemna embolija</li> <li>4. Plućna embolija</li> <li>5. Asistolija</li> </ol> <p>Za vrijeme defibrilacije nitko ne smije biti u kontaktu s bolesnikom ili krevetom na kojem leži, naročito s njegovim metalnim dijelovima. Moguće posljedice su aritmije, bol i čak smrt. Sva medicinska oprema koja ne pripada defibrilatoru treba biti isključena, ako nije posebno osigurana od strujnog udara. Tako i dovod kisika treba isključiti za vrijeme strujnog udara da ne bi došlo do požara ili eksplozije.</p>
<p><b>Nuspojave</b></p> <ol style="list-style-type: none"> <li>1. Opekotine na mjestu nedovoljnog kontakta elektrode i kože</li> <li>2. Povišena razina kardijalnih enzima</li> <li>3. Hipotenzija</li> </ol>
<p><b>Potreban materijal</b></p> <ol style="list-style-type: none"> <li>1. <b>Defibrilator</b> To je naprava koja omogućuje nastanak arteficialnog električnog udara. Sastoji se od visokonaponskog kondenzatora i vlastitog izvora energije (baterije), koji se puni uključivanjem u kućnu električnu mrežu, ili preko akumulatora transportnog vozila. Danas se koriste defibrilatori s istosmjernom strujom (DC - direct current). Baterije defibrilatora moraju biti stalno priključene na izvor energije.</li> <li>2. Elektrolitski gel</li> <li>3. Set za uspostavljanje venskog puta</li> <li>4. Antiaritmici, antikoagulansi, sedativi</li> </ol>

**Upute**

Prislanjanjem elektroda defibrilatora na prsa na ekranu dobijamo krivulju pomoću koje stječemo uvid u odlike srčanog ritma. Možemo ga odmah upotrebiti, ovisno o nalazu. Srčani zastoj je najčešće posljedica: a) fibrilacije klijetki i ventrikularne tahikardije bez pulsa ili b) asistolije i elektromehaničke disocijacije. Kod asistolije i elektromehaničke disocijacije nije potrebna defibrilacija nego se odmah prelazi na kardiopulmonalnu reanimaciju.

**Za defibrilaciju**

1. Izbornik na defibrilatoru okrenuti na EKG poziciju
2. Elektrode premazati elektrolitskim gelom. U slučaju nedostatka gela može se upotrijebiti i gaza namočena u fiziološku otopinu. Gel smanjuje otpor između elektroda i kože.
3. Jednu elektrodu (crvenu) postaviti na vrh srca, a drugu (crnu) parasternalno desno u drugom interkostalnom prostoru. Moraju biti čvrsto priljubljene uz kožu prsnog koša. Istovremenim pritiskom prekidača na obje elektrode otpočinjemo defibrilaciju
4. Isključiti uređaj, koji je ugrađen u defibrilator i zove se sinkron ili kardioverter – ako ga ostavimo uključenim defibrilatoru će za aktiviranje biti potreban jasan R zubac.
5. Na izborniku za energiju odabrati količinu energije koju želimo upotrebiti. Ta količina će biti akumulirana u kondezatoru i biti će isporučena bolesniku preko elektroda. Pošto je kondezator napunjen programiranom energijom defibrilaciju treba izvršiti unutar 20 sekundi. Za prekidanje ventrikularnih fibrilacija (VF) treba početi s 200 Ws, a ako rezultat električnog udara bude nezadovoljavajući, treba ga ponavljati s maksimalnom energijom defibrilatora (320-400 Ws).

**Za elektrokardioverziju**

**Napomena:** ovo je elektivna a ne žurna procedura

1. Potrebno je prethodno pripremiti bolesnika ordiniranjem antiritmičkih ili antikoagulantnih lijekova i izostavljenjem digitalisa iz terapije.
2. Bolesnika pri svijesti treba sedirati neposredno pred otpočinjanja procedure niskim dozama benzodiazepinima ili barbituratima kratkotrajnog djelovanja
3. Uključi se poseban uređaj, koji je ugrađen u defibrilator, zove se sinkron ili kardioverter a registrira R-zubac
4. Nakon prepoznavanja R zubca defibrilator automatski otpočinje strujni udar. Na ovaj način preveniramo otpočinjanje ciklusa električnog pražnjenja za vrijeme T vala, koji smatramo najvulnerabilnijom fazom srčane revolucije. Upotreba defibrilatora u T-fazi mogla bi izazvati pojavu ventrikularne fibrilacije.
5. Jačina energije koju isporučujemo bolesniku za kardioverziju znatno je manja od energije potrebne za defibrilaciju.
6. Kod undulacije atriya za konverziju u normalan ritam obično je dovoljna energija od 25 do 50 Ws, a kod fibrilacije atriya i ventrikularne tahikardije energije od ili malo iznad 100 Ws
7. Ako postoji vitalna indikacija za kardioverziju digitaliziranog bolesnika, proceduru treba otpočeti s energijom od 5 Ws.

**Indikacije za konzultaciju specijalista**

Specijalista treba konzultirati kada postoje kontraindikacije i pri pojavi komplikacija.

**4.88. Intramuskularne injekcije****Definicija**

Intramuskularnim injekcijama unose se medikamenti duboko unutar mišićnih masa, omogućujući brzu apsorpciju relativno velikih količina lijeka.

**Indikacije**

1. Nemogućnost oralne administracije lijeka
2. Nekooperativni bolesnici
3. Davanje medikamenta koje razaraju želučani sokovi
4. Davanje lijekova koji izazivaju lokalni bolni podražaj kod subkutane aplikacije.

**Kontraindikacije**

1. Injiciranje na mjestu upala
2. Injiciranje na mjestu iritirane kože
3. Injiciranje na mjestu ožiljaka, nevusa i sličnih lezija
4. Poremećaji koagulacije
5. Hipovolemički i drugi oblici šoka
6. Okluzivna vaskularna oboljenja periferije
7. Infarkt miokarda
8. Trombolitička terapija

**Napomena**

Neki lijekovi koji su često u upotrebi loše se resorbiraju nakon intrasuskularne aplikacije i treba ih administrirati oralno ili intravenskim putem, nap.

1. Phenytoin
2. Digoxin
3. Chlordiazepoxide, i
4. Diazepam

**Materijal**

1. Pacijentova dokumentacija (unijeti podatke o datom lijeku)
2. Bočica ili ampula s medikamentom
3. Sredstva za rastvaranje lijeka (po potrebi)
4. Set za čišćenje kože
5. Sterilne rukavice
6. Injekcione šprice (3 ili 5 ml.)
7. Injekcione igle (20 do 25 G)

**Procedura**Priprema lijeka

1. Usporediti ime lijeka u ampuli s imenom u bolesnikovo dokumentaciji
2. Provjeriti postojanje alergijskih reakcija (posebno prije prvog davanja lijeka)
3. Provjeriti boju i bistrinu rastvora, datum isteka valjanosti lijeka
4. Kod nekih suspenzija prisustvo partikula je uobičajeno
5. Kuckanjem po vrhu ampule sav sadržaj potisnuti u njen donji dio, poslije je to nemoguće
6. Oviti oko vrata ampule gazu natopljen u alkohol, i prelomite vrat pokretom od sebe
7. Navući rastvor u špricu posebnom iglom, ne onom kojom će se lijek aplicirati bolesniku
8. Kuckanjem po šprici istisnuti mjehuriće zraka
9. Odstranite iglu i ampulu na za to predviđeno mjesto, još jednom provjerivši natpis na ampuli

Davanje lijeka

1. Provjeriti identitet bolesnika
2. Objasniti bolesniku proceduru, osigurati privatnost, oprati ruke
3. Odabrati mjesto za injiciranje, najčešće je to glutealna regija, mada se za male količine lijeka (2 ml) može upotrebiti deltoidna regija
4. Očistiti mjesto injiciranja 5 cm u dijametru, od centra prema vani
5. Obući rukavice, palcem i kažiprstom nedominantne ruke čvrsto nategnuti kožu
6. Držeći špricu u dominantnoj ruci reći pacijentu da će osjetiti lagani ubod
7. Snažnim pokretom zabiti iglu kroz kožu i potkožno tkivo u mišić, pod kutom od 90 stupnjeva
8. Aspirirati kako bi provjerili je li ozlijeđena krvna žila
9. Ako nema krvi, polako uštrcajte rastvor u mišić, otpor treba biti mali ili nikakav
10. Ako se u šprici pojavila krv, oštećena je krvna žila. Iglu treba izvući, staviti novu i injekciju dati na drugom mjestu
11. Nakon davanja lijeka nježno izvući iglu, ako mjesto uboda krvari komprimirati nekoliko minuta
12. Posmatrati bolesnika 10-30 min kako bi se mogle prepoznati nepovoljne reakcije na davanje lijeka

**Komplikacije**

1. Uštrcavanjem iritantnih medikamenata moguće je prouzročiti nekrozu tkiva ili nastana sterilnog apscesa
2. Stalno davanje injekcija na jednom mjestu može dovesti do nastanka lokalnih neresorbiranih depozita lijeka, što smanjuje željeni farmakološki učinak
3. Ovakvi depoziti također mogu uzrokovati nastanak intramuskularnog apscesa ili dovesti do fibroziranja tkiva

**4.89. Intravenski kateteri** (vidjeti i poglavlja 5.6. i 5.7.)**Definicija**

Intravenski kateter (eng. intravenous line, IV) je mekani savitljivi kateter koji se uvodi u vene s ciljem davanja lijekova, tečnosti ili ishrane bolesnika.

<p><b>Indikacije</b></p> <ol style="list-style-type: none"> <li>1. Davanje medikamenata</li> <li>2. Davanje tekućina</li> <li>3. Transfuzija krvi</li> <li>4. Davanje hranjivih tvari</li> <li>5. Uzimanje krvi za analizu</li> </ol>
<p><b>Potrebni materijal</b></p> <ol style="list-style-type: none"> <li>1. Set za čišćenje</li> <li>2. Kateteri (posebno pakovanje ili s iglama)</li> <li>3. Igle</li> <li>4. Poveska ili manžetna tlakomjera</li> <li>5. Leukoplast</li> <li>6. Set za infuziju</li> </ol>
<p><b>Procedura</b></p> <p>Najčešće se uvodi u vene nadlanice, podlaktice i u lakatnoj jami.</p> <ol style="list-style-type: none"> <li>1. Oko nadlaktice postavljamo gumenu povesku – tourniquet, s ciljem da zaustavimo protok krvi kroz vene. Vene distalno od poveske nabreknu</li> <li>2. Koža na mjestu gdje planiramo uvođenje katetera čisti se s antiseptičnim sredstvom</li> <li>3. Pod kutom od 45 stupnjeva iglom se probija koža, a zatim i vena. Igla se postavlja u položaj paralelan s kožom i uvodi u lumen, a na kraju izlazi nekoliko kapi krvi, kao znak da smo u lumenu</li> <li>4. Kroz iglu se u venu uvodi kateter, a istovremeno se izvlači igla</li> <li>5. Kateter se flasterom fiksira za pacijentovu ruku</li> </ol>
<p><b>Održavanje intravenskog katetera</b></p> <p>I pri najbržižljivijoj skrbi može doći do ispadanja i začepljenja katetera, lokalne iritacije, upale i bola. Kako bi se spriječilo začepljenje trombima, kateter treba tri puta dnevno ispirati malim količinama fiziološke otopine, ako nije u uporabi.</p>
<p><b>Komplikacije</b></p> <ol style="list-style-type: none"> <li>1. Začepljavanje katetera trombom – isprati fiziološkom otopinom</li> <li>2. Upala vene – odstraniti kateter</li> <li>3. Prelamanje katetera i li dislokacija – odstraniti kateter</li> <li>4. Isticanje tekućine subkutano – bez posljedica.</li> </ol>

<p><b>4.90. Kardiorespiracijska reanimacija</b></p> <p><b>Definicija</b></p> <p>Kardiorespiracijska reanimacija je postupak spašavanja života umjetnom cirkulacijom i umjetnom ventilacijom. Primjenjuje se u brojnim hitnim situacijama pri kojima dolazi do prestanka rada srca i disanja. Bolesnici su u dubokoj nesvjesti (gubitak svijesti nastupa 6-12 sekundi nakon prestanka dotoka kisika u mozak) s proširenim zjenicama (šire se 30-90 sekundi nakon prestanka dotoka kisika), a disanje presaje 15-40 sekundi nakon primarnog kardijalnog aresta. Pri pružanju pomoći bitno je vrijeme, jer nakon prestanka rada srca do nepovratnog oštećenja mozga dolazi za oko 4 minuta, a smrt nastupa između sedme i desete minute. Srce brzo gubi mogućnost uspostavljanja normalnog ritma i kontraktibilnost. Pravodobnom reanimacijom se odlaže moždana smrt i omogućava srcu da nakon defibriliranja ponovno uspostavi normala ritam.</p> <p>Postupak obično nije uspješan ukoliko se počne 15 minuta nakon aresta. Izuzetak je arest koji se dogodi pri niskim temperaturama koje usporavaju metaboličke procese, što smanjuje potrebe organizma za kisikom.</p> <p><b>Postupak</b></p> <p>Prije postupka treba ustanoviti se je li osoba bez svijesti. Ukoliko osoba ne odgovara a reanimator je sam, treba započeti reanimaciju u trajanju dva minuta, pa onda nazvati hitnu pomoć. Ako reanimator ima pomoćnika on odmah zove hitnu pomoć. Algoritam postupaka pri reanimaciji je: a) osiguranje disajnog puta, b) umjetno disanje i c) održavanje cirkulacije. Pamte se kao ABC redosljed (<i>Airway, Breathing, Circulation/Compression</i>) tj. oslobađanje dišnih putova, provođenje disanja usta na usta ili usta na nos i vanjska masaža srca. U posljednje vrijeme pridodati su još dva D postupka – <i>Defibrillation, Drugs</i>.</p>
---



<p><b>Indikacije</b></p> <ol style="list-style-type: none"> <li>1. Kardiorespiracijski arrest uzrokovan infarktom</li> <li>2. Poremećajem srčanog ritma</li> <li>3. Utapljanjem</li> <li>4. Intoksikacijom lijekovima</li> <li>5. Trovanjem</li> <li>6. Udarom električne struje itd.</li> </ol>
<p><b>Kontraindikacije</b></p> <ol style="list-style-type: none"> <li>1. Prednja trauma vrata koja može oštetiti dušnik (apsolutna kontraindikacija)</li> <li>2. Stanja koja sprječavaju ekstenziju glave bolesnika (degenerativne bolesti vratne kralježnice teškog stupnja, uznapredovali reumatoidni artritis)</li> <li>3. Trauma cervikalne kralježnice</li> <li>4. Mandibularna fraktura</li> <li>5. Trizmus</li> <li>6. Nekontrolirano orofaringealno krvarenje koje obstruira dišni put</li> <li>7. Trauma usta, nenormalnosti jezika i usne šupljine, ili zubna patologija koja komplicira izvršenje postupka</li> </ol>
<p><b>Komplikacije</b></p> <ol style="list-style-type: none"> <li>1. Fraktura rebara</li> <li>2. Pneumotoraks</li> <li>3. Ruptura jetre</li> <li>4. Ruptura slezene</li> <li>5. Blokada zračnog puta sekretom, povraćenim sadržajem ili bolesnikovim jezikom</li> </ol>
<p><b>Nuspojave</b></p> <ol style="list-style-type: none"> <li>1. Hipertenzija ili hipotenzija</li> <li>2. Bradikardija ili tahikardija, često praćena aritmijama</li> <li>3. Disfagija</li> </ol>
<p><b>Potreban materijal</b></p> <p>Postupak treba biti općenito poznat jer u prvim ključnim minutama medicinsko osoblje nije prisutno. Nikakav poseban materijal nije potreban pri primjeni kardiorespiracijske reanimacije.</p>
<p><b>Upute</b></p> <ol style="list-style-type: none"> <li>1. Prije početka postupka provjeriti stanje svijesti protresanjem za rame i glasnim dozivanjem</li> <li>2. Ukoliko nema reakcije treba nazvati hitnu pomoć ili zamoliti nekog drugog da to učini</li> <li>3. Ukoliko bolesnik ne diše, a reanimator ima pomagača, pomagač mora prvo alarmirati Hitnu pomoć i tada se bez kontrole pulsa počinje vršiti reanimacija</li> <li>4. Odmah po nastupu srčanog zastoja (ako je arrest nastupio u prisustvu liječnika ili neposredno pred njegov dolazak) primjenjuje se prekordijalni udarac. Ulnarnom stranom stisnute šake, s visine od 20-30 cm, treba snažno udariti u sredinu prsne kosti. Na taj način se može zaustaviti i početno treperenje klijetki</li> <li>5. Ako je reanimator sam, treba raditi kardiorespiratornu reanimaciju 2 minuta prije zvanja hitne pomoći. (Ne treba gubiti vrijeme na palpiranje pulzacija, auskultaciju, mjerenje arterijskog tlaka, snimanje elektrokardiograma i slične, u okolnostima prestanka srčanog rada beskorisne postupke)</li> <li>6. Bolesnika treba položiti na leđa, na tvrdu podlogu</li> <li>7. Kleknuti neposredno uz njega</li> <li>8. Smjesta započeti s reanimacijskim postupcima (A, B, C redosljedom)</li> <li>9. <b>A(irway)</b> Oslobođanje dišnih puteva (ekstenzijom vrata i zabacivanjem glave unatrag isteže se jezik i podiže epiglotis), a podizanjem donje vilice pojačava se istežanje jezika, čiji se mišići inseriraju na tjelo donje vilične kosti. Pod vrat se postavlja predmet koji imamo pri ruci, npr. cipela, radi održavanja ekstenzije. Prstom se eksplorira usna šupljina i odstranjuju strana tjela koja obstruiraju dišni put.</li> <li>10. <b>B(reathing)</b> Provjerava se postojanje spontanog disanja (sluhom, promatranjem pokreta prsnog koša, osjetom strujanja zraka na ruci ili obrazu), ne duže od 10 sekundi. Ukoliko bolesnik ne diše ili nismo potpuno sigurno diše li ili ne – treba započeti s umjetnim disanjem usta na usta ili usta na nos</li> <li>11. Pri otvorenom dišnom putu (vrat ekstendiran, glava zabačena, donja vilica podignuta) stegnuti nosnice prstima i nakon dubokog udaha pokriti usta bolesnika svojim ustima i upuhati cijeli zračni volumen u trajanju jedne sekunde, istovremeno posmatrajući odiže li se prsni koš usnesrećenog. Ukoliko se prsni koš ne odiže treba ponovo podići donju vilicu i dodatno ekstendirati glavu udahnuti zrak ponovo. Ukoliko se prsni koš odiže udahnuti po drugi put i preći na treći dio reanimacije – cirkulaciju/kompresiju. Upuhavanje se može provesti i na nos, tada što se jednom rukom zatvaraju usta</li> </ol>

<p>12. <b>C(irculation)</b> Klečeći pored bolesnika, s rukama potpuno ispruženih laktova i spojenih dlanova, reanimator tenarom nižeg dlana (prsti su odignuti) pritišće sredinu prsne kosti (donja trećina sternuma) tako da utone za 4-5 cm. Vršiti se 100 takvih pritisaka u minuti (oko dvije u sekundi). Nakon kompresije treba otpustiti grudni koš u potpunosti ali bez gubitka kontakta s mjestom pritiska. Svaki pritisak mora biti snažan, a pritisak i otpuštanje trebaju trajati jednako. Dobrom masažom prsnog koša može se postići 20-25% normalnog minutnog volumena srca, što je dovoljno za perfuziju vitalnih organa. Kardiorespiratorna reanimacije se može primijeniti i u djece. Jedina razlika između reanimacije različitih dobnih skupina je korištenje dvije ruke za kompresiju prsnog koša pri reanimaciji osoba starijih od 8 godina, jednu ruku pri reanimaciji djece od 1 do 8 godina i dva prsta (kažiprst i srednji prst) pri reanimaciji djece mlađe od 1 godine. Tada se grudna kost utiskuje za 1-2 cm.</p> <p>13. Ako je nazočan samo jedan reanimator, ista osoba mora vršiti i masažu prsnog koša i umjetno disanje. Savjetuje se glasno brojanje kompresija (i-jedan, i-dva, i-tri). Nakon svakih 30 pritisaka na grudnu kost reanimator dva puta insuflira bolesnika, najčešće usta na usta, ali i usta na nos, ako je potrebno, isporučujući tako 500-600 ml zraka u svakom udahu koji traje jednu sekundu.</p> <p>14. Ako surađuju 2 reanimatora postavljaju se sučelice, svaki s jedne strane bolesnika. Dok jedan provodi masažu prsnog koša frekvencijom 100 pritisaka u minuti drugi na svakih 30 kompresija izvodi dvije insuflacije. Reanimacija se nastavlja do dolaska kvalificirane pomoći ili pojave znakova života ili iscrpljenosti reanimatora (trajanja 15 minuta)</p> <p>15. Što prije treba osigurati venski put i otpočeti s davanjem prve dostupne otopine (npr. 5% glukoze) radi održavanja venskog puta i mogućnosti davanja natrij-bikarbonata</p> <p>16. Ako je na raspolaganju defibrilator treba odmah nakon suženja zjenica primijeniti električni udar</p> <p>17. Ako se radi o ventrikularnoj fibrilaciji (VF) ili ventrikularnoj tahikardiji bez pulsa (VTbp), ukoliko poremećaj ritma nije trajao duže od 5 minuta, primjenjuje se električni udar (monofazni aparati s 360J a bifazni s 200J) i odmah pristupa reanimaciji bez provjere ritma.</p> <p>18. Tek nakon provedenog ciklusa reanimacije provjerava se ritam te se kod perzistentne VF/VTbp primjenjuje drugi elektrošok sa istom energijom, te ponavljamo jedan ciklus reanimacije. Nakon 2 minute se ponovo provjerava ritam, pa ukoliko perzistira VF/VTbp daje se adrenalin amp. iv. 1 mg razrijeđen u 10 ml vode</p> <p>19. Nakon sljedećeg ciklusa preporuča se primjena amiodarona u bolusu od 300 mg iv. Ukoliko je VF/VTbp trajala duže od 5 minuta preporuča se primarno primijeniti jedan ciklus kardipulmonalne reanimacije nakon čega se vrši defibrilacija</p>
<p><b>Indikacije za konzultaciju specijalista</b> Kardiorespiratorna reanimacija ne „pokreće“ srce već održava tok oksigenizirane krvi u mozak i ostale vitalne organe do dolaska specijalista. Radi se dakle o predradnji nakon koje slijedi definitivni medicinski postupak kojim se treba uspostaviti normalan srčani ritam i normalan ritam disanja (defibrilacija, medikamentozna terapija – npr. adrenalin, lidokain, kalcij-klorid).</p>

<p><b>4.91. Subkutana injekcija</b></p>
<p><b>Definicija</b> Subkutanim (potkožnim) injekcijama se medikamenti apliciraju u potkožno masno tkivo.</p>
<p><b>Indikacije</b></p> <ol style="list-style-type: none"> <li>1. Nemogućnost oralne administracije lijeka</li> <li>2. Potrebna spora reapsorpcija medikamenta</li> <li>3. Davanje posebnih skupina lijekova: hormon rasta, insulin, epinefrin</li> </ol>
<p><b>Kontraindikacije</b></p> <ol style="list-style-type: none"> <li>1. Davanje na mjestu upala</li> <li>2. Davanje na mjestu iritirane kože</li> <li>3. Davanje na mjestu ožiljaka, nevusa i sličnih lezija</li> <li>4. Pacijenti s poremećajima koagulacije</li> <li>5. Pacijenti u hipovolemičkom i drugim oblicima šoka</li> <li>6. Lijekovi koji iritiraju ili izazivaju lipolizu</li> </ol>
<p><b>Materijal</b></p> <ol style="list-style-type: none"> <li>1. Pacijentova dokumentacija (unijeti podatke o datom lijeku, datum i vrijeme davanja)</li> <li>2. Bočica ili ampula s medikamentom</li> <li>3. Sredstva za rastvaranje lijeka (po potrebi)</li> <li>4. Set za čišćenje kože</li> <li>5. Sterilne rukavice</li> <li>6. Injekcione šprice (0,5; 1 ili 2 ml)</li> <li>7. Injekcione igle (25 do 27G i insulinske 28G igle, duge pola inča = 11 mm)</li> </ol>

**Procedura****Priprema lijeka**

1. Uporediti ime lijeka u ampuli s imenom u bolesnikovoj dokumentaciji
2. Provjeriti postojanje alergijskih reakcija (posebno prije prvog davanja lijeka)
3. Provjeriti boju i bistrinu rastvora, datum isteka valjanosti lijeka
4. Nikada ne upotrebiti obezbojen ili zamagljen rastvor
5. Kod nekih suspenzija prisustvo partikula je uobičajeno
6. Kuckanjem po vrhu ampule sav sadržaj smjestiti u njen donji dio, poslije je to nemoguće
7. Oviti oko vrata ampule gazu natopljen u alkohol, i prelomite vrat pokretom od sebe
8. Navucite rastvor u špricu posebnom iglom, a ne onom koju ćete lijek aplicirati bolesniku
9. Kuckanjem po šprici istisnite mjehuriće zraka
10. Odstranite iglu i ampulu na za to predviđeno mjesto, još jednom provjerivši natpis na ampuli

**Davanje lijeka**

1. Provjeriti identitet bolesnika
2. Objasniti bolesniku proceduru, osigurati privatnost, oprati ruke
3. Odabrati mjesto za injiciranje, najčešće je to lateroposteriorna strana nadlaktice, prednje-lateralna strana nadkoljenice i prednji zid abdomena, kružna površina oko umbilikusa. Na 2-3 cm u blizini umbilikusa ne treba davati injekcije
4. Očistiti mjesto injiciranja 5 cm u dijametru, pokretima od sredine prema van
5. Obući rukavice, palcem i kažiprstom nedominantne ruke uštinuti kožu, odizujući je od podloge
6. Držeći špricu u dominantnoj ruci kao olovku reći bolesniku da će osjetiti lagani ubod
7. Snažnim pokretom zabiti iglu kroz kožu i potkožno tkivo u mišić, pod kutom od 45 stupnjeva u male djece i mršavih bolesnika, ili 90 stupnjeva ako je potkožno masno tkivo razvijeno
8. Aspirirati kako bi se provjerilo je li ozlijeđena krvna žila
9. Ako nema krvi, polako uštrcati rastvor u potkožno tkivo, otpor treba biti mali ili odsutan
10. Ako se u šprici pojavila krv, oštećena je krvna žila. Iglu treba izvući, pripremiti novu i dati je na drugom mjestu
11. Nakon davanja lijeka nježno izvući iglu, ako mjesto uboda krvari komprimirati nekoliko minuta
12. Posmatrati bolesnika 10-30 min kako bi se primjetile reakcije na davanje lijeka

**Komplikacije**

1. Uštrcavanjem iritantnih medikamenata pod kožu moguće je prouzročiti nekrozu tkiva ili nastana sterilnog apscesa
2. Stalno davanje injekcija na jednom mjestu može dovesti do nastanka lokalnih neresorbiranih depozita lijeka, što smanjuje željeni farmakološki učinak
3. Ovakvi depoziti također mogu uzrokovati nastanak potkožnih apscesa ili dovesti do fibroziranja tkiva

**4.92. Transfuzija****Definicija**

Transfuzija krvi je postupak prenošenja krvi ili produkata krvi od jedne osobe drugoj.

**Postupak**

Potrebno je nakon provjeravanja identiteta bolesnika i rezultata imunohematoloških ispitivanja krvi bolesnika i davatelja sa sigurnošću potvrditi da je preparat namijenjen isključivo određenom bolesniku. Provjerom sadržaja u vrećici treba isključiti mogućnost nastanka hemolize i prisutnosti mikroorganizama. Krvni pripravak prije davanja treba postupno zagrijati do razine sobne temperature, tijekom 15-30 min. Tokom davanja prvih 50 ml krvi liječnik mora biti uz krevet bolesnika. Osim u hitnim slučajevima, 500 ml krvi se daje tijekom 1,5 h. Nakon transfuzije vrećica se čuva još dva dana.

<b>Indikacije</b>	
<b>Krvni pripravak</b>	<b>Indikacija</b>
Puna krv	<u>Daje se rijetko!</u> Njome istodobno vršimo nadoknadu volumena, eritrocita i proteina. Daje se kod obilnih krvarenja, kada je gubitak krvi veći od 40% od ukupnog volumena.
Svježa krv (nije starija od 24 h)	<u>Daje se rijetko!</u> Upotrebljava se za masivne transfuzije, onda kada je potrebno za 24 h nadoknaditi ukupan volumen krvi i više od toga, kod eksangvinotransfuzije djece i odraslih; u stečenim i nasljednim poremećajima zgrušavanja, kada je osim trombocita i odgovarajućeg faktora zgrušavanja potrebno nadoknaditi volumen krvi i eritrocite
Koncentrati eritrocitni  Eritrociti sa smanjenim brojem leukocita  Oprani i zamrznuti eritrociti	Daju se za brzi popravak anemije, kada se ne može čekati na djelovanje specifičnih lijekova ili kada oni ne djeluju. U kroničnim anemijama koje se sporo razvijaju transfuzija je potrebna ako je hemoglobin 50-80 g/L. Preoperativno treba razinu hemoglobina podići iznad 90 g/L, što se ne odnosi na hitne operacije. Daju se u cilju sprječavanja febrilnih reakcija i u bolesnika s anti HLA <sup>9</sup> i antileukocitnim antitijelima  Indicirani su u bolesnika s paroksizmalnom noćnom hemoglobinurijom i s Ig A i Ig E antitijelima te alergičnim reakcijama; AIHA <sup>10</sup>
Svježe smrznuta plazma	Indicirana je kada se vrši nadoknadu faktora zgrušavanja, kao profilaksa i liječenje krvarenja zbog predoziranja antivitaminom K; u bolesti jetre sa smanjenom sintezom faktora zgrušavanja i proteina. Upotrebljava se i kao nadoknada cirkulirajućeg volumena i zamjena plazme u liječenju sistemnog lupusa eritematozusa (SLE) trobotičke trombocitopeničke putpure (TTP)
Koncentrat trombocita	Prevenција krvarenja bolesnika s T = 5x10 na 9 /L, prije operacija ako su T 30-50 x10 na 9 /L Trombociti ne moraju biti ABO i Rh identični s bolesnikom, tada je djelotvornost oko 20% manja.
Koncentrat granulocita ( 1-5 x10na10 granulocita, uz ly, T, E	Septička stanja u sklopu neutropenije, česte senzibilizacije s humanim leukocitnim antigenom (HLA), citomegalo virusom i Epstein-Barr virusom
Krioprecipitat (zamrznut)	Prevenција i liječenje krvarenja u hemofiliji A; von Willebrandovoj bolesti; diseminiranoj intravaskularnoj koagulaciji (DIK); hipofibrinogenemija; nadoknada faktora koagulacije VIII
Krioprecipitat poolirani, liofilizirani	Prevenција i liječenje krvarenja u hemofiliji A; von Willebrandtovoј bolesti; DIK; hipofibrinogenemija; nadoknada faktora koagulacije VIII ( na svakoj dozi naznačen broj jedinica F VIII)
<b>Derivati plazme</b> Albumin 5% i 25 %	Liječenje hipovolemije i šoka nakon gubitka plazme i/ili krvi (opekline) Opekline ( opečena površina veća od 50% ), hiperbilirubinemija novorođenčadi, izmjene velikog volumena plazme (>20ml/kg TT) Nije indicirana u kroničnim hipoalbuminemijama s kroničnim gubitkom albumina!
<b>Gamaglobulini</b> ⊙ i.v. gamaglobulin 5% otopina (IVGG) ⊙ specifični visoka koncentracija At protiv samo jednog Ag ili uzročnika	Teška hipogamaglobulinemija i agamaglobulinemija; stanja sa smanjenom imunosnom obranom (maligni tumori, nakon operacije, zračenja u toku liječenja citostaticima ili nakon transplantacije; liječenje idiopatske trombocitopeničke purpure (ITP), refraktornih trombocitopenija i drugih autoimunih bolesti  Imunizacija

<sup>9</sup> HLA je skraćenica za *human leukocyte antigen* sistem i označava kod čovjeka glavni sustav tkivnog kompatibiliteta, *main histocompatibility complex (MHC)*.

<sup>10</sup> AIHA je skraćenica za *Autoimmune Hemolytic Anemia*

<p><b>Kontraindikacije za dawaoca</b></p> <ol style="list-style-type: none"> <li>1. Podatak o narkomaniji</li> <li>2. Preboljela malarija</li> <li>3. Primanje humanih derivata pituitarnih hormona</li> <li>4. Visoko rizično seksualno ponašanje</li> <li>5. Donatori koji su prethodno dobili transfuziju</li> </ol>
<p><b>Komplikacije</b></p> <p>Dijele se na rane (hemolitička kriza, urtikarija, anafilaksija, akutna tubularna nekroza, pirogena reakcija) i kasne (većinom infekcije).</p> <p>Poslijetransfuzijske reakcije se najčešće manifestiraju kao febrilnost, drhtavica, mučnina i povraćanje, dispneja, lumbalna bol, hipotenzija, šok, eventualno DIK.</p>
<p><b>Etiologija</b></p> <p><u>Imunološke komplikacije</u></p> <ol style="list-style-type: none"> <li>1) Hemoliza – intravaskularna ( najčešće AB0 –inkompatibilnost ) nastaje burno, neposredno nakon uključivanja transfuzije ili tijekom transfuzije. Ekstravaskularna (najčešće Rh inkompatibilnost)       <ol style="list-style-type: none"> <li>a) rana- nastaje polagano nakon transfuzije,</li> <li>b) kasna- nastaje 2 do 18 dana od transfuzije.</li> </ol> </li> <li>2) Preosjetljivost (urtikarija, anafilaktički šok)</li> </ol> <p><u>Neimunološke komplikacije</u></p> <ul style="list-style-type: none"> <li>⊙ Preopterećenje cirkulacije</li> <li>⊙ Hiperkalijemija, intoksikacija citratom, diluciona koagulopatija kod masivnih transfuzija</li> <li>⊙ Prenosjen je infekcija ( hepatitis, CMV,EBV, lues, malarija, AIDS )</li> <li>⊙ Zračna embolija</li> <li>⊙ Infekcije na mjestu venepunkcije, tromboflebitis</li> <li>⊙ Hemosideroza ( kod politransfundiranih )</li> </ul>
<p><b>Nuspojave</b></p> <ol style="list-style-type: none"> <li>1. Krvarenje na mjestu injiciranja</li> <li>2. Bol</li> <li>3. Hematom na mjestu injiciranja</li> <li>4. Promjene senzibiliteta na ruci koja je injicirana</li> <li>5. Umor</li> <li>6. Vazovagalni simptomi</li> <li>7. Mučnina i povraćanje</li> </ol>
<p><b>Materijal</b></p> <ol style="list-style-type: none"> <li>1. Krvni pripravak</li> <li>2. Pribor za križnu reakciju</li> <li>3. Set za antišok terapiju</li> <li>4. Sistemi za davanje transfuzije i pripravaka</li> </ol>
<p><b>Upute</b></p> <ol style="list-style-type: none"> <li>1. Za primjenu svih i.v. preparata krvi <u>odgovoran je isključivo liječnik</u></li> <li>2. Obvezatno provjeriti identitet bolesnika, rezultate imunohematoloških ispitivanja bolesnika i davatelja i pozitivnom identifikacijom potvrditi da je preparat namijenjen određenom bolesniku</li> <li>3. Provjeriti sadržaj u vrećici! Bijeli ugrušci u plazmi ili ljubičasta boja E posljedica su hemolize i/ili infekcije</li> <li>4. Krvni pripravak zagrijati na sobnoj temperaturi postupno, 15-30 min. Ne zagrijavati na radiatoru, pod toplom vodom i sl. jer se na taj način temperatura može podići iznad 37 ° C i izazvati hemolizu. Transfundirani pripravak hladniji je od od temperature tijela i može uzrokovati zimicu i tresavicu. Utopliti bolesnika!</li> <li>5. Otopine glukoze, glukosaline, Ringerova otopina i lijekove ne dodavati u krvne pripravke, niti oni smiju doći u dodir s njima! <b>Tokom prvih 50 ml krvi ili 25-30 ml koncentrata stanica liječnik mora biti uz krevet bolesnika</b></li> <li>6. Osim u hitnim slučajevima, 500 ml krvi ili 250-300 ml koncentrata E može se transfundirati tijekom 1,5 do 2 h, brzinom od 80 do 100 kapi u minuti</li> <li>7. Nakon transfuzije vrećica se čuva još 2 dana</li> </ol>
<p><b>Indikacije za konzultaciju specijalista</b></p> <p>Ukoliko dođe do komplikacija treba odmah reagirati. Sve simptome i način tretmana komplikacija treba znati liječnik koji je odgovoran za transfuziju.</p>

#### 4.93. Kateteriziranje mokraćnog mjehura

##### Definicija

Kateteriziranje mokraćnog mjehura (KMM) je postupak pražnjenja mokraćnog mjehura uvođenjem urinarnog katetera u mokraćni mjehur. Dva su tipa kateterizacije: a) **privremena**, kada se nakon pražnjenja mokraćnog mjehura kateter odstranjuje i b) **trajna**, kada kateter ostavljamo mjehuru nekoliko sati ili dana.

Preporučuje se, kada god je to moguće, upotreba privremenog katetera, skraćenje trajanja kateterizacije i izbjegavanje korištenja trajnog katetera.

##### Postupak

Duljina uretre u muškaraca je 20-25 cm, a u žena 3-5 cm, pa je i postupak u muškaraca kompliciraniji. Bolesniku koji leži na leđima briše se vanjsko ušće uretre antiseptičnim sredstvom. Kateter se pažljivo uvodi u uretru. Lagan otpor unutarnjeg sfinktera na nešto jači pritisak popusti i kateter ulazi u mjehur. Nakon toga mokraća navire na otvor katetera.

##### Indikacije

1. Akutna retencija mokraće (daleko najčešća indikacija) zbog adenoma ili karcinoma prostate, skleroze vrata mokraćnog mjehura, strikture uretre ili opstrukcije konkrementom, karcinoma mjehura itd.
2. Drenaža mokraćnog mjehura prije kirurških zahvata, ultrazvučnih pretraga i porođaja, te postoperativno kad je prisutan edem vanjskog ušća uretre i onemogućena diureza
3. Točno praćenje diureze npr. u bolesnika u šoku
4. Dijagnostičke i terapijske svrhe (uštrcavanja kontrastnog sredstva ili lijeka u mjehur)
5. Lavaža krvi iz mjehura Foleyevim kateterom u cilju sprječavanja stvaranja krvnih ugrušaka
6. Inkontinencija (kad su drugi medicinski postupci nedjelotvorni)
7. Mjerenje postmikcionog volumena mokraćnog mjehura
8. Disfunkcija neurogenog mjehura
9. Palijativna njega u terminalnoj bolesti

##### Kontraindikacije

1. Krvarenje na vanjskom meatusu uretre
  2. Perinealni, skrotalni ili penilni hematomi – svi ti znaci ukazuju na moguću ozljedu pelvičnog djela uretre
  3. Skore operacije uretre ili mjehura
  4. Akutnim prostatitisom
- U ovih bolesnika je indicirana suprapubična kateterizacija.

##### Komplikacije

1. Urinarna infekcija (naročito česta u dijabetičara zbog glikozurije koja pogoduje razmnožavanju bakterija). U slučaju infekcije potrebno promijeniti ili još bolje odstraniti kateter. Profilaktičko davanje antibiotika nema efekta
2. Pri forsiranoj kateterizaciji u bolesnika s poremećajima zgrušavanja može doći do masivne hematurije
3. U konfuznih bolesnika postoji rizik od nasilnog izvlačenja katetera s napuhanim balonom, što može dovesti do oštećenja donjeg dijela urinarnog trakta,
4. Ozljede uretre pri uvođenju katetera. Moguća su i oštećenja uretre pri napuhavanju balona, ako se kateter ne nalazi u mjehuru već u uretri

##### Nuspojave

Bolesnici često osjećaju pečenje pri mokrenju neposredno nakon kateterizacije.

##### Potreban materijal

###### A. Privremeni kateter

1. Sterilni kateter odgovarajuće veličine (preferiraju se uži kateteri, svakako uži od ušća uretre)
2. Sterilni vodotopljivi lubrikant (npr. 2% lidokain gel)
3. Sterilne rukavice
4. Antiseptički rastvor
5. Sterilna vata
6. Sterilna pinceta
7. Sterilna posuda za hvatanje mokraće s poklopcem
8. Dva bubrežnjaka
9. Izvor jakog usmjerenog svjetla

###### B. Trajni kateter (uz prethodno pobrojani materijal)

1. Sterilni *Foleyev* kateter s balonom na vrhu, balon se ispunjava tekućinom i na taj način fiksira u mokraćnom mjehuru
2. Štrcaljka od deset ml koja sadrži sterilnu vodu (ne fiziološki rastvor) radi sprječavanja stvaranja

<p>kristala u balonu Foleyevog katetera</p> <ol style="list-style-type: none"> <li>3. Sterilna drenažna vrećica</li> <li>4. Adhezivna traka za fiksiranje katetera</li> </ol>
<p><b>Procedura</b></p> <ol style="list-style-type: none"> <li>1. Prije postupka bolesniku treba objasniti tijek postupka i upozoriti ga na pečenje i neugodnost koje može osjetiti, a u različitim fazama postupka treba reći koji je naredni korak</li> <li>2. Pripremiti sterilno radno polje</li> <li>3. Postaviti bolesnika u ležeći položaj. Žene moraju biti u položaju s nogama flektiranim u koljenima, abdukcijom u kukovima i spojenih peta</li> <li>4. Nedominantnom rukom s navučenim rukavicama se kod muškaraca oslobodi glans penisa prevlačenjem prepucijuma, kod žena se razmaknu velike i male usne vulve</li> <li>5. Briše se vanjsko ušće uretre nekoliko puta smotuljkom vate ili gaze natopljenim u antiseptično sredstvo. Ušće uretre se briše najmanje 3 puta, a smije se vršiti samo jedan potez brisanja</li> <li>6. Stavi se sterilni lidokain gel 2% (ili glicerina) na kateter i u uretru se izdašno uštrca oko 10 ml 2% lidokain gela u muškaraca, odnosno oko 5 ml u žena, na pet minuta prije kateterizacije, radi anestetičkog efekta</li> <li>7. S nedominantnom rukom penis se blago podigne, te se na taj način ispravlja uretra</li> <li>8. Kateter se s dominantnom rukom hvata pincetom 5-6 cm od vrška, kraj katetera se pridržava između 4. i 5. prsta, te se vrh pažljivo i bez primjene sile uvodi u uretru</li> <li>9. Bolesnik se zamoli da duboko diše kako bi relaksirao urinarni sfinkter (kašalj uzrokuje kontrakciju sfinktera)</li> <li>10. Kad se osjeti da na vrhu katetera postoji lagan otpor od strane unutarnjeg sfinktera penis se postavlja u vodoravan položaj (paralelno s podlogom), a otpor savladavamo nešto jačim pritiskom. Sfinkter popušta, kateter ulazi u mjehur, mokraćna navire na distalni otvor katetera</li> <li>11. Ako je planirana primjena stalnog katetera (obično Foleyev), nakon istjecanja mokraće kateter treba uvesti još 3-5 cm u mjehur, i onda napuhati njegov balon s 5-8 ml tekućine. Nakon toga se kateter lagano povlači, dok se ne osjeti otpor, što je znak da je balon katetera pravilno pozicioniran i u kontaktu s vratom mjehura</li> <li>12. Ukoliko bolesnik osjeti bol nakon napuhavanja balona, balon treba ispuhati, lagano uvesti kateter još 3-5 cm u mjehur i onda ga ponovno napuhati, jer je kateter možda u uretri, a ne u mokraćnom mjehuru</li> <li>13. Spoj katetera i drenažne vrećice se fiksira za bedro adhezivnom trakom, uz petlju duljine oko 10 cm, što omogućava nesmetano kretanje bolesnika</li> <li>14. Drenažna vrećica se postavlja ispod razine bolesnikovog mjehura radi spriječavanja refluksa mokraće u mjehur</li> <li>15. Drenažna vrećica se treba mijenjati kada se napuni ili najmanje svakih 8 sati</li> <li>16. Prikupljeni urin se šalje na analizu nakon što se označi ime, prezime i broj bolesnika</li> <li>17. Bolesnicima s kateterom se preporučuje unošenje 2 do 4 litra tekućine radi poticanja čestog uriniranja koje odstranjuje bakterije iz mjehura.</li> </ol>
<p><b>Suprapubična kateterizacija</b></p> <p>Indicirana je kad nije moguća ili je kontraindicirana kateterizacija uretralnim putem. Obično se uz postojanje kliničke slike i ultrazvukom potvrdi distendirani mokraćni mjehur. Suprapubično se očisti koža po uvjetima asepsa. Nakon toga se aplicira lokalni anestetik sve do mokraćnog mjehura. Konačno se zareže koža i plasira kateter vertikalno iznad pubične simfize, strogo u središnjoj crti, te drenira urin u kateter</p>
<p><b>Indikacije za konzultaciju specijalista urologa</b></p> <ol style="list-style-type: none"> <li>1. Izražen otpor pri kateterizaciji</li> <li>2. Bolesnici s rekonstruktivnim kirurškim zahvatom na uretri ili mjehuru se upućuju urologu koji uradio operativni zahvat</li> <li>3. Nakon 30 dana bolesnike s kateterom treba uputiti urologu</li> </ol>

<p><b>4.94. Nazogastična (želučana) sonda</b></p>
<p><b>Definicija</b></p> <p>Nazogastična sonda je gumena ili plastična cijev duga 70 cm, promjera 3-10 mm, čiji vrh ima više otvora.</p>
<p><b>Postupak</b></p> <p>Sonda se uvodi na nos. Nakon ulaska sonde u želudac, aspiracijom se dobije sadržaj. Za ispiranje se uvodi tekućina, sve dok se ne dobije bistar sadržaj.</p>

<p><b>Indikacije</b></p> <ol style="list-style-type: none"> <li>1. Evakuacija želučanog sadržaja i dekompresija želuca kod smetnji pasaže (pilorostenozna, akutna dilatacija želuca, opstrukcija tankog crijeva, paralitički ileus, akutni pankreatitis),</li> <li>2. Ispiranje želuca (akutna trovanja)</li> <li>3. Unošenje lijekova (medicinski ugalj – kod akutnih trovanja)</li> <li>4. Unošenje hrane i lijekova bolesnicima koji ih nisu u stanju uzimati na usta</li> <li>5. Uvođenje kontrasta kod dijagnostičkih pretraga</li> <li>6. Utvrđivanje postojanja krvarenja iz gornjeg dijela gastrointestinalnog trakta</li> <li>7. Ispitivanje parametara gastrične sekrecije</li> </ol>
<p><b>Kontraindikacije</b></p> <ol style="list-style-type: none"> <li>1. Nije osiguran dišni put kod komatozni hbolesnika</li> <li>2. Ako je proteklo više od 30 minuta od ingestije lužina ili kiselina</li> <li>3. Nedavno urađen orofaringealni, nazalni ili želučani operativni zahvat</li> <li>4. Penetrantna rana vrata</li> <li>5. Fraktura tvrdog nepca – mogućnost prodora u sinuse</li> <li>6. Postojanje strikture jednjaka</li> <li>7. Zenkerov divertikl</li> <li>8. Bolesnik s konvulzijama (mogućnost provociranja grčeva uvođenjem sonde)</li> </ol>
<p><b>Komplikacije</b></p> <ol style="list-style-type: none"> <li>1. Pneumonija zbog aspiracije želučanog sadržaja u pluća</li> <li>2. Perforacija gornjeg dijela digestivne cijevi (jednjaka, želuca)</li> <li>3. Pneumotoraks nakon uvođenja sonde u dušnik</li> </ol>
<p><b>Nuspojave</b></p> <ol style="list-style-type: none"> <li>1. Povraćanje</li> <li>2. Epistaksa</li> </ol>
<p><b>Potreban materijal</b></p> <ol style="list-style-type: none"> <li>1. Rukavice, maska</li> <li>2. Izvor jakog usmjerenog svjetla</li> <li>3. Špatula</li> <li>4. Bubrežnjak</li> <li>5. Lijevak</li> <li>6. Nazogastrična sonda</li> <li>7. Posuda za hvatanje želučanog sadržaja (kolektor)</li> <li>8. Pribor potreban za sukciju u slučaju aspiracije sadržaja</li> <li>9. Pribor potreban za zaustavljanje epistakse</li> <li>10. Pribor potreban za endotrahealnu intubaciju</li> <li>11. Stetoskop</li> <li>12. Velika štrcaljka</li> <li>13. Vodotopljivi 2% lidokainski gel</li> </ol>
<p><b>Procedura</b></p> <ol style="list-style-type: none"> <li>1. Ispitati stanje svijesti bolesnika</li> <li>2. Komatoznog bolesnika intubirati (u cilju sprječavanja aspiracije)</li> <li>3. Objasniti postupak i moguće komplikacije svjesnom bolesniku</li> <li>4. Anksioznim i agitiranim bolesnicima dati male doze benzodiazepina iv</li> <li>5. Bolesnik se postavlja u visoko sjedeći položaj, sa glavom flektiranom naprijed, ili desni dekubitus s podignutim uzglavljem</li> <li>6. Bubrežnjak staviti u krilo sjedećeg bolesnika</li> <li>7. Pregleda se orofarinks i odstrane zapreke</li> <li>8. Mjeri se i označava potrebna duljina sonde na bolesniku tako što se distalni kraj sonde postavlja blizu epigastrija, a proksimalni u blizini nosa, (obično 50 cm od razine sjekutića), u cilju izbjegavanja stvaranja petlji u želucu (što se događa ako je sonda predugačka) ili plasmata sonde u jednjaku, što se događa ako je sonda prekratka</li> <li>9. Vrh sonde se vlaži anestetikom gelom (Xylocain 2%)</li> <li>10. Ispituju se nosnice bolesnika (širina)</li> <li>11. Injicira se 5 ml 2% lidokain želea u širu nosnicu</li> <li>12. Sonda se uvodi na širu nosnicu, bez forsiranja, uz stalni kontinuirani pritisak po dnu nosne šupljine. Ukoliko postoji blagi otpor sonde treba blago rotirati</li> <li>13. Bolesniku se savjetuje da ušmrkava, dok je sonda u nosu</li> </ol>



14. Kada sonda uđe u retrofarinks otpor će porasti, tada se bolesniku savjetuje da stalno i mirno guta i duboko diše.
15. Ukoliko se javi afonija, uz otežano prodiranje sonde, a pri ekspiriju se čuje hroptanje ili pucketanje - sonda je u dušniku. Sondu treba izvući nekoliko centimetara, ali ne potpuno
16. Ukoliko se sonda stalno savija prije ulaska u želudac ponekad pomaže stavljanje sonde u ledenu vodu ili u hladnjak. Na ovaj način sonda se ukruti, pa se sprječava savijanje
17. Nakon ulaska sonde u želudac, što se obično postiže uvođenjem do 50 cm, provjerava se lokacija sonde, ubrizgava se zrak štrcaljkom, nakon čega se auskultira epigastrij. Zvuk ulaska zraka u želudac potvrđuje poziciju u želucu
18. Ukoliko se ne dobije želučani sadržaj treba provjeriti špatulom i lampicom je li se sonda presavila u farinksu
19. Pri ulasku sonde u pun želudac odmah se dobije sadržaj, koji se skuplja u odgovarajuću posudu
20. Želudac se ispire pomoću lijevka fiziološkom otopinom zagrijanom na 37°C
21. Spuštanjem lijevka tekući sadržaj se evakuira iz želuca
22. Pri svakom ulijevanju uvodi se 100-300 ml tekućine, dok se na sondu ne dobije bistar sadržaj
23. Pričvrsti se plastični kolektor na kraj sonde i spoji na kraj kreveta, ukoliko se provodi dugotrajna sukcija
24. Sonda se fiksira za lice adhezivnom trakom

**Indikacije za konzultaciju specijalista**

1. Konzultirati psihijatra pri akutnim trovanjima u suicidalnoj namjeri
2. Konzultirati otorinolaringologa pri ingestiji kiselina i lužina
3. Konzultirati gastroenterologa i abdominalnog kirurga pri bulbostenozii, opstrukciji tankog crijeva, paralitičkom ileusu, akutnom pankreatitisu i akutnoj dilataciji želuca

## 5. Kirurgija: Katalog vještina

### 1. Male intervencije

Znati	Postupak	TI	TII	A
	5.1. Drenaža, abdominalna			
	5.2. Drenaža, torakalna			
	5.3. Mjerenje intrakranijskog tlaka			
	5.4. Podešavanje respiratora			
	5.5. Punkcija arterija (radialis, femoralis, subclavije)			
	5.6. Punkcija perifernih vena			
	5.7. Punkcija vene subklavije i jugularis – centralni venski tlak			
	5.8. Sternalna punkcija			

Znati kako	Postupak	TI	TII	A
	5.9. Blokada živca			
	5.10. Incizija i drenaža apscesa			
	5.11. Klizma			
	5.12. Kolostoma, promjena vrećice			
	5.13. Lumbalna punkcija			
	5.14. Mokraćni (uretralni) kateter: promjena, ispiranje			
	5.15. Nazogastrična sonda			
	5.16. Otklanjanje dijela uraslog nokta			
	5.17. Paracenteza (abdominalna punkcija)			
	5.18. Primarna obrada rane			
	5.19. Repozicija dislokacije zgloba			
	5.20. Repozicija zatvorenog prijeloma			
5.21. Stabiliziranje prijeloma bez gipsa				
5.22. Suprapubični kateter: promjena, ispiranje				

Pokazati kako i uraditi	Postupak	TI	TII	A
	5.23. Aplikacija venskih kanila i katetera (vidi 5.6.)			
	5.24. Čišćenje rane			
	5.25. Infiltracijska anestezija			
	5.26. Kirurško liječenje manjih opekлина			
	5.27. Šivanje rane			
	5.28. Uklanjanje šavova s rane			
	5.29. Uretralna kateterizacija u muškaraca			
5.30. Uretralna kateterizacija u žena				

### 2. Nezgode i hitni slučajevi

Znati	Postupak	TI	TII	A
	5.31. Napredni postupci održavanja života			
	5.32. Osnovni algoritmi srčanog ritma			

Znati kako	Postupak	TI	TII	A
	5.33. Intubacija			
	5.33. A. Ezofagealni obturator - Combitube			

Pokazati kako & uraditi	Postupak	TI	TII	A
	5.34. Heimlichov hvat			
	5.35. Postavljanje zavoja			
	5.36. Prenosjenje unesrećenog			
	5.37. Procjena i zaustavljanje krvarenja			

	5.38. Prva pomoć			
	5.39. Temeljni postupci održavanja života			
	5.40. Zaustavljanje krvarenja			

### 3. Opći pregled

Znati kako	Postupak	TI	TII	A
	5.41. Asimetrije tijela (mišićna atrofija, podignuto rame, nagnuta zdjelica, itd.)			
	5.42. Donji ekstremiteti: koljeno, gležanj: gibljivost, stabilnost, otečenost			
	5.43. Držanje tijela: (uspravljeno, pogrbljeno)			
	5.44. Gornji ekstremiteti, lakat, zapešće, zglobovi prstiju i mišići			
	5.45. Glava i vratna kralježnica (pokretljivost, bolnost)			
	5.46. Hod (šepanje, pareze, itd.)			
	5.47. Konstitucija: atletska, gracilna i sl.			
	5.48. Kralježnica u stojećem i ležećem položaju (skolioze, kifoze, lordoze)			
	5.49. Palpacija ingvinalnog kanala			
	5.50. Palpacija penisa, testisa, epididimisa, spermatičnog voda			
	5.51. Položaj stopala pri stajanju (pes planus, pes valgus)			
	5.52. Prsni koš, torakalna kralježnica (osjetljivost na kompresiju i perkusiju)			
	5.53. Rameni obruč sa skapulom, klavikulom, akromioklavikularnim i sternoklavikularnim zglobom			
	5.54. Transiluminacija skrotuma			
5.55. Uzdužne osi donjih ekstremiteta pri stajanju (genu valgum, genu varum)				

Pokazati kako i uraditi	Postupak	TI	TII	A
	5.56. Heteroanamneza (osobna, obiteljska i socijalna anamneza)			
	5.57. Opći fizikalni pregled (inspekcija, perkusija, auskultacija, palpacija, mjerenja)			
	5.58. Pregled dojke (inspekcija, palpacija)			
5.59. Rektalni pregled, uključujući palpaciju sfinktera				

### 4. Posebni pregledi

Znati kako	Postupak	TI	TII	A
	5.60. Bris uretre			
	5.61. Primarna i sekundarna procjena bolesnika s medicinskom hitnošću i poslije traume			
5.62. Test arterijske insuficijencije (Ratschow test)				

Pokazati kako & uraditi	Postupak	TI	TII	A
	5.63. Perthes test za venske varikozitete			
	5.64. Procjena svijesti pomoću Glasgow Coma Scale			
	5.65. Testiranje prokrvljenosti periferije (capillary refill)			
5.66. Trendelenburgov test za vene				

### 5. Pregledi i tehnike

Znati	Postupak	TI	TII	A
	5.67. Mamografija			

<b>Znati kako</b>	<b>Postupak</b>	<b>T I</b>	<b>T II</b>	<b>A</b>
	5.68. Biopsija malih kožnih i potkožnih izraslina			
	5.69. Endoskopija			
	5.70. Mikcijska cistografija			
	5.71. Procjena okluzije krvnih žila Dopplerom			
5.72. Testiranje urodinamike				

<b>Pokazati kako &amp; uraditi</b>	<b>Postupak</b>	<b>T I</b>	<b>T II</b>	<b>A</b>
	5.73. Dijagnostički postupci kod akutnog abdomena			

## 6. Prijeoperativni i postoperativni postupci

<b>Znati</b>	<b>Postupak</b>	<b>T I</b>	<b>T II</b>	<b>A</b>
	5.74. Kontraindikacije (rizični faktori, etičke i pravne norme)			
	5.75. Postavljanje indikacije (dijagnoza, rizik, prognoza)			

<b>Znati kako</b>	<b>Postupak</b>	<b>T I</b>	<b>T II</b>	<b>A</b>
	5.76. Procjena spremnosti bolesnika za operaciju (procjena važnih vitalnih funkcija)			

<b>Pokazati kako i uraditi</b>	<b>Postupak</b>	<b>T I</b>	<b>T II</b>	<b>A</b>
	5.77. Informiranje bolesnika			
	5.78. Prijeoperativna priprema operacijskog polja kod manjih zahvata, asepsa i antiseptika, lokalna anestezija			
	5.79. Priprema u operacijskoj dvorani prilikom raznih operacija			
	5.80. Priprema za posmatranje i asistiranje u operacijskoj dvorani (kirurško pranje ruku, oblačenje sterilnih rukavica, itd)			

5.2. Drenaža, torakalna
<p><b>Definicija</b> Torakalni dren je široka cijev od plastičnih materijala koja se uvodi u prсну šupljinu, najčešće radi uklanjanja zraka, krvi, gnojnih koleksija ili transudata.</p>
<p><b>Indikacije</b></p> <ol style="list-style-type: none"> <li>1. Pneumotoraks koji zauzima više od 25% hemitoraksa</li> <li>2. Hemotoraks</li> <li>3. Hemopneumotoraks</li> <li>4. Empijem</li> <li>5. Izljevi koji prate malignome</li> <li>6. Hilotoraks</li> </ol>
<p><b>Kontraindikacije</b></p> <ol style="list-style-type: none"> <li>1. Koagulopatije</li> <li>2. Mezoteliomi</li> <li>3. Tuberkulozni izljevi (opasnost od nastanka bakterijskih empijema)</li> </ol>
<p><b>Materijal</b></p> <p><b>Drenovi</b> za pneumotoraks 20-24 French<sup>11</sup> za drenažu izljeva 28 Fr. za drenažu empijema 28 Fr. za drenažu hemotoraksa 28-30 Fr. <b>Napomena:</b> drenovi manji od 12 Fr. se savijaju i bivaju lako obliterirani i zapušeni, a drenovi veći od 32 Fr. predstavljaju stalnu smetnju i neugodni su pacijentu, ukoliko nisu resecirana rebra.</p>
<p><b>Instrumenti</b></p> <ol style="list-style-type: none"> <li>1. Set za čišćenje operativnog polja</li> <li>2. Skalpeli</li> <li>3. Set za šivanje (za fiksaciju drena)</li> <li>4. Nastavci i konektori drena sa sustavom za podvodnu drenažu ili središnji aspiracijski sustav</li> <li>5. Sustav podvodne drenaže</li> <li>6. Sterilni mantil, rukavice</li> </ol>
<p><b>Procedura</b></p> <p><u>Premedikacija</u> Sistemska analgetika i anksiolitici/sedativi</p> <p><u>Priprema drenažnog sustava</u> Provjera funkcioniranja podvodnog drenažnog sustava, odnosno središnjeg vakuma. Provjera svih konektora za spajanje drena i drenažnog sustava</p> <p><u>Pozicioniranje bolesnika</u> Pacijent se postavlja u lateralni dekubitalni položaj, ipsilateralna ruka prebačena preko glave. Operacijsko polje se priprema prema načelima antiseptike na standardan način.</p>
<p><b>Mjesto uvođenja drena</b> Lateralni zid prsnog koša ima najtanju muskulaturu, odabire se mjesto između musculus latissimus dorsi i pektoralis majora: prednja ili srednja aksilarna crta. Za drenažu pneumotoraksa odabiremo četvrti ili peti interkostalni prostor, a za drenažu izljeva, krvi i empijema sedmi ili osmi interkostalni prostor. Incizija kože je transverzalna i jedan interkostalni prostor ispod mjesta gdje ćemo učiniti tunel od spolja do pleuralnog kavuma.</p>
<p><b>Lokalna anestezija</b> U kožu se instilira 1% lidokaina (Xylocain), a nakon incizije kože infiltrira se i potkožno tkivo, interkostalna muskulatura, periost i parijetalna pleura, odnosno cijeli region promjera 5 cm. Treba čekati na otpočinjanje djelovanja supstance 5-10 minuta. Alternativa infiltracijskoj anesteziji je blokada interkostalnog živca.</p>
<p><b>Uvođenje i pozicioniranje drena</b> Tupom disekcijom iznad gornjeg ruba rebra (krvne žile i živci su smješteni u žlijebu ispod donjeg ruba rebra) formira se tunel koji završava u pleuralnoj šupljini. Vrhom prsta se provjerava nalazimo li se u pleuralnom kavumu i jesu li pluća adherirana za zid toraksa (stare priraslice nakon pleuritisa, traume i sl.). Izvlači se prst i uvodi se dren pomoću vaskularne hvataljke sa svinutim vrhom (po Peanu ili Kellyju), dok je distalni kraj drena zatvoren drugom hvataljkom. Dren kojim želimo drenirati pneumotoraks usmjeravamo prema plućnom vrhu, a kod izljeva prema dolje i straga, prema kosto-vertebralnom kutu.</p>

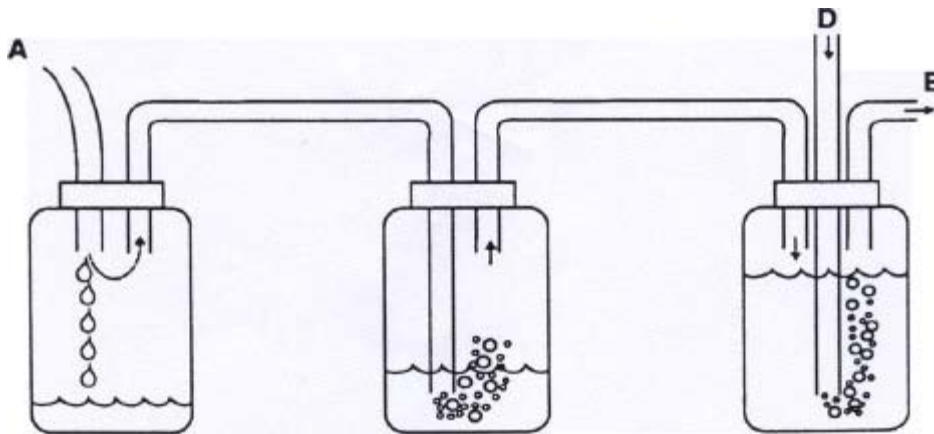
<sup>11</sup> French je mjera kojom označavamo unutrašnji promjer drena u milimetrima.

### Zatvaranje rane i osiguranje drena

Koža se zašiva čvrsto oko drena, ukoliko je to potrebno. Dren se vezuje koncem koji se pričvršćuje blizu mjesta incizije za kožu, a dodatno se osigurava trakama flastera. Vanjski dio se priključuje na drenažni sustav i osigurava flasterima

### Drenažni sustav s tri boce

Svi suvremeni drenažni sustavi sastoje se od tri boce (prva boca služi za prikupljanje dreniranih tekućina, središnja boca je podvodna zatvorena komora a pomoću treće se kontrolira intenzitet sukcije (slika 1). Danas na tržištu postoje i integrirani sustavi od tvrde plastike za jednokratnu upotrebu, s identičnom funkcijom i različitim dizajnom (slika 2). Kada je drenažni sustav spojen (slika 1A), zrak i tečnost se isisava iz pleuralne šupljine i sakuplja u bocu za kolekcioniranje, i najčešće nije potrebna sukcija već se dreniranje odvija djelovanjem gravitacije. Ako je neophodno aktivirati usisavanje, ono je djelotvorno sve do momenta kada bude postignut tlak kojim otpočinje usisavanje atmosferskog zraka kroz otvor na boci za kontrolu usisavanja (slika 1D). Kada ulazeći atmosferski zrak dosegne donji podvodni kraj otvorene usisne cijevi, otpočinje stvaranje mjehurića. Nakon toga se postojeća snaga sukcije održava stalnom, jer bilo kakvo povećanje usisavanja ima samo učinak uvlačenja veće količine atmosferskog zraka.



Slika 1. Drenažni sustav s tri boce. A označava dren koji dolazi iz pleuralne šupljine bolesnika, D je otvor na boci za kontrolu intenziteta usisavanja, kroz koji ulazi atmosferski zrak, a E predstavlja spoj na središnji sustav za usisavanje (sukciju, aspiraciju).

Prilagođeno prema Pearson FG, Deslaurier J, Ginsberg RJ, Hiebert CA, McKneally MF, Urschel HC (eds): Closed Drainage and Suction Systems in Thoracic Surgery. Churchill Livingstone; 1995: 1128.



Slika 2. Drenažni sustavi za jednokratnu upotrebu

#### Komplikacije

1. Pogriješno pozicioniranje drena (meka tkiva zida prsnog koša, u medijastinum, infradijafragmalno)
2. Krvarenje (koža, interkostalne arterije, pluća, velike intratorakalne žile, srce)
3. Kirurški emfizem (jatrogeni)
4. Empijem
5. Re-ekspanzija plućnog edema
6. Interkostalna neuralgija

#### Mjere opreza

- a. Dren koji vodi od bolesnika mora uvijek biti postavljen podvodno, kako bi se prevenirao ulazak zraka natrag u pleuru za vrijeme inspirija.
- b. Retrogradni tok tekućina moguć je ukoliko je boca u koju se pleuralni sadržaj drenira nalazi iznad bolesnika.
- c. Odsutnost oscilacija u drenu ukazuje na opstrukciju/obliteraciju drenažnog sustava (presavijanje drena, ugrušci i sl.), loše funkcioniranje sustava za stvaranje negativnog tlaka, ali i na potpunu reekspanziju pluća.
- d. Nprekidno stvaranje mjehurića u boci ukazuje na stalno otvorenu bronhopleuralnu fistulu.
- e. Zatvaranje drena (npr. za vrijeme transporta i sl.) može dovesti do nastanka tenzionog pneumotoraksa.

#### 5.3. Intrakranijski tlak (*intracranial pressure, ICP*)

Rast intrakranijskoga tlaka (*intracranial pressure, ICP*) često prati endokranijska patološka zbivanja, utječe na smanjenje cerebralne perfuzije i dovodi do cerebralne hipoksije sa svim njenim štetnim posljedicama. Drugi patofiziološki mehanizam kojim povećani ICP utječe na nepovoljan razvoj bolesti jest pomicanje moždanih masa. Često oba ova fenomena djeluju istodobno i narušavaju endokranijsku ravnotežu. S patofiziološkog aspekta, rast ICP podjeljen je u dvije faze i niz potfaza.

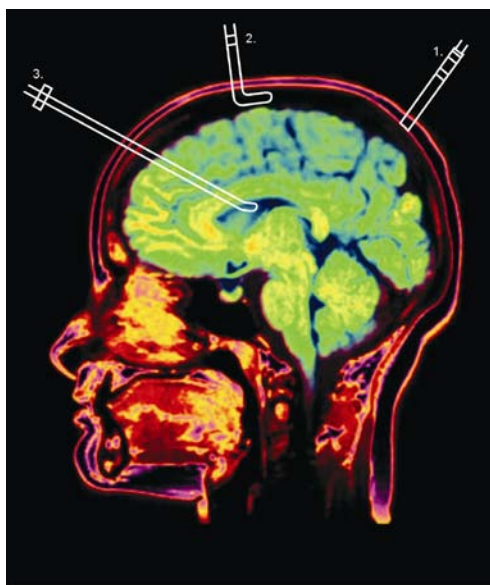##### Faze i potfaze

U svojoj klasičnoj prezentaciji sindrom povišenoga intrakranijskoga tlaka (**ICP**) pojavljuje se samo kod sporo rastućih kliničkih entiteta, dok je kod brzo rastućeg ICP-a klasični slijed teže registrirati. U početku, rastući ICP (posebno sporo rastući kao kod nekih tumora, kroničnih hematoma i moždanih apscesa) prolazi kroz **fazu kompenzacije**, u kojoj se rast ICP-a kompenzira uglavnom istiskivanjem likvora i smanjenjem intrakranijskog krvnog volumena. Nakon što su kompenzatorni mehanizmi iscrpljeni, nastupa **faza dekompenzacije** u kojoj štetna endokranijska zbivanja teku brzo, a oštećenja su ireverzibilna i vode k fatalnom ishodu ako izostane žurna i učinkovita intervencija. Dekompenzacija teče u trima konsektivnim potfazama. U prvoj potfazi (**potfazi naglog rasta ICP-a**) i malo povećanje intrakranijskog volumena dovodi do znatnog rasta ICP-a i nazivamo je **potfazom naglog rasta ICP-a**. U drugoj se potfazi javljaju spontani valovi povišenoga tlaka, cerebralna funkcija je već teško kompromitirana, a na protok krvi kroz mozak je nemoguće utjecati – ovo je **potfaza cerebralne vazomotorne paralize**. Konačno, nastupa treća potfaza u kojoj ove promjene postaju ireverzibilne – **potfaza moždane smrti**.

#### Zapamtiti

Posljednja prigoda za terapijsku intervenciju jest u prvoj potfazi druge faze rasta ICP-a.

1. Faza kompenzacije
2. Faza dekompenzacije
  - a. potfaza naglog rasta ICPa
  - b. potfaza cerebrovaskularne paralize
  - c. potfaza moždane smrti



1. subarahnoidalni zavrtanj
2. epiduralni kateter
3. interventrikularni kateter

**Slika 1.** Mogući pristupi za mjerenje intrakranijskog tlaka: subarahnoidalni zavrtanj(1) i epiduralni (2) i intraventrikularni kateteri (3)

#### Liječenje

Mozak se često slikovito opisuje kao ‘pulzirajuća masa, koja pluta u cerebrospinalnoj tekućini’ zatvorena u čvrstoj kutiji. Ta masa nije rigidna, ali je nestišljiva. Sastavljena je od oko 75% vode i zauzima oko 80% intrakranijskog volumena; ostatak zapremaju likvor i krv u arterijama, sinusima i venama. Ove činjenice važno je poznavati ako želimo terapijski utjecati na povećani ICP. U prvoj fazi kompenzacije likvor se iz endokranija istiskuje i pomiče u rastezljivu spinalnu duralnu vreću, pod uvjetom da ovaj put nije blokiran (npr. cerebelarnim tonzilama uklještenima u foramen magnum, krvnim ugrušcima i sl.). Moguće je i izravnom punkcijom odstraniti likvor iz ventrikula (napose kada smo već uveli intraventrikularni kateter radi mjerenja ICP-a) i tako sniziti ICP, ali to je privremena mjera, učinkovita za kratko vrijeme, nekoliko minuta do najviše sat ili dva. Druga je mogućnost istiskivanje krvi induciranom vazokonstrikcijom. Kontrolirana hiperventilacija inducira hipokapniju, koja brzo i učinkovito rezultira vazokonstrikcijom moždanih krvnih žila. Ovom se terapijskom mjerom koristimo u kliničkoj praksi kada želimo u kratkom vremenu sniziti ICP. Kada se odlučimo za tu mjeru, potreban je oprez, jer vazokonstrikcija inducira hipoperfuziju te posljedičnu hipoksiju, pa je nužno iskustvo pri kliničkoj primjeni spomenutih procedura. Nećemo mnogo pomoći bolesniku ako, spriječavajući cerebralna oštećenja zbog povišenog ICP-a dovedemo bolesnika u stanje ireverzibilnih neuronalnih oštećenja nastalih induciranom hipoksijom.

#### 5.4. Podešavanje i uporaba respiratora

##### Definicija

Danas se uglavnom koriste respiratori koji funkcioniraju na načelima pozitivnog tlaka (*positive pressure ventilators*). Izuzetno se još upotrebljavaju i respiratori s negativnim tlakom, uglavnom u liječenju poliomielitisa. Umjetna ventilacija je danas osnov u liječenju kritično oboljelih bolesnika: stroj potiskuje pod pozitivnim tlakom zrak koji se preko endotrahealnog tubura ili traheostome unosi u pluća oboljelog, a nakon završenog unosa izdisaj (tz. *tidal volumen*) nastupa spontano, zahvaljujući elasticitetu prsnog koša.

##### Indikacije

Respiratori se upotrebljavaju uvijek kada je a) dijagnosticirana nedostatna spontana ventilacija, b) kada prijete kolaps drugih vitalnih funkcija (koma, poremećaju srčanog rada) i c) kada je nedostatna rezmjena gasova na alveolarnoj razini. Najčešće indikacije su:

1. Akutne ozljede prsnog koša i pluća
2. Apnea i respiratorni arrest
3. Kronična opstruktivna oboljenja pluća
4. Akutna respiratorna acidoza ( $pCO_2 > 50$  mmHg,  $pH < 7.25$ ) u sindromu Guillain-Barré, miasteniji



<p>gravis i sl.</p> <ol style="list-style-type: none"> <li>Povećani respiratorni napor s tahipnejom</li> <li>Hipoksemija s <math>\text{PaO}_2 &lt; 55 \text{ mm Hg}</math></li> <li>Hipotenzija u šoku, sepsi i kongestivnoj srčanoj slabosti.</li> </ol>
<p><b>Vrste respiratora</b> Djelimo ih na A) transportne, B) stacionarne za odjele intenzivne skrbi, C) neonatalne, i t. D) PAP respirator posebno dizajnirane za neinvazivnu ventilaciju i kućnu uporabu.</p>
<p><b>Načini ventiliranja</b> Respiratori se tradicionalno dijele prema načinu na koji generiraju mehanički udisaj na</p> <ol style="list-style-type: none"> <li>Volumenske, koji prestaju generirati udisaj kada je postignut predodređeni volumen</li> <li>Tlačne, koji prestaju generirati udisaj kada je respirator dosegao predodređeni tlak i</li> <li>Vremenske, kod kojih respirator prekida generiranje udisaja nakon predodređenog vremena</li> </ol> <p>Drugi način klasificiranja ovisi o načinu na koji otpočinje generiranje udisaja, te postoje</p> <ol style="list-style-type: none"> <li>Asistirana ventilacija (<i>Assisted Control, AC</i>), kada respirator otpočinje aktivnost uvijek kada pacijent spontano otpočinje s udisajem, potpomažući ga predodređenim volumenom</li> <li>Sinhronizirana intermitentna obvezna ventilacija (<i>Synchronised Intermittent Mandatory Ventilation, SIMV</i>) – nakon što se odredi frekvencija udisaja (npr. svakih 5 sec) respirator čeka na spontanu aktivnost bolesnika, a ako do nje ne dođe isporučuje predodređeni volumen s potrebnim tlakom</li> <li>Kontrolirana mehanička ventilacija (<i>Controlled Mechanical Ventilation, CMV</i>) u kojoj respirator isporučuje odabranu količinu zraka pod odabranim tlakom, bez obzira na spontane udisaje bolesnika. Ovaj način je neugodan za djecu i svjesne odrasle bolesnike, te se uglavnom primjenjuje kod besvjesnih bolesnika.</li> <li>Stalni pozitivni tlak u zračnom putu (<i>Continuous Positive Airway Pressure, CPAP</i>) upotrebljava se kako bi se olakšao disajni napor bolesnika i srčanog rada, samo ako postoji stalna spontana respiracijska aktivnost bolesnika. Moguće ga je primijeniti i preko respiracijske maske za lice.</li> <li>Pozitivni tlak na kraju izdisaja (<i>Positive End Expiratory Pressure PEEP</i>) pomaže da na kraju izdisaja u plućima ostane određena količina zraka, sprječavajući na taj način kolaps alveola i održavajući funkcionalni rezidualni kapacitet pluća.</li> </ol>
<p><b>Izbor načina ventiliranja</b> Najveću podršku bolesniku pruža asistirana ventilacija, kod koje pacijent ima potpunu podršku respiratora, pa se ona najčešće upotrebljava. Treba je koristiti s oprezom kod bolesnika koji hiperventiliraju i imaju hipokapniju, jer može doći do respiracijske alkaloze (pacijenti s kraniotraumom, u hepatičkoj komi i hiperventilaciji uvjetovanom septičkim stanjima). U bolesnika s manje izraženom respiratornom slabošću moguće je upotrebiti sinhroniziranu intermitentnu obveznu ventilaciju.</p>
<p><b>Podešavanje respiratora</b></p> <ol style="list-style-type: none"> <li>Odrasli bez ranijih plućnih oboljenja: tidal volumen na <math>12 \text{ mL/kg}</math> s frekvencijom od 12/min (pravilo 12-12)</li> <li>Odrasli s kroničnom opstruktivnom plućnom bolešću, <math>10 \text{ mL/kg}</math> s frekvencijom 10/min (pravilo 10-10)</li> <li>Odrasli s akutnim respiratornim distres sindromom (ARDS), <math>6-8 \text{ mL/kg}</math> 10-12/min</li> <li>Novorođenčad i mala djeca bez predhodnih respiratornih oboljenja, <math>4-10 \text{ mL/kg}</math>, s frekvencijom 30-35/min</li> </ol> <p>Što je veći tidal volumen koji treba isporučiti, potreban je veći tlak, koji nazivamo vršni tlak u zračnom putu (<i>Peak Airway Pressure, PAP</i>). Ako je on duže vremena veći od <math>45 \text{ cmH}_2\text{O}</math> može doći do barotraume.</p>
<p><b>Povezivanje bolesnika s respiratorom</b></p> <ol style="list-style-type: none"> <li>Maska za lice - upotrebljava se kod inicijalne reanimacije, kraćih zahvata i neinvazivne umjetne ventilacije. Može se upotrebiti u kombinaciji s nazofaringealnim i orofaringealnim airwayem</li> <li>Trahealni airway s maskom - je komforniji i lakše se podnosi od endotrahealnog tubusa, ali ne štiti pacijente od aspiracije</li> <li>Endotrahealna intubacija – tubus je moguće uvesti kroz nos (nedostatak mu je manji kalibar, ali lakše se podnosi i lakše je održavati higijenu usta) i kroz usta, pri vrhu ima mekan gumeni balončić koji obstruira lumen i prevenira aspiraciju (vidjeti potpoglavlje o intubaciji, 5.33.)</li> <li>Krikotirotomija (<i>cricothyrotomy</i>) se uglavnom upotrebljava u urgentnim okolnostima, kada je nemoguće učiniti intubaciju, a za traheotomiju nema vremena.</li> <li>Traheostomija – upotrebljava se kod bolesnika kod kojih se očekuje dugotrajna mehanička ventilacija, dobro se podnosi i ne zahtjeva sedaciju. Posebno je pogodna kod kraniotraume.</li> </ol>
<p><b>Profilaktičke mjere</b> Bolesnika treba postaviti u položaj s uzglavljem uzdignutim oko 30 stupnjeva Ordinirati blokatore histamin-2 receptora Provesti mjere za preveniranje tromboza u dubokim venama donjih ekstremiteta Sedativi su od koristi kod svjesnih bolesnika, praviti pauze kako bi se mogli reorjentirati.</p>

## 5.5. Punkcija i kateterizacija arterija - subklavija, femoralis, radijalis

### Definicija

Arteriju punktiramo i u njih uvodimo intravaskularne katetere, najčešće u dijagnostičke svrhe, a rijetko radi davanja terapije intraarterijski.

### Indikacije

1. Mjerenje arterijskog tlaka (najčešće na a. radijalis)
2. Uvođenje katetera za radiološke pretrage (najčešće a. femoralis; Seldingerova tehnika)
3. Pri izvođenju radiointerventnih zahvata (embolizacija malformacija i aneurizmi, postavljanje stentova, itd.)
4. Određivanje parcijalnog tlaka plinova u arterijskoj krvi

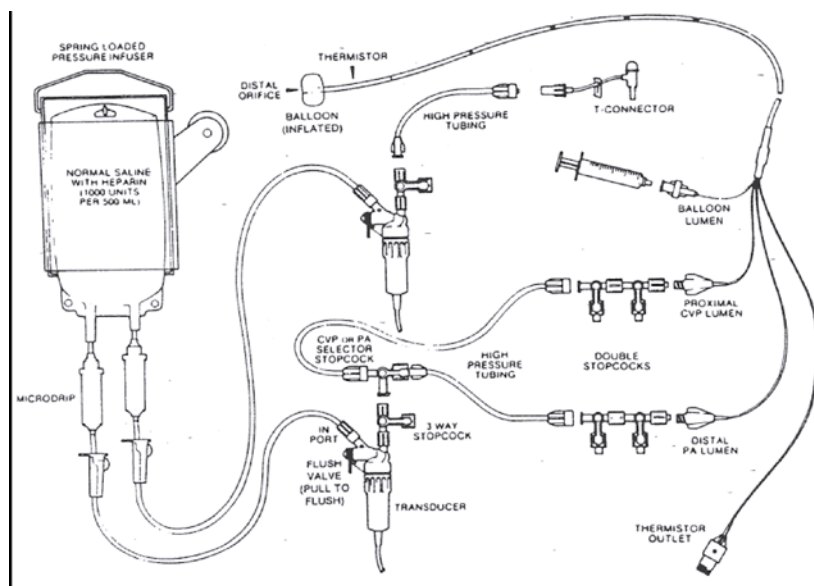
### Kontraindikacija

1. Bolesti krvi
2. Poremećaji koagulacije

### Materijal, oprema i instrumentarij

Osnovni sustav je isti i za kateteriziranje i mjerenje hemodinamskih oscilacija i za vene i za arterije i biti će opisan na ovom mjestu. Osnovni elementi opreme su (Slika 1.):

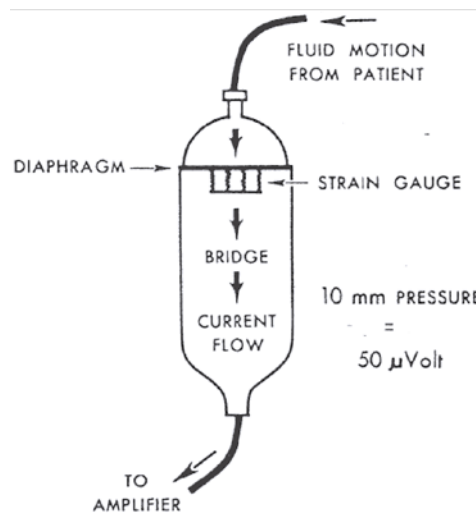
1. Intravaskularni kateteri od teflona
2. Plastični tubusi (tubing)
3. Ventilni mehanizmi i filteri (stopcock)
4. Prijenosnici (pretvarači) tlaka – (transduceri<sup>12</sup>)



Slika 1. Osnovna oprema za kateteriziranje krvnih žila

<sup>12</sup> L. *transducere*; trans = preko; ducere = nositi, prenositi, pretvarati

**Transduceri.** (engl. prijenosnici, pretvarači) su uređaji kojim pretvaramo jednu vrijednost (veličinu), npr. tlak, u drugi oblik, npr. električni impuls. To su u osnovi jednostavni uređaji: tečnošću napunjen kateter dolazi iz nekog tjelesnog prostora bolesnika (iz krvne žile, moždanih klijetki i sl.) do vrha zatvorene komore ispunjene tečnošću, koja ima oblik kupole, s ravnim dnom koji predstavlja dijafragma. Oscilacije u tlaku reflektiraju se na dijafragmu, čijim ugibanjem nastaju električni impulsi, koji se generiraju usljed promjena otpora u silikonskim kristalima dijafragme. Promjene u snazi impulsa, koje su srazmjerne promjenama u tlaku tečnosti koja dolazi do komore, prenose se do pojačala, a zatim se registriraju na ekranu monitora, pisaču ili se pohranjuju na nekom od magnetskih medija za kasnije analize (slika 2.)



Slika 2. Transdjuser, sustav za mjerenje vaskularnog tlaka

#### **Kateteri**

Danas se najčešće upotrebljavaju teflonski kateteri koji dovode do znatno manje nepovoljnih reakcija tkiva od ranijih plastičnih materijala a pogotovo guma. Dokazana je korelacija između veličine katetera i pojave komplikacija, te se preporučuje upotreba što tanjih katetera. Za radijalnu arteriju preporučuje se broj 20, a za femoralnu 18. Venski kateteri trebaju biti br. 18 i širi, a subklavija kateteri su veoma široki, do veličine od 9 Fr. Oni ponekada u svom lumenu imaju još jedan odvojen lumen, kroz koji se uvodi kateter za a. pulmonalis Swan-Gantz. Ove katetere nazivamo Cordis kateterima. Transfuziju krvi je nemoguće dati ako je kateter tanji od 18 Fr.

#### **Komplikacije**

Arterija prilikom kanuliranja može biti lacerirana, prekinuta ili trombozirana, a najopasnija komplikacije je ishemija u distalnom djelu ekstremiteta. Zato prije kanuliranja treba obvezno ispitati status kolateralnog krvotoka Allenovim testom. Osim direktne ozljede arterije može doći do nastanka hematoma, koji svojim kompresivnim učinkom može uzročiti vazospazam i ishemiju. Incidencija intraarterijske tromboza se smanjuje upotrebom novih materijala i katetera s manjim lumenom, te trajnim intermitentnim ispiranjem vrha katetera heparinom u malim dozama, oko 3 ml na sat.

Kod uvođenja katetera u vene mnogo su češće ozljede žila, ali i flebitisi. Kod kanuliranja subklavije moguće je ozlijediti arteriju, ali i plućni vrh te prouzrokovati jatrogeni pneumotoraks.

#### **Procedura – kanuliranje arterije radijalis**

##### **Objašnjenje procedure bolesniku**

Obvezno, uz dobijanje pismene suglasnosti

##### **Odjeća bolesnika**

Bolnički ogrtač za jednokratnu upotrebu

##### **Pozicioniranje bolesnika**

Bolesnik leži na leđima s jastukom podmetnutim pod glavu, s rukom abduciranom i položenom prema dolje, s dlanom okrenutim nagore. Ruka je fiksirana i ekstenzirana u ručju, uz pomoć malog jastučića postavljenog pod zglob.

##### **Pripreme radnje**

Premedikacija s apaurinom. Pripremljen je transdjuser spojen s monitorom, čije je funkcioniranje provjereno, kao i prohodnost cjevčica, ventila i valvula.

<p><b>Anesteziranje</b> Lokalno infiltrirati 1% xylocain, na ručju u visini proksimalne i srednje pregibne crte</p>
<p><b>Izvođenje procedure po fazama – kanuliranje arterije radijalis</b></p> <ol style="list-style-type: none"> <li>1. Primjenjuje se sterilna tehnika: čišćenje operativnog polja kao za operativni zahvat tijekom koga se otvaraju tjelesne šupljine, koriste se sterilne rukavice i sterilni pokrov za okolinu</li> <li>2. Nedominantnom rukom palpira se i fiksira radijalna arterija</li> <li>3. Dominantnom rukom uvodi se potkožno igla br. 20 pod kutom od 30 stupnjeva u odnosu na kožu</li> <li>4. Pod vrhom igle moguće je osjetiti pulzacije arterije</li> <li>5. Energičnim ubodom uvodi se vrh igle u arteriju i kao potvrda dobije se mlaz svijetlocrvene krvi. Nakon toga je moguće primjeniti dvije tehnike</li> <li>6. Iskusniji liječnici mogu odmah pokušati uvođenje teflonskog katetera, s postupnim izvlačenjem metalne kanule</li> <li>7. Početnicima se savjetuje prvo uvođenje metalne žice kroz lumen katetera u lumen arterije, koja će poslužiti kao vodič (<i>guide</i>) za uvođenje katetera. Ovo je prema autoru nazvano Seldingerova tehnika<sup>13</sup></li> <li>8. Na kateter se povezuju infuzijske ili mjerne plastične cjevčice</li> <li>9. Kateter se svilom ili najlonom vezuje uz kožu</li> <li>10. Na mjestu punkcije vrši se umjereni pritisak najmanje 10 minuta, kako bi se izbjeglo stvaranje hematoma</li> </ol>
<p><b>Procedura – kanuliranje arterije subklavije</b></p> <ol style="list-style-type: none"> <li>1. Primjenjuje se sterilna tehnika (v. kanuliranje a. radialis)</li> <li>2. Ocrtaivanje granica Mohrenheimove jame (fossa infraclavicularis)</li> <li>3. Igla se ubode neposredno ispod donjeg ruba klavikule i usmjerava se naviše pod kutom od oko 45° i pomjera se postupno.</li> <li>4. Kada igla dođe u kontakt s arterijom osjete se pulzacije na igli.</li> <li>5. Tada se energičnim ubadanjem igle ulazi u lumen arterije, a u igli se pojavi mlaz krvi, koji istječe u pulzirajućem mlazu.</li> </ol>
<p><b>Procedura za punkciju arterije femoralis (dobijanje uzoraka krvi za plinske analize)</b></p> <ol style="list-style-type: none"> <li>1. Primjenjuje se sterilna tehnika: čišćenje operativnog polja kao za operativni zahvat tijekom koga se otvaraju tjelesne šupljine, sterilne rukavice, sterilni pokrov za okolinu</li> <li>2. Neposredno ispod Pupartove veze palpira se arterija i fiksira pomoću dva prsta<sup>14</sup>.</li> <li>3. Štrcaljku na kojoj je montirana igla držimo kao olovku, s otvorom na igli okrenutim naviše, i pod kutom od 60-90° penetriramo kožu. U samoj štrcaljki povlačenjem klipa (kada je igla već potkožno) stvoramo umjereni negativni tlak. Ovaj manevar nije potreban kod šprica posebno dizajniranih za uzimanje uzoraka krvi.</li> <li>4. Igla se usmjerava kranijalno i pomjera se postupno, a kada dođe u kontakt s arterijom osjete se pulzacije na igli. Tada se energičnim pomjerenjem igle unaprijed ulazi u lumen arterije, i u igli se pojavi mlaz krvi, koji istječe u pulzirajućem mlazu. Igla se usmjerava paralelno s tokom arterije</li> <li>5. Ako prvi ubod nije bio uspješan, malo povući iglu i korigirati smjer, ne izvlačeći iglu iz kože</li> </ol>
<p><b>Mjere opreza nakon završetka</b> Po izvlačenju igle treba čvrsto komprimirati mjesto punkcije (i onda kada nismo uspjeli dobiti krv) kako bi prevenirali stvaranje hematoma. Kompresiju održavati 5-10 minuta.</p>

<sup>13</sup> Seldingerova tehnika je procedura kojom osiguravamo siguran pristup u lumen krvnih žila, ali i drugih šupljih organa. Ime je dobila po Dr Sven-Ivar Seldingeru (1921-1998), švedskom radiologu iz Mora, koji ju je uveo 1953. godine. Detaljan opis moguće je pročitati u:  
Seldinger SI. Catheter replacement of the needle in percutaneous arteriography; a new technique. Acta Radiol 1953;39:368-76. i

Higgs ZC, Macafee DA, Braithwaite BD, Maxwell-Armstrong CA. The Seldinger technique: 50 years on. Lancet 2005;366:1407-9, a prikaz tehnike na video klipsu na web stranici AnesthesiaUK:  
<http://www.frca.co.uk/article.aspx?articleid=100029>

<sup>14</sup> Da bi se podsjetili anatomskih odnosa, upotrijebiti mnemotehnički akronim N.A.V.E.L. – od lateralno prema medijalno elementi su raspoređeni kao N(erv), A(arterija), V(ena) i L(impni) čvor. Navel na engleskom, označava pupak ali i središnju zonu bilo koga prostora.

**Postupak s dobijenim materijalom**

1. Iz štrcaljke treba istisnuti mjehuriće zraka.
2. Okrećući špricu vrhovima prstiju treba ujednačiti sadržaj,
3. te je začepiti (previjanjem vrha igle ili ubadanjem vrha igle u nepropusni materijal) i tako onemogućiti ulazak zraka.
4. Šrcaljku treba označiti, i ako se neće odmah provesti analiza staviti je u posudu s ledom

**5.6. Punkcija i kateteriziranje perifernih vena****Indikacije**

1. Terapija (medikamenti, tečnosti)
2. Parenteralna ishrana
3. Dijagnostika - kontrastni materijali, uzimanje uzoraka krvi za pregled
4. Transfuzija

**Materijal**

1. Infuzije pripremiti, istisnuti zrak iz sistema
2. Igle i kateteri raznih dimenzija

Za infuzije se preporučuju kateteri od 20-22 Ch. (samo za djecu 25 Ch.), a za transfuzije ne tanje od 16 Ch.

**Objašnjenje procedure bolesniku**

Obavezno: Dobijanje pismene suglasnosti nije neophodno

**Odjeća bolesnika**

Standardna ili bolnički ogrtač za jednokratnu upotrebu

**Pozicioniranje bolesnika**

Bolesnik leži na leđima, mada je u radu s kooperativnim bolesnicima moguć i sjedeći položaj.

**Selekcija vene**

Upotrebljava se nedominantna ruka (donji ekstremiteti se upotrebljavaju rijetko jer su komplikacije češće (flebitisi i tromboze), kao i začepljenje katetera), što je moguće perifernije, tako da se obično otpočinje na dorzumu ručja. Na taj način moguće je, u slučaju neuspješne kateterizacije, pokušati punkciju vena lokaliziranih proksimalnije, na podlaktici i lakatnom pregibu. Ne preporučuje se punktirati na mjestu zglobnih pregiba.

**Pripreme radnje**

Premedikacija nije potrebna. Pripremiti infuziju, transfuziju ili lijek.

**Anestezija**

Nije potrebna, mada neki autori preporučuju lokalno infiltriranje 1% xylocain iglom br. 25, intrakutano.

**Izvođenje procedure venepunkcije po fazama**

1. Iznad mjesta planirane punkcije postaviti tourniquet (povesku). Kako bi se lakše identificirala vena, ruku treba oviti vlažnim toplim ubrusom i pustiti da visi nekoliko minuta. Poslužiti može i postavljanje manžetne tlakomjera, koja se napuše tako da je protok krvi kroz arterije slobodan, a venski zaustavljen. Mjesto punkcije pripremiti aseptičkim sredstvom, najčešće alkoholom.
2. Palcem nedominantne ruke distalno fiksiramo venu.
3. Iglom preko koje je navučen kateter probijamo kožu pod kutom od 20 stupnjeva.
4. Nakon prolaska igle kroz zid vene nešto krvi se pojavljuje u kateteru.
5. Nedominantnom rukom uvodimo kateter u venu, istovremeno povlačeći van iglu dominantnom rukom.
6. Pritiskom iznad mjesta uboda prstom nedominantne ruke (proksimalno) spriječavamo istjecanje krvi dok na vanjski kraj katetera pričvršćujemo sistem za infuziju ili štrcaljku.
7. Funkcioniranje katetera potrebno je promatrati najmanje 5 minuta, pojava otekline i otvrdnuće ukazuju na oštećenje vene ili začepljenje katetera.
8. Kateter se fiksira veoma pažljivo flasterom. Kod nemirnih bolesnika i bolesnika s poremećajem svijesti preporučljivo je imobilizirati ruku s kateterom posebnom udlagom, koja će onemogućiti nehotično izvlačenje venskog katetera.

**Komplikacije****Flebitisi**

1. Tromboze vena
2. Nemogućnost punkcije vene (fragilne vene, hipovolemički šok)

### **Kirurško prepariranje i kateteriziranje vena**

Novi materijali i igle za punkciju s montiranim kateterima potisnule su zadnjih godina potrebu za prepariranjem vena i izravnim uvođenjem katetera. Ipak je ovo procedura koju mora znati svaki kirurg i svaki malo ambiciozniji liječnik, te će biti ovdje opisana.

#### **Indikacije**

Nemogućnost perkutane punkcije vene i osiguranja venskog puta

#### **Materijal i instrumentarij**

1. Infuzije, infuzijski sistem i kateteri različitih veličina
2. Set za sterilnu pripremu operativnog polja (pribor za čišćenje i pokrivanje)
3. Skalpeli od broja 18 do 11.
4. Zakrivljene hvataljke po Peanu za prepariranje.
5. Zakrivljene vaskularne škariće.
6. Vaskularne anatomske pincete
7. Set za šivanje (iglodržač, kirurška pinceta, igle i konci, škariće za konce)

#### **Izvođenje procedure po fazama**

1. Najčešće se kateteri uvode u venu safenu u visini nožnog zgloba. Naravno, moguće je upotrebiti i bilo koju drugu pristupačnu venu.
2. Vena safena je postavljena za oko širinu prsta ispred i iznad medijalnog maleolusa stopala.
3. Postavlja se poveska.
4. Koža i potkožno tkivo se anestetiziraju 1% lidokainom.
5. Rez na koži vrši se transversalno u odnosu na tok vene, dužine od oko 2 cm.
6. Beskrvnim prepariranjem identificira se vena, oslobodi od vezivnog tkiva i zauzla s dva svilena konca ili kromirana ketguta (3-0 ili 4-0), razmaknuta 3-4 cm.
7. Distalni konac se veže, proksimalni konac upotrebljavamo kao podržni. Njime istovremeno kontroliramo krvarenje nakon presjecanja zida vene.
8. Skalpelom ili vaskularnim škarićama otvara se vena, presjeca se 1/3 njenog prednjeg zida u obliku slova V.
9. Pridržavajući vaskularnom pincetom dio venskoga zida, uvodimo u lumen vene kateter, što je dublje moguće (najčešće 10, 15 ili 20 cm). Otvor na venskom zidu moguće je držati otvorenim posebnim instrumentom za uvođenje katetera, tzv. 'bananom'.
10. Proksimalni konac vezuje se oko vene i katetera, postavlja se oko vene još jedan konac radi sprječavanja krvarenja.
11. Kirurška incizija zatvara se po slojevima, posebno potkožno tkivo, posebno koža. Kateter se može izvesti napolje i kroz inciziju i kroz posebnu ubodnu ranu pored incizije.
12. Kateter se pažljivo fiksira za kožu, kod nemirnih bolesnika postavlja se posebno osiguranje udlagama. Incizionna rana se sterilno previja.

### **5.7. Punkcija i kateterizacija vene subklavije – centralni venski kateteri**

#### **Definicija**

Centralni venski kateteri se uvode u u venu kavu superior ili desni atrij srca, najčešće preko vene subklavije i vene jugularis interne.

#### **Indikacije**

1. Potreba za dugotrajnim infuzijama i parenteralnom ishranom (komatozni bolesnici, kritično oboljeli bolesnici)
2. Potreba za centralnom administracijom medikamenata (inotropni lijekovi)
3. Monitoring srčanog outputa
4. Monitoring centralnog venskog tlaka

#### **Kontraindikacije**

1. Bolesti krvi
2. Poremećaji koagulacije

<p><b>Materijal</b></p> <p><b>Kateteri</b></p> <p>Cordis kateteri imaju najveći promjer, br. 8 ili 9 Ch., sa središnjim lumenom kroz koji je moguće uvesti kateter za arteriju pulmonalis (Swan-Ganz) kojim vršimo monitoring rubnog tlaka (<i>pulmonary wedge pressure</i>). Postoji niz užih katetera, uglavnom br. 16, s jednim dva ili tri lumena, kroz koje je moguće davati više vrsta rastvora i medikamenata istovremeno.</p>
<p><b>Procedura</b></p> <p><b>Objašnjenje procedure bolesniku</b></p> <p>Obvezno. Dobijanje pismene suglasnosti nije neophodno, ali se preporučuje.</p>
<p><b>Odjeća bolesnika</b></p> <p>Standardna ili bolnički ogrtač za jednokratnu upotrebu.</p>
<p><b>Pozicioniranje bolesnika</b></p> <p>Kod punktiranja subklavije, bolesnika treba postaviti u Trendelenburgov položaj, glava je ispod razine tijela za oko 20-30 stupnjeva. Glavu treba rotirati za 90 stupnjeva na suprotnu stranu od mjesta punkcije. Ispod glave staviti jastučić od gaze prekriven najlonom, duž kralježnice duguljasti okrugli podmetač.</p>
<p><b>Izbor vene</b></p> <p>preferira se punkcija desne subklavije: apeks desnog pluća je niži, duktus toracikus se nalazi lijevo, a put do vene kave je direktniji i kraći.</p>
<p><b>Pripreme radnje</b></p> <p>Sedacija bolesnika diazepamom.</p>
<p><b>Anesteziranje</b></p> <p>(opće, regionalno, lokalno): najmanjom iglom od 25 Ch. ubrizgamo 1% lidokain infraklavikularno medijalno u kožu, dok se ne stvori malo ispučenje (peau d'orange), a zatim većom iglom od 22 Ch. infiltriramo prostor između klavikule i prvog rebra.</p>
<p><b>Izvođenje procedure po fazama – vena subklavija</b></p> <ol style="list-style-type: none"> <li>1. Sterilna priprema operacijskog polja kao za svaki operativni zahvat.</li> <li>2. Označimo sredinu klavikule</li> <li>3. Pripremljena je široka igla (14 Ch.) kroz koju može proći kateter br. 16. Kateter je dug najmanje 20 cm, a za odrasle se preporučuje dužina od 30 cm.</li> <li>4. U suprasternalnu incizuru postavljamo prst nedominantne ruke.</li> <li>5. Igla se ubada infraklavikularno na mjestu gdje smo anestezirali kožu, te je usmjeravamo prema našem prstu, uvodeći iglu paralelno s donjim rubom unutarnje polovine klavikule i paralelno s kožom, stalno iznad prvog rebra.</li> <li>6. Pojava krvi u igli znak je da je igla u veni. Ako se pojavila svjetlocrvena krv pod pulzirajućim tlakom, punktirali smo arteriju. U tom slučaju izvlači se igla i primjenjuje lokalna kompresija, najmanje 10 minuta, a procedura se odlaže.</li> <li>7. Nakon što je igla u veni, uvodi se žičani vodič (<i>guide</i>), a kada je on u veni, igla se izvlači.</li> <li>8. Vrhom oštrice skalpela br. 11 učini se oko vodiča punktfornni zarez u koži, kako bi smo lakše uveli kateter.</li> <li>9. Preko vodiča u venu se uvodi kateter, na koji se priključuje sistem za davanje infuzija i monitoring.</li> <li>10. Kateter treba učvrstiti za kožu kirurškim šavovima, svilom br. 2-0 ili 3-0, sterilno previti.</li> </ol>
<p><b>Punkcija vene jugularis interne</b></p> <p>Veoma slična je procedura direktne punkcije vene jugularis interne, koja se primjenjuje mnogo rjeđe. Na koži se označi markerom trokut, čija je baza klavikula, a stranice dvije glave sternokleidomastoideusa. Na kaudalnom vrhu trokuta anestezira se koža, a zatim se iglom br. 14 ubada nadalje, pod kutom od oko 30 stupnjeva u odnosu na frontalnu ravan, a u pravcu bradavice. Tamnija krv u šprici ukazuje na ulazak igle u jugularku; ako ne dobijemo krv igla se povlači do kože i usmjerava nešto lateralnije, pod kutom od 5-10 stupnjeva. Svjetla krv pod tlakom ukazuje na prodor u karotidu. U tom slučaju se igla povlači i vrši se kompresija najmanje 10 minuta.</p>
<p><b>Mjere opreza nakon završetka</b></p> <p>Obavezno je rtg snimanje, kojim provjeravamo poziciju vrha katetera, i eventualnu komplikaciju u vidu pneumotoraksa (jatrogenog) koji može nastati usljed punkcije apeksa plućnog krila.</p>
<p><b>Registriranje procedure/nalaza: obavezno</b></p>

<b>5.8. Punkcija sternuma</b>
<b>Indikacije</b> Sternum se punktira s ciljem dobivanja uzorka koštane srži za analizu i utvrđivanje dijagnoze
<b>Kontraindikacije</b> 1. Poremećaj krvarenja 2. Infekcija kože i potkožnog tkiva na mjestu punkcije
<b>Komplikacije</b> Najozbiljnija komplikacija je probijanje sternuma i ozljeda srca i velikih krvnih žila. Radi te (mada veoma rijetke) komplikacije na sternumu se upotrebljavaju samo aspiracijske igle, ali ne i trokari za biopsiju koštane srži. Ako je indicirana biopsija, savjetuje se kao mjesto izbora spina ilijačne kosti.
<b>Potreban materijal</b> 1. Set za čišćenje operacijskog polja 2. Skalpel br. 11 3. Igle za sternalnu punkciju i aspiraciju 4. Štrcaljke za aspiraciju
<b>Objašnjenje procedure bolesniku</b> obavezno, uz pismeni pristanak
<b>Pozicioniranje bolesnika</b> supinacija
<b>Odjeća bolesnika:</b> bolnički ogrtač za jednokratnu upotrebu
<b>Anesteziranje</b> 1-2% lidocainom infiltrirati kožu i potkožno tkivo na mjestu punkcije
<b>Izvođenje procedure po fazama</b> 1. Čišćenje polja gdje će se vršiti punkcija po principu antiseptice 2. Malim rezom zareže se koža. 3. Specijalnom iglom ubode se sternum u visini trećeg i četvrtog rebra. 4. Snažnim potiskom probije se korteks i igla zadrži u spongiozi. 5. Izvrši se aspiracija sadržaja 6. Epruvetu obilježiti i staviti u posudu s ledom, ukoliko se neće odmah izvršiti laboratorijska obrada 7. Registrirati cijeli tok procedure s eventualnim problemima
<b>Postupak s dobijenim materijalom</b> Uputiti u nadležni laboratorij
<b>Mjere opreza nakon završetka</b> 5-10 minuta komprimirati mjesto uboda kako bi se preveniralo stvaranje hematoma

<b>5.9. Blokada živaca<sup>15</sup></b>
<b>Definicija</b> Ubrizgavanje lokalnog anestetika u ili oko perifernog živca.
<b>Indikacije</b> 1. Kontrola bola 2. Dijagnosticiranje: pomaže identificiranju pojedinih perifernih živaca kao generatora bola (npr. n. cutaneus femoris lateralis kod <i>meralgije</i> )
<b>Kontraindikacije:</b> preosjetljivost na lokalne anestetike
<b>Komplikacije:</b> ozljeda živca, krvnih žila i drugih struktura u okolini.
<b>Potreban materijal:</b> za blokadu upotrebljavamo najčešće kombinaciju lokalnog anestetika (lidokain), kortikosteroida (methylprednisolon i opioida – Fentanyl). Ako je cilj trajna blokada živca, tj. njegova destrukcija, najčešće se upotrebljava alkohol ili fenol. Živac se može destruirati i smrzavanjem odnosno upotrebom visokih temperatura.
<b>Procedura</b> Objašnjenje procedure bolesniku Pozicioniranje bolesnika: ovisi od toga koji se živac blokira Odjeća bolesnika: bolnički ogrtač za jednokratnu upotrebu
<b>Pripremne radnje</b> Čišćenje polja gdje će se vršiti blokada po principu antiseptice

<sup>15</sup> Za mnogo detaljniji opis procedura i izvanredne ilustracije preporučujemo Meier G, Buttner J. Peripheral Regional Anesthesia: An Atlas of Anatomy And Techniques. Stuttgart-New York; Georg Thieme: 2005 i Internet adresu: <http://www.anaesthesia-az.com/article/509589.aspx>



## Anesteziranje

Lokalna anestezija kože s lidokainom 1-2%

### Izvođenje procedure po fazama

**1. Lumbosakralni plexus** – od kliničkog značaja su nervus femoralis, obturatorius i kutaneus femoris lateralis

- Femoralis, koji je ispod ingvinalnog ligamenta postavljen lateralno od arterije i vene, identificira se simulacijom živca (0.3 mA/0.1) – kao odgovor javlja se kontrakcija kvadricepsa i 'ples' patele. Za infiltraciju upotrebljavamo iglu 18 G dužine 5 cm. Igla se inserira 2 cm ispod ingvinalnog prevoja i 1.5 cm lateralno od arterije i usmjerava pod kutom od 30 stupnjeva kranijalno, paralelno s arterijom.
- Obturatorius, koji je smješten ispod m.adductor longusa. Nakon što se identificira insercija tetive aduktora na pubisu, na oko 3 cm medijalno od arterije, uvodi se unipolarna stimulirajuća igla pod kutom od 45 stupnjeva, u smjeru prednje-gornje spine ilijake. Na dubini od 4 – 8 cm podražajem od mA/0.1 ms dolazi do kontrakcije aduktora i tako se identificira živac.
- Nervus kutaneus femoris lateralis infiltrira se ispod spine ilijake anterior superior s 5 ml lidokaina, iglom od 20 G dužine 10 cm.

**2. Nervus ischiadicus** se može blokirati trans i subglutealno, proksimalno sprijeda i lateralno na natkoljenici, te distalno lateralno i straga. Ovo su visokospecijalizirane tehnike i ovdje nisu opisane u detalje.

**3. Stopalo** inerviraju pet živaca: safenus koji je terminalni ogranak femoralisa i peroneus superficijalis i profundus, tibialis i suralis, koji su ogranci ishidjadikusa.

- Peroneus superficijalis inervira dorzum stopala i prstiju, 5-10 ml anestetika infiltrira se između prednjeg ruba tibije i prednjeg ruba lateralnog maleolusa
- Suralis inervira lateralni rub stopala, infiltrira se 5 ml između lateralnog maleolusa i Ahilove tetive
- Safenus inervira medijalnu površinu stopala do velikog prsta, 5-10 ml infiltrira se od prednjeg ruba tibije do Ahilove tetive, oko 10 cm iznad medijalnog maleolusa.

**4. Plexus brahijalis** se može blokirati pristupom između skalenusa, infraklavikularno i aksijalnim pristupom. Ovo su visokospecijalizirane tehnike i ovdje nisu opisane u detalje.

**5. Blokada u središnjoj trećini nadlaktice** je komplicirana i dugotrajna, te se upotrebljava rijetko za blokadu muskulokutaneusa, medijanusa, ulnarisa i radijalisa u jednoj sesiji. Ovo su visokospecijalizirane tehnike i ovdje nisu opisane u detalje.

### 6. Blokade u predjelu lakta

- Radijalni živac** Unipolarna igla od 24 G se usmjerava 1-2 cm lateralno od tetive bicepca prema epikondilu, i kada se dođe u kontakt s kosti infiltrira se anestetično sredstvo dok polagano povlačimo iglu. Ipak se preporučuje stimulacija strujom od 0.3 mA/0.5 ms.
- Muskulokutaneus** Primjenjuje se ista tehnika kao predhodno opisana za radijalni živac
- Medijan** se blokira u laktu na oko 1 cm medijalno (ulnarano) od arterije, s unipolarnom iglom od 22 G dužine 4 cm. Odgovor na stimulaciju moguće je dobiti na dubini 1-2 cm.
- Ulnaris** je lako pristupačan u svom sulku kada ruku flektiramo u laktu za oko 30 stupnjeva, supstancu treba ubrizgati oko ali ne u sam živac, koji je veoma osjetljiv.

### 7. Blokade u predjelu ručja

- Medijan** pristupamo između tetiva palmarisa longusa i fleksora karpi radijalisa, s unipolarnom iglom od 25 G, 4 cm. Kada izazovemo parestezije ubrizgavamo 5 ml anestetikuma.
- Ulnaris** u ručju blokiramo na mjestu između ulnarne arterije i tetive ularnog fleksora ručja, kada dobijemo parestezije ubrizgavamo 3-5 ml supstance.
- Radijalis** se blokira potkožnom infiltracijom anestetikuma oko vanjske trećine radijusa, na 3-5 cm iznad ručnog pregiba.

**Indikacije za konzultaciju specijalista** uvijek ako je za vrijeme procedure došlo do oštećenja okolnih struktura, posebice krvnih žila.

## 5.10. Incizije i drenaža apscesa u koži

### Definicija

Apscesi su lokalizirani upalni procesi u koži. Potrebno je imati na umu i sve ostale anatomske strukture koje pripadaju koži: dlake, nokte, sudoriferne (znojne) žlijezde, lojne žlijezde i u širem smislu mliječne žlijezde, koje se ipak proučavaju, zbog svog značaja, kao odvojeni entiteti.

**Furunkulusi** su upalni procesi čije je izvorište u folikulima dlake.

**Carbunculus** je agregacija više furunkulusa, infekcija zahvata dublje slojeve kože i potkožnog tkiva i najčešće se razvijaju u mekim tkivima zatiljka – nuhalnoj regiji.

**Panaricijum** je infekcija koja se razvija na vrhovima prsta – radi specifičnih anatomske odnosa njihove operacije su u domeni kirurga specijalista za šaku. Svi ostali apscesi, uz određene predostrožnosti, mogu biti drenirani od strane liječnika opće prakse (izuzetci su najčešće perianalni i perinealni apscesi).

<p><b>Paronihije</b> su infekcije koje se razvijaju u ležištu nokta.</p> <p><b>Ateromi</b> nastaju kada su opstruirani izlazni otvori lojnih žlijezda i veoma su podložni infekcijama, najčešći su na licu i skalpu.</p> <p><b>Hidradenitis</b> nastaje obliteracijom otvora žlijezda znojnica, što se najčešće manifestira upalom, i najčešći su u pazušnoj jami.</p>
<p><b>Indikacije</b></p> <ol style="list-style-type: none"> <li>1. pražnjenje šupljina s gnojnim kolekcijama</li> <li>2. uspostavljanje vanjskog kanala kroz koji će se sadržaj šupljine apscesa drenirati sve do potpune kontrole infektivnog procesa</li> <li>3. u akutnoj fazi uklanjanje apscesne čahure je nemoguće, a i ne preporučuje se radi opasnosti širenja infekcije, te se najčešće poduzima u drugom aktu, nakon potpunog smirivanja infekcije. Izuzetak su ateromi, koji ponekada mogu biti uklonjeni u cijelosti, zajedno sa svojom čahurom, u početnom stadijumu upale.</li> </ol>
<p><b>Kontraindikacije</b></p> <p>Ne postoje, apscesi se moraju drenirati uvijek kada za to postoji indikacija</p>
<p><b>Komplikacije</b></p> <ol style="list-style-type: none"> <li>1. Ozljede potkožnih struktura</li> <li>2. Krvarenje</li> <li>3. Širenje infekcije</li> </ol>
<p><b>Potreban materijal</b></p> <ol style="list-style-type: none"> <li>1. Set za pranje operacijskog polja</li> <li>2. Skalpele br. 11 do 18</li> <li>3. Škarice s jednim oštrim vrhom</li> <li>4. Sonde</li> <li>5. Kohlee</li> <li>6. Kirurške pincete</li> <li>7. Gumene šuplji drenovi različitih veličina s otvorima sa strane</li> <li>8. Drenovi od kirurške rukavice</li> </ol>
<p><b>Anestezija</b></p> <p>Površna anestezija hlađenjem s komprimiranim ugljičnim dioksidom.</p> <p>Infiltracijska anestezija je kontraindicirana (opasnost od propagiranja infekcije), dok se regionalni blok može primjeniti, ali je rijetko potreban.</p> <p>Kod incizija perianalnih i perinealnih apscesa te apscesa dojke preporučuje se primjena kratke intravenske anestezije barbituratima ultrakratkog djelovanja.</p>
<p><b>Procedura</b></p> <ol style="list-style-type: none"> <li>1. Priprema operativnog polja po načelima antiseptice</li> <li>2. Pokrivanje polja</li> <li>3. Pažljivom palpacijom identificirati u kom djelu apscesa je koža najmekša</li> <li>4. Skalpelom (čija je oštrica okrenuta prema vani, nikada ne okretati oštricu prema dubljim slojevima, jer usljed otpora može lako doći do gubitka kontrole i ozljeđivanja vitalnih struktura, kao i propagiranja infekcije) prosjeća se koža i ulazi se u šupljinu apscesa, iz koga ističe gnojni sadržaj i tkivni detritus.</li> <li>5. Alternativno se mogu upotrebiti škarice s jednim oštrim krakom (što autor preporučuje radi lakše kontrole instrumenta). Vrhom oštrog kraka jednim ubodom ulazi se u šupljinu apscesa, a zatvaranjem škarica formira se potrebni otvor.</li> <li>6. Šupljina apscesa se ispiru s vodikovim peroksidom pod tlakom, a zatim fiziološkom otopinom.</li> <li>7. Šupljina se eksplorira sonadama, nekrotične partikule se uklanjaju kohleama različitih oblika i veličina – niti jedan dio apscesa ne smije ostati neistražen, niti ostavljeni „džepovi“ s pobočnim kolekcijama.</li> <li>8. Preporučuje se i eksploracija apscesne šupljine vrhom prsta.</li> <li>9. Najčešće je krvarenje umjereno i zaustavlja se spontano za 5-10 min. Ukoliko se to ne dogodi (i nakon primjene kompresije regije) potrebno je identificirati ozljeđenu krvnu žilu i kontrolirati krvarenje. Pacijent ne smije izaći iz ambulante s ranom koja još krvavi.</li> <li>10. U šupljinu apscesa postavlja se gumeni dren s otvorima sa strane, ili kod manjih apscesa dren napravljen od kirurške rukavice.</li> <li>11. Kontrola najkasnije za 24 sata.</li> </ol>

<b>5.11. Klizma</b>
<b>Definicija</b> Klizma (klistir, uljev) je ulijevanje tekućine analnim putem u rektum i više dijelove debelog crijeva u terapijske i dijagnostičke svrhe.
<b>Postupak</b> Pripremi se 1-2 L vode zagrijane na temperaturu tijela. U vodu se po potrebi dodaje glicerol ili kalijev sapun. Tako pripremljena klizma se iz posude (irigatora) putem rektalnog nastavka koji je uvučen dvadesetak cm u debelo crijevo daje bolesniku u ležećem položaju. Bolesnik zadržava klizmu najmanje 10 min. Efekt se postiže mehaničkim (omekšavanje fekalija, rastezanje crijevne stijenke) i kemijskim djelovanjem klizme (stimulacija sluznice i submukoznog plexusa sadržajem klizme).
<b>Indikacije</b> <ol style="list-style-type: none"> <li>1. Čišćenje i pražnjenje crijeva kod opstipacije</li> <li>2. Čišćenje i pražnjenje crijeva radi pripreme zahvata za čije je izvođenje potrebno čisto crijevo (kirurški zahvat, porođaj, kolonoskopija)</li> <li>3. Davanje radiološkog kontrasta (irigoriografija)</li> <li>4. Davanje lijekova (npr. aplikacija kortikosteroida kod ulceroznog kolitisa)</li> </ol>
<b>Kontraindikacije</b> <ol style="list-style-type: none"> <li>1. Nedavno urađeni kolorektalni kirurški zahvat</li> <li>2. Infarkt miokarda</li> <li>3. Maligna ventrikularna aritmija</li> </ol>
<b>Komplikacije</b> <ol style="list-style-type: none"> <li>1. Oštećenje sluznice rektuma pri nepažljivom uvođenju rektalnog nastavka</li> <li>2. Oštećenje sluznice rektuma prejakom koncentracijom sadržaja klizme</li> <li>3. Opterećenje srca volumenom pri opetovanim klizmama</li> <li>4. Elektrolitski disbalans pri opetovanim klizmama</li> </ol>
<b>Nuspojave</b> Česta uporaba klizmi u opstipiranih osoba može pogoršati zatvor.
<b>Potreban materijal</b> <ol style="list-style-type: none"> <li>1. Irigator (graduira posuda kapaciteta 1000 ml)</li> <li>2. Gumeno crijevo</li> <li>3. Rektalni nastavak sa slavinom</li> <li>4. Rukavice,</li> <li>5. Vazelin</li> <li>6. Tekućina za klizmu</li> <li>7. Posuda za nuždu (guska, lopata).</li> </ol> <p>Napomena: za duboku klizmu treba imati želučanu sondu ili Nelatonov kateter širokog lumena i Higginsovu štrcaljku (irigatorska cijev s ventilnom crpkom za uštrcavanje klizme).</p>
<b>Upute</b> <ol style="list-style-type: none"> <li>1. Pripremiti 1-2 L vode zagrijane na 37°C kojoj se po potrebi dodaje 5 g glicerina ili 20 g kalijevog sapuna</li> <li>2. Postaviti bolesnika u bočni položaj s nogama flektiranim u koljenima ili leđni položaj s raširenim i flektiranim koljenima (preferira se lijevi bočni položaj jer je tada sigmoidni kolon niži od rektuma što olakšava ulijevanje tekućine)</li> <li>3. Ispod bolesnika staviti posudu (lopatu) za prihvatanje sadržaja iz crijeva</li> <li>4. Učvrstiti irigator na stalak od 30 cm iznad kreveta; za duboku klizmu treba veći tlak (veća visina – obično 60 cm)</li> <li>5. Kratkim ispuštanjem tekućine istisnuti zrak iz dovodne cijevi</li> <li>6. Namazati vrh katetera vazelinom</li> <li>7. Obući rukavice</li> <li>8. Raširiti gluteuse nedominantnom rukom, a dominantnom uvesti kateter u rektum za oko 20 cm, bez primjene sile. Pri tome treba zamoliti bolesnika da duboko diše, kako bi se smanjila napetost trbušne muskulature</li> <li>9. Kad je nastavak uvučen, otvoriti slavinu tako da tekućina ne ističe prebrzo, kako ne bi došlo do burne, prerane peristaltike koja će uzrokovati vraćanje vode pored rektalnog nastavka</li> <li>10. Ubrizgati 750 do 1000 ml tekućine u odraslih osoba</li> <li>11. Po završetku istjecanja tekućine zatvoriti slavinu irigatora</li> <li>12. Izvući kateter</li> <li>13. Rektalni nastavak se potom obriše vatom, opere i prokuha, dok se ostali dio sistema samo opere</li> <li>14. Zatražiti bolesnika da klizmu zadrži najmanje 10 minuta</li> </ol>

**Indikacije za konzultaciju specijalista**

U slučaju opetovanih zahtjeva za klistiranje treba konzultirati specijalista. Naime, klizmu treba koristiti kao posljednju terapijsku opciju uz preporuku liječnika. Savjetuje se adekvatan unos vode (7 do 8 čaša dnevno) uz ishranu bogatu žitaricama (6 do 7 obroka dnevno) i redovne fizičke aktivnosti.

**5.13. Lumbalna punkcija**

Vidjeti potpoglavlje 3.3.

**5.14. Mokraćni (uretralni) kateter: promjena, ispiranje**

Vidjeti potpoglavlje 4.92. Kateterizacija mokraćnog mjehura

**5.15. Nazogastrična sonda**

Vidjeti potpoglavlje 4.93.

**5.16. Otklanjanje dijela uraslog nokta****Definicija problema**

Nokti najčešće urastaju na jednom ili oba kuta velikog prsta na nozi, dovodeći do infekcije, bola i rasta granulacijskog tkiva.

**Indikacije**

Urasli nokti koji ne reagiraju na konzervativne mjere liječenja

**Kontraindikacije i mjere opreza**

Nema izravnih kontraindikacija, ali su potrebne sve mjere opreza u bolesnika s arterijskom insuficijencijom i dijabetičara, u kojih jednostavan zahvat može rezultirati nastankom gangrene.

**Anatomija nokta**

Nokat raste iz germinativnog matriksa, a leži na sterilom matriksu. Nije dovoljno samo resecirati oboljeli dio nokta, već je neophodno destruirati i dio germinativnog matriksa iz koga nokat raste, a koji se nalazi ispod kožnog prevoja na bazi nokta (*nail fold*), ispod bjeličastog djela nokta na bazi koji ima polumjesečast oblik – *lunule*.

**Instrumenti**

1. Traka lateksa (ima ulogu tourniqueta)
2. Arterijska hvataljka za stezanje tourniqueta
3. Sonda za odvajanje nokta od podloge
4. Kliješta za resekciju nokta po Thwaitu
5. Dlijeto za resekciju ležišta nokta – matriksa
6. 80% otopina fenola
7. Štapić s vaticom za aplikaciju fenola

**Anestezija**

Lokalna, blokada u vidu prstena, na razini metakarpofalangealnog zgloba. Potrebne su male količine 1-2% lidokaina, 1-2 cc, jer veće količine mogu dovesti do kompresivne ishemije. Iz istog razloga u anestetik se ne dodaje adrenalin.

Anestetik se ubrizgava u formi poluprstena, prvo s dorzalne strane, a zatim s obje strane zgloba u plantarnom smjeru.

**Procedura**

1. Priprema operacijskog polja na klasičan način.
2. Postavlja se tourniquet (poveska) kako bi se osiguralo beskrvno operacijsko polje.
3. Sondom se odvoji lateralni dio nokta od njegovog ležišta.
4. Uvedu se Thwaitova kliješta ispod lateralnog dijela nokta koji želimo resecirati, sve do baze, i jednim potezom nokat presječemo.
5. Ravnom arterijskom hvataljkom uhvatimo odvojeni dio nokta i nježnom rotacijom ga odstranimo.
6. Štapićem s vatom na vrhu apliciramo fenol na ležište nokta, tri puta po 1 min. Višak fenola uklanja se kirurškim alkoholom.
7. Na operativno polje postavljamo vazelinsku gazu natoplenu u 5% chlorhexedin, zatim suhu gazu.
8. Kontrola rane je treći dan, a zavoj se mjenja samo ako kvasi i ima drugih elemenata koji ukazuju na postojanje infekcije (bol, crvenilo, povišena temperatura)
9. Od lijekova potrebni su samo analgetici prvoga dana, antibiotike ne treba davati.

<p><b>5.17. Paracenteza (abdominalna punkcija)</b></p> <p><b>Definicija</b> Perkutana punkcija abdominalne šupljine vrši se u cilju dobivanja uzorka za analizu (dijagnostička) i radi odstranjenja slobodne tekućine - ascitesa (terapijska). Dijagnostička punkcija se izvodi u bolesnika s novonastalim ascitesom u svrhu utvrđivanja uzroka ascitesa (dokazivanje krvarenja intraabdominalno, razlikovanje trasudata od eksudata, utvrđivanje razine amilaza, dokaz infekcije, citološka dijagnoza maligne bolesti). Terapijska paracenteza u svrhu odstranjenja ascitesa se izvodi kod izrazito velikog ascitesa, koji otežava disanje, mokrenje i probavu, a ponekad uzrokuje i znatne bolove. Katkada se koristi za uštrcavanje terapijskih supstanci (citotoksina, antibiotika).</p>
<p><b>Postupak</b> Iglom priključenom na štrcaljku se ulazi u abdominalnu šupljinu te se aspiracijom dobiva sadržaj koji se šalje na daljnju dijagnostičku obradu. Terapijska paracenteza izvodi se širokom iglom ili tankim troakarom pričvršćenom na kateter pomoću kojeg se u mjerne posude skuplja tekućina.</p>
<p><b>Indikacije</b></p> <ol style="list-style-type: none"> <li>1. Novonastali ascites</li> <li>2. Sumnja na intraabdominalno krvarenje</li> <li>3. Utvrđivanje etiologije infekcije ascitesa</li> <li>4. Utvrđivanje maligne etiologije ascitesa</li> <li>5. Terapijsko odstranjenje velike količine ascitesne tekućine</li> <li>6. Instiliranje supstanci u terapijske svrhe (citostatici, antibiotici)</li> </ol>
<p><b>Kontraindikacije</b></p> <ol style="list-style-type: none"> <li>1. Diseminirana intravaskularna koagulacija</li> <li>2. Fibrinoliza</li> <li>3. Akutno abdominalno zbijanje koji zahtjeva urgentni kirurški zahvat (ileus, peritonitis),</li> <li>4. Trombocitopenija (relativna kontraindikacija)</li> </ol>
<p><b>Komplikacije</b></p> <ol style="list-style-type: none"> <li>1. Punkcija veće krvne žile</li> <li>2. Lokalna ili peritonealna infekcija</li> <li>3. Perforacija crijeva, mokraćnog mjehura, želuca ili uterusa</li> </ol>
<p><b>Nuspojave</b></p> <ol style="list-style-type: none"> <li>1. perzistentno isticanje ascitesne tekućine</li> <li>2. hematoma abdominalnog zida</li> </ol>
<p><b>Potreban materijal</b></p> <ol style="list-style-type: none"> <li>1. Igla</li> <li>2. Štrcaljka</li> <li>3. Sterilne rukavice,</li> <li>4. Antiseptički rastvor</li> <li>5. Sterilne vata</li> <li>6. Sterilna pinceta</li> <li>7. Posuda za hvatanje uzorka za dijagnostičku analizu</li> <li>8. Veća posuda za prikupljanje ascitesa (2,5 L)</li> <li>9. Dva bubrežnjaka</li> </ol>
<p><b>Upute</b></p> <ol style="list-style-type: none"> <li>1. Bolesniku objasniti proceduru i moguće komplikacije, a pri terapijskoj punkciji mogućnost brze reakumulacije tekućine</li> <li>2. Isključiti kontraindikacije (koagulopatiju, ileus, peritonitis)</li> <li>3. Prije punkcije trbušne šupljine bolesnik treba isprazniti mokraćni mjehur (spontano ili kateterom)</li> <li>4. Bolesnik zauzima ležeći položaj s blago uzdignutom glavom (do 45°) ili lijevi bočni položaj</li> <li>5. Odrediti mjesto punkcije (preferira se vanjska polovina linije koja spaja pupak i lijevu spinu ilijaku anterior superior) svakako u području dokazane mukline. Izbjegavati mjesto ožiljaka</li> <li>6. Liječnik oblači sterilne rukavice. Mjesto planirane punkcije se čisti antiseptičnom tekućinom i eventualno anestezira s 2 % lidokainom (obvezno ako se radi punkcija troakarom promjera preko 4 mm)</li> <li>7. Iglom se pod pravim kutom ulazi kroz epidermis, prolazi potkožno tkivo i peritoneum.</li> <li>8. Pri probijanju peritoneuma osjeća se umjeren otpor. Za dobivanje ascitesa vrh igle treba uvesti bar 4 cm okomito kroz površinu kože, a kod gojaznih osoba ponekad i 8 do 10 cm</li> <li>9. Aspiracijom se štrcaljkom dobije ascitesna tekućina koja se šalje na dijagnostičku analizu (minimum je 100 mL) ili se (pri terapijskoj punkciji) na iglu koja se fiksira za kožu leukoplastom stavlja kateter i sustav za pražnjenje ascitesa (graduirane boce od 2500 ml). Evakuacija ascitesa se olakšava i ubrzava</li> </ol>

<p>blagim pritiskom na suprotnu stranu trbuha ili okretanjem ležećeg bolesnika u polubočni položaj prema mjestu punkcije.</p> <p>10. 'Suha punkcija' (izostanak dobivanja ascitesa pri punkciji) nastaje zbog greške operatora, inlokulacije ascitesne tekućine (najčešće nakon prethodno izvedenog operativnog zahvata nastaju adhezije koje pregrađuju parijetalni kavum na više potpuno odvojenih šupljina), viskoznosti tekućine koja se opire aspiraciji, gojaznosti bolesnika ili odsutnosti postojanja ascitesa. Često je u ovakvim situacijama korisna pomoć ultrazvuka, korištenje duže, šire igle, uz pažljivo okretanje igle lijevo - desno i promjena mjesta punkcije</p> <p>11. Nakon vađenja igle na mjestu punkcije se stavlja sterilna gaza i fiksira leukoplastom.</p> <p>12. Ako se u terapijske svrhe evakuira više od 5 litre tekućine, radi izbjegavanja hipotenzije i hepatorenalnog sindroma, uključuje se infuzija ekspandera plazme (arteficijalnih ili albumina)</p>
<p><b>Indikacije za konzultaciju specijalista</b></p> <ol style="list-style-type: none"> <li>1. Diseminirana intravaskularna koagulacija</li> <li>2. Fibrinoliza</li> <li>3. Trudnoća (uvijek izvoditi ultrazvučno vođenu punkciju),</li> <li>4. Ekstremna gojaznost</li> <li>5. Metastatske neoplazme</li> <li>6. U bolesnika s prethodnom abdominalnom operacijom povišen je rizik perforacije organa zbog postojanja priraslica</li> </ol>

<p><b>5.23. Aplikacija venskih kanila i katetera - femoralna vena (v. potpoglavlje 5.6.)</b></p>
<p><b>Indikacije</b> Kateterizacijom femoralne vene lako se dopire do sustava centralnih vena, na primjer prilikom izvođenja resuscitacije. Flebotomija (kirurško prepariranje i otvaranje vene) femoralne vene se koristi u bolesnika kojih se ne mogu palpirati periferne vene na ekstremitetima, npr. narkomana</p>
<p><b>Kontraindikacije</b> Zbog čestih infekcija u predjelu uvođenja katetera ne preporučuje se koristiti femoralnu venu za dugotrajne postupke. Femoralnu venu ne bi trebalo koristiti za uzimanje uzoraka za hemokulturu.</p>
<p><b>Komplikacije</b> Ukoliko se kateterom uđe u arteriju, u špricu će pod arterijskim tlakom utjecati svjetlo crvena krv. Pritiskom na mjesto insercije zaustaviti krvarenje, zaštititi sterilnom gazom i promijeniti mjesto insercije.</p>
<p><b>Procedura za punkciju vene femoralis</b> (alternativni pristup u centralni krvotok, u venu kavu inferior)</p> <ol style="list-style-type: none"> <li>1. Primjenjuje se sterilna tehnika: čišćenje operativnog polja kao za operativni zahvat tijekom koga se otvaraju tjelesne šupljine, sterilne rukavice, sterilni pokrov za okolinu</li> <li>2. Neposredno ispod Pupartove veze palpira se arterija i fiksira pomoću dva prsta.<sup>16</sup></li> <li>3. Štrcaljku na kojoj je montirana igla držimo kao olovku, s otvorom na igli okrenutim naviše, i pod kutom od 60-90 stupnjeva penetriramo kožu koju smo anestetizirali, na 1-1.5 cm medijalno od arterije. U samoj štrcaljki povlačenjem klipa (kada je igla već potkožno) stvorili smo umjereni negativni tlak. Ovaj manevar nije potreban kod štrcaljki specijalno dizajniranih za uzimanje uzoraka krvi</li> <li>4. Igla se usmjerava kranijalno i pomjera se postupno, ako je u kontaktu s arterijom osjete se pulzacije na igli, i treba je repozicionirati. Tada se energičnim pomjeranjem igle unaprijed ulazi u lumen vene i u igli se pojavi mlaz krvi, koji istječe u stalnom (ne pulzirajućem) mlazu. Igla se usmjerava paralelno s tokom vene, i uvodi se žičani vodič – <i>guide</i> preko koga zatim uvodimo kateter, nakon što smo izvukli iglu.</li> <li>5. Ako prvi ubod nije bio uspješan, malo povući iglu i korigirati smjer, ne izvlačeći iglu iz kože.</li> <li>6. Ostale detalje procedure vidjeti u potpoglavlju 5.6. Punkcije perifernih vena.</li> </ol>

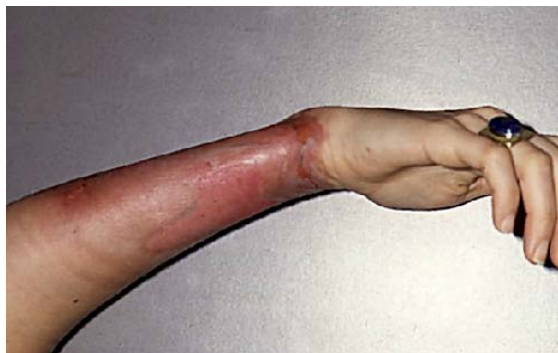<sup>16</sup> Da bi se podsjetili anatomskih odnosa, upotrijebiti mnemotehnički akronim N.A.V.E.L. – od lateralno prema medijalno elementi su raspoređeni kao N(erv), A(arterija), V(ena) i L(imfni) čvor. Navel na engleskom, kao što znate, označava pupak ali i središnju zonu bilo koga prostora.

<p><b>5.24. Čišćenje rane</b></p> <p><b>1. Prvi korak:</b> zaustaviti krvarenje. Krvarenje iz manjih rana i ogrebotina najčešće se zaustavlja spontano. Ako krvarenje ne prestaje, potrebno je nježno komprimirati ranu sterilnom gazom ili čistom tkaninom i držati pritisak kontinuirano, ne provjeravajući ranu. Ako i nakon ovog perioda krvarenje ne prestaje potrebna je specijalistička pomoć.</p> <p><b>2. Drugi korak:</b> čišćenje rane. Rana se ispiri čistom vodom, umjesto fiziološke otopine može se upotrebiti voda iz vodovoda. Istraživanja su dokazala da je konačni rezultat isti. Infekcija nastaje u 5-10% rana bilo što upotrijebili. Ako nakon obilnog ispiranja u rani zaostaju komadići prljavštine i strana tjela, potrebno ih je odstraniti sterilnom pincetom. Kožu oko rane treba očistiti sapunom, nema potrebe upotrebljavati vodikov peroksid (hidrogen), jod ili rastvore s jodom – ove supstance oštećuju žive stanice. Ako se odlučimo upotrebiti ih, ne aplicirati ih izravno na ranu.</p> <p><b>3. Treći korak:</b> aplikacija antibiotskog rastvora. Nakon čišćenja rane moguće je aplicirati antibiotsku otopinu (Neosporin ili Polysporin). Upotreba antibiotika neće ubrzati cijeljenje rane, ali može smanjiti opasnost od nastanka infekcije, koja usporava cijeljenje.</p> <p><b>4. Četvrti korak:</b> pokrivanje rane. U prvim danima pokrivanje rane gazom i zavojem održava čistoću rane i smanjuje mogućnost kontaminacije. Kada je nakon nekoliko dana rana suha, treba je ostaviti otvorenom, jer izlaganje zraku ubrzava cijeljenje.</p> <p><b>5. Peti korak:</b> mjenjanje zavoja. Zavoj treba promijeniti kada je uprljan i natopljen sekretom iz rane. Potpuno čist zavoj ukazuju na cijeljenje bez komplikacija, te je potrebno samo nježno palpirati ranu kroz zavoj. Ako je rana bezbolna, bez crvenila i povećane toplote okolne kože, zavoj nije potrebno mjenjati, jer je proces cijeljenja uredan, a prečesto mjenjanje zavoja ga može usporiti.</p>
<p><b>5.25. Infiltracijska (lokalna) anestezija</b></p> <p><b>Definicija</b> Djelovanje anestetičkih sredstava na krajeve senzitivnih živaca izaziva analgetičko stanje tog predjela, lokalnu anesteziju.</p> <p><b>Indikacije</b> Indicirana je pri manjim površinskim operacijama, a pri većim samo u onim slučajevima u kojima je opća anestezija ili bilo koja druga vrsta anestezije kontraindicirana.</p> <p><b>Kontraindikacije</b> Kontraindicirana je kod male djece, kod gnojnih procesa i jako ožiljastih operativnih predjela.</p> <p><b>Komplikacije</b> infiltriranje velikih količina, posebno u regijama gdje nema mnogo rahlog tkiva (npr. prsti ruku i nogu) može ugroziti perifernu cirkulaciju okrajina, posebice ako je krvni optok već insuficijentan. U ovim okolnostima nikada ne davati adrenalin s anestetikom.</p> <p><b>Nuspojave</b></p> <ol style="list-style-type: none"> <li>1. Alergijske reakcije</li> <li>2. Sanjivost i vrtoglavice</li> <li>3. Uznemirenost i strah</li> <li>4. Mučnina i povraćanje</li> <li>5. Drhtanje i grčevi</li> </ol> <p><b>Potreban materijal</b> Igle različitih dimenzija i dužine Šprice Anestetik: najčešće se upotrebljava Xylocain (lidocain) 1-2% i procaine (novocaine)</p> <p><b>Objašnjenje procedure bolesniku:</b> obavezno</p> <p><b>Pozicioniranje bolesnika:</b> ovisi o regiji koja se operira.</p> <p><b>Odjeća bolesnika</b> najčešće ogrtači za jednokratnu uporabu</p> <p><b>Pripremne radnje</b> testiranje u slučaju sumnje na nastanak alergijskih reakcija</p> <p><b>Procedura</b> Izvođenje procedure po fazama: Izvrši se infiltracija kože anestetičkim sredstvom sve dok se na tom mjestu koža ne ispupči. Anestetik se ubrizgava potkožno, sve dublje, sloj po sloj, koliko je potrebno. Infiltracija se može sprovesti linearno, po liniji po kojoj će se izvesti rez ili u obliku romba, elipse, piramide, itd. Stanje neosjetljivosti (utrnulosti) nastaje nakon 10-15 minuta i tada se može početi operacija.</p> <p><b>Registriranje procedure/nalaza:</b> zabilježiti koncentraciju i količinu apliciranog anestetičkog sredstva, te sve nuspojave koje su opažene.</p> <p><b>Indikacije za konzultacija specijaliste</b> ako nastupe komplikacije i nuspojave konzultirati anesteziologa</p>

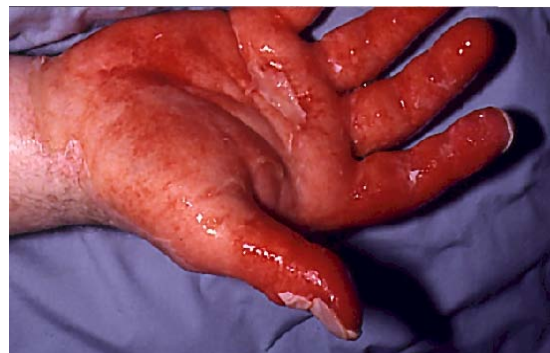## 5.26. Kirurško liječenje manjih opekлина

### Klasifikacija

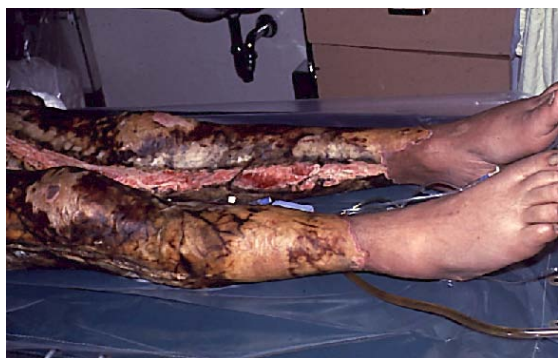Opekline se klasificiraju u odnosu na dubinu zahvaćene kože kao opekline prvog, drugog, trećeg i četvrtog stupnja (Slike 1-4).



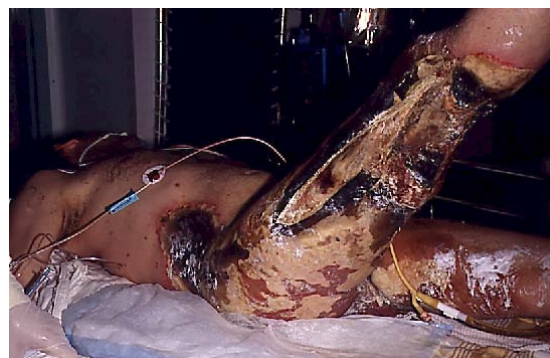Slika 1. Opekline prvog stupnja su crvene, suhe i bolne, zahvataju samo površinske slojeve kože (epidermalna opekлина).



Slika 2. Opekline drugog stupnja su crvene, vlažne i veoma bolne, zahvataju cijelu debljinu kože (dermalna opekлина).



Slika 3. Opekline trećeg stupnja imaju konzistenciju štavljene kože, suh i voštan izgled i neosjetljive su. Zahvaćena je puna debljina kože i potkožnog tkiva – subdermalne opekline.



Slika 4. Opekline četvrtog stupnja zahvataju dublje slojeve, tetive, mišiće i kosti. Cijela regija je karbonizirana.



## Procedura

1. Opečeni dio tjela, ako je moguće, staviti pod mlaz hladne vode minutu ili dvije, što će donekle ublažiti bol. Duže ispiranje vodom se ne preporučuje radi moguće vazokonstrukcije krvnih žila u opečenoj regiji, a pogotovu ne apliciranje leda
2. Gazom namočenom u mlaku vodu očistiti opeklinu i odstraniti ostatke tvari koja ju je izazvala, ako postoje
3. Ne uklanjati membrane mjehura ispunjenih plazmom, već ih probušiti, tečnost istisnuti jer predstavlja izvrsnu hranjivu podlogu za razmnožavanje mikroorganizama. Membrana mjehura se ostavlja u mjestu i predstavlja izvrsnu zaštitu od infekcije, a uklanja se tek nakon tjedan dana, kada su već otpočeli procesi cijeljenja i površina opeklina je potpuno suha
4. Opeklina trećeg i četvrtog stupnja obrađuju se kirurški, potrebna je nekrektomija u specijaliziranoj ustanovi, s dopunskim pokrivanjem defekta slobodnim ili vezanim reznjevima
5. Na opeklinu se stavljaju antibiotski rastvori ili vazelinske mrežice impregnirane antibioticima
6. Zavoj se mjenja ukoliko postoje znaci upale (otok, crvenilo, bolna osjetljivost) i ako opeklina kvasi, a zavoj je natopljen sekretom
7. Suhe zavoje na opeklini koja zacjeljuje bez infekcije i drugih komplikacija treba mjenjati što rjeđe – što manje manipuliramo s ranama i opeklinama cijeljenje će biti potpunije i brže

## 5.27. Šivanje rane

### Biološki osnovi cijeljenja rane

Cijeljenje rana odvija se u tri faze: (i) faza inflamacije; (ii) faza formiranja tkiva; i (iii) faza remodeliranja. Inicijalna ozljeda dovodi do inflamatorne reakcije koju karakterizira prodor inflamatornih stanica, odmah čim je formiran ugrušak iz krvi iz ozljeđenih krvnih žila. Migracija epitelijalnih stanica otpočinje u prvih 12 sati, a cijeljenje rane traje 10-14 dana. Epitelizacija i neovaskularizacija događaju se kao posljedica intenzivnih celularnih aktivnosti. Prvo se izlučuje ekstracelularni matriks, koji nazivamo granulacijsko tkivo, a čija je zadaća nadomjestiti tkivo razoreno ozljedom, dok u posljednjoj fazi nastaje remodeliranje: kontrakcija rane i djelovanjem sila istezanja. Cilj je kod kirurške obrade rane eliminirati mrtve prostore i šupljine i približiti tkiva jedno drugom, kako bi se cijeljenje ubrzalo, i što je moguće bolje poravnati ozljeđeni epitelni sloj, kako bi se izbjeglo stvaranje ožiljaka.

### Materijal za obradu rana

#### Suture

Materijal za šivanje može biti prirodni (svila, pamuk, crijeva) i sintetski, resorptivan i neresorptivan, monofilamentan i multifilamentan. Resorptivni materijali zadržavaju djelove rane u kontaktu dok resorpcija ne otpočne, 4-5 dana, te se upotrebljavaju kod rana gdje ne postoje sile razmicanja, kako bi samo privremeno približili djelove rane. Neresorptivni materijali daju dugotrajnu mehaničku potporu rani u procesu cijeljenja.

Monofilni materijali su osjetljiviji i potrebno je s njima veoma pažljivo instrumentalno manipulirati, ali su manje podložni infekciji. Razvijen je niz sintetskih materijala, monofilni su Monocryl (poliglecapon), Maxon (polyglycolide-trimethylene carbonate) i polydioxanone (PDS). Multifilni resorptivni materijal je Vicryl (polyglactin) and Dexon (polyglycolic acid), a neresorptivni su nylon, Prolene (polypropylene), Novafil (polybutester), polytetrafluoroethylene (PTFE), čelik i polyester. Nylon i čelik mogu biti i mono i multifilamentni, Prolene, Novafil i PTFE su monofilamentni, a Polyester je multifilamentan.

Resorptivni prirodni materijali prave se od životinjskih crijeva i gube snagu nakon 4-5 dana, a ako su obrađeni u kromu mogu vrijediti i do tri tjedna. Vicryl i Dexon snagu 7-14 dana, a Maxon i PDS nekoliko tjedana i smatraju se dugotrajnim resorptivnim materijalima. Od neresorptivnih, najizdržljiviji su najlon i Prolen, kao i poliester, ali su teški za uporabu i treba ih vezati sa većim brojem čvorova, koji se lako odriješuju. Novafil ima izvrstan elasticitet.

#### Adhezivi

Upotrebljavaju se rijetko i mogu oštetiti potkožna tkiva (cijanakrilat), dok fibrinska ljepila nemaju snagu kojom bi zadržali djelove rane priljubljenim.

#### Kvačice (staples)

Upotrebljavaju se sve češće, mada su mnogo skuplje. Štede na vremenu, izazivaju manje reakcije na koži i estetski učinak je bolji.

#### Adhezivne trake (Steri-Strip)

Upotrebljavaju se za male i čiste rane, na većini se ne mogu primjeniti. Kada ih je moguće upotrijebiti, ovo je najbrža i najjeftinija metoda. Na tržištu postoje nove generacije ovih traka. (ClozeX), ali njihova stvarna vrijednost se još ne može procijeniti.

### Instrumenti (osnovni set)

1. Hvataljka za gazu kojom čistimo operativno polje
2. Sklapeli (otklanjanje nekrotičnog tkiva, *debridement*)
3. Kirurške škare
4. Škare za rezanje konca
5. Kirurške i anatomske pincete
6. Hemostati (*Pean*)

### Procedura

Na primjeru obrade mekih tkiva poglavine prikazana je procedura primarne obrade rane. Obradba rana na skalpu nije neurokirurški problem, mogu je zbrinuti kirurzi, specijalisti (specijalizanti) urgentne i obiteljske medicine, i liječnici opće prakse. Nema opravdanja za upućivanje bolesnika na put, katkada dug nekoliko sati, kako bi netko (najčešće specijalizant prve godine kirurgije) stavio šav ili dva na ranu. Postoje okolnosti kada je intervencija specijalista nužna: veliki defekti skalpa ili opsežne avulzije oglavka, tzv. skalpiranja, koje zahtijevaju konzultaciju s specijalistom za plastičnu i rekonstruktivnu kirurgiju. Svaki bi liječnik trebao biti kadar pravilno obraditi jednostavne ozljede skalpa. Zato se podsjetimo nekoliko detalja o kojima treba voditi računa:

1. Poglavina ima pet anatomskih slojeva: (i) koža; (ii) potkožno tkivo u kojemu se nalazi obilje krvnih žila; (iii) galea aponeurotica (s muskulaturom temporalno, frontalno i okcipitalno); (iv) subgaleatično vezivno tkivo i (v) periost
2. Krvarenje obično izgleda dramatičnije nego što zapravo jest i obilna su krvarenja koja zahtijevaju transfuziju krvi rijetkost. Izuzetak su krvarenja u male djece (novorođenčad može obilno iskrvariti i u subgaleatični prostor) i u starijih bolesnika s uznapredovalom aterosklerozom, koja utječe na vazokonstriktorske mehanizme
3. Za kontrolu krvarenja najčešće je dovoljna digitalna kompresija na rub rane u trajanju od 5 do 10 minuta. Omotavanje glave zavojima u obliku 'ruskih' i sličnih kapa beskorisno je: krvarenje nećemo zaustaviti, a rezultat našeg rada biti će pacijent sa slikovitim krvavim turbanom na glavi, ispod kojega krv i dalje teče
4. Ne baviti se estetskim razmatranjima: okolicu rane treba bespoštedno ošišati, a zonu oko same rane u promjeru od 3-4 cm izbrijati
5. Kožu oko rane treba izdašno natopiti antiseptičnim jodnim otopinama (Povidon, Betadin), a višak joda ukloniti alkoholom
6. Izdašno isprati samu ranu, a mlazom vode ukloniti koaguliranu krv, prljavštinu, strana tijela
7. Privremena hemostaza najefikasnije se provodi postavljanjem zakrivljenih hvatalica na galeu, koja se izvrće prema van, a neophodna je da bi se mogla izvršiti vizualizacija i eksploracija rane
8. Eksploracija rane obavlja se vizualno pod dobrim osvjetljenjem, uz eksploraciju prstom u sterilnoj rukavici. Eksploracije sondama i sličnim instrumentom beskorisne su i mogu biti opasne, ako suviše agresivan liječnik uvede instrument kroz depresivnu frakturu intrakranijalno. **Oprez:** neravnine na laceriranoj galeji mogu katkada uvjerljivo imitirati depresiju na vanjskom koštanoj lamini, koja je karakteristična za depresivne frakture
9. Kada samo sigurni da nema fraktura, istjecanja likvora (likvoreja se najčešće manifestira kao nakupljanje bistre sukrvičave tekućine na dnu rane, koja se ne sasušuje niti koagulira) ni moždanih partikula u rani, možemo početi sa šivanjem. Rana se šije u dva sloja: prvi je sloj galea aponeurotica a drugi koža s potkožnim tkivom. Ako ih pravilno postavimo ti su šavovi dovoljni za definitivnu hemostazu. Male i nekomplikirane rane duge 3 do 4 cm mogu se ušiti i u jednome sloju
10. Ranu treba zaštititi samo sat ili dva, i to vrijeme je dovoljno za formiranje biološke zaštite. Najbolje je aplicirati samoljepljive gaze. Postavljanje zavoja i kapa je komplicirano i nepouzđano, a stavljanje neobjašnjivo popularnih mašnica beskorisno: one ne pružaju nikakvu zaštitu samoj rani, a pacijent dobiva veoma neobičan izgled

### Anestezija

Za rane koje zahtijevaju minimalnu obradu i samo 2-3 kirurška šava lokalna anestezija najčešće nije potrebna. Kod svih drugih rana potrebna je lokalna infiltracijska anestezija lidokainom (Xylocaine) ili nekim srodnim sredstvom. Zapamtiti: nikada anestetik ne davati u samu ranu ili od centra upolje. Uvijek se infiltracija vrši iz okolnog zdravog tkiva prema rubovima rane, a anestetik se infiltrira potkožno. Obavezno sačekati najmanje pet minuta da otpočne djelovanje anestetika: infiltrirati i odmah nestrpljivo početi s obradom rane je besmisao, ali se u praksi viđa veoma često.

Ako sumnjamo na mogućnost penetracije u neku od tjelesnih šupljina, uvijek osigurati mogućnost prelaska s uvjeta „male kirurgije“ na veliku kirurgiju, što podrazumjeva i mogućnost brze opće i potpune anestezije, ako se pokaže potreba.

**Komplikacije**

1. Krvarenje (najčešće loša kirurška tehnika)
2. Sekundarno krvarenje (poremećaji koagulacije, mehaničko spadanje kirurškog šava, ispadanje koaguluma iz lumena žile)
3. Edem (lokalno je bez značaja, nuspojava)
4. Infekcija
5. Usporeno cijeljenje rane (opći uzroci, pothranjenost, hipoproteinemija, kaheksija, maligna stanja)

Hipertrofirani ožiljak (keloid)

**5.28. Uklanjanje šavova i kvačica s rane****Kada ukloniti šavove?**

1. Lice: 3-5 dana
2. Skalpi: 7-10 dana
3. Trup: 7-10 dana
4. Ekstremiteti: 10-14 dana
5. Zglobovi: 14 dana

**Materijal i instrumenti**

1. Gaza
2. Antiseptični rastvor
3. Hvatalica za gazu
4. Skalpel br. 15
5. Škarice
6. Anatomski pinceta
7. Bubrežnjak

**Procedura**

1. Rana se očisti antiseptikom, kao i vanjski dio sutura
2. Pincetom se uhvati odsječeni dio konca i rotacionim pokretom povuče na drugu stranu, dok se ne pojavi dio suture koji je bio u rani i koji je bijele boje
3. Skalpelom (oštrica usmjerena naviše) ili škaricama presjeca se dio suture koji je bio u koži, i na ovaj način izbjegavamo da dio suture, koji je bio vani, prođe kroz ranu
4. Pažljivim potezanjem uklanjamo suturu
5. Rana se ponovno čisti antiseptikom
6. Apliciraju se ljepljive trake, koje osiguravaju priljubljenost rubova još neko vrijeme

Uklanjanje kvačica (staples) je veoma sličan postupak, potreban je samo poseban instrument za uklanjanje – staples remover. Vrhom odstranjivača uhvati se središnji dio kvačice i pažljivo se stisnu ručke instrumenta. Kvačica se savija, šireći svoje krajeve u istom smjeru u kome je bila i aplicirana.

**Anestezija**

I uklanjanje sutura i kvačica je bezbolna procedura ukoliko se izvodi nježno i pažljivo i lokalna anestezija najčešće nije potrebna.

**Komplikacije**

1. Infekcija
2. Oticanje
3. Dehiscencija rane
4. Krvarenje

**5.29. Uretralna kateterizacija u muškaraca**

Vidjeti potpoglavlja 4.93. i 5.14.

**5.30. Uretralna kateterizacija u žena**

Vidjeti potpoglavlja 4.93. i 5.14.

<b>5.31. Napredni postupci održavanja života</b>
<b>Definicija</b> Napredne mjere za održanje života ili <i>Advanced Life Support Measures, ALSM</i> je skupni naziv za niz procedura koje poduzimamo kada primjenom osnovnih mjera nismo uspjeli uspostaviti i održati osnovne vitalne funkcije organizma.
<b>Indikacije</b> Kada su temeljni resuscitacijski postupci bili neuspješni treba poduzeti kompleksnije reanimacijske procedure, tzv. Napredne mjere za održanje života ili <i>Advanced Life Support Measures, ALSM</i> .
<b>Kontraindikacije</b> ne postoje
<b>Potreban materijal</b> <b>Pomagala za održavanje prohodnosti dišnih putova:</b> <ol style="list-style-type: none"> <li>1. Nazofaringealni i orofaringealni tubusi (omogućuju nesmetan prolazak zraka kroz gornje dišne putove)</li> <li>2. Nazogastrična sonda: uvodi se kod vitalno ugroženih bolesnika radi pražnjenja želučanog sadržaja, radi preveniranja povraćanja i aspiracije želučanog sadržaja</li> <li>3. Aspirator je aparat kojim usisavanjem uklanjamo sadržaj iz usta i iz dišnih putova)</li> <li>4. Laringealna maska služi za osiguravanje adekvatne ventilacije i pruža zaštitu dišnog puta od aspiracije stranog sadržaja)</li> <li>5. Comitube je plastična cijev dvostrukog lumena koja se upotrebljava u teškim i hitnim stanjima održavanja dišnog puta, kada se iz bilo kojeg razloga ne može izvesti endotrahealna intubacija)</li> </ol>
<b>Automatski vanjski defibrilator</b> Razlikuje se od standardnih po tome što je manji i ima u sebi ugrađen sustav za analizu srčanog ritma.
<b>Lijekovi u oživljavanju</b> <ul style="list-style-type: none"> <li>• Epinephrin - prirodni katekolamin sa <math>\alpha</math> i <math>\beta</math> učincima, povećavajući periferni protok poboljšava koronarnu i cerebralnu perfuziju, povećava i sistolički i dijastolički tlak, kao i srčanu kontraktilnost</li> <li>• Vazopresin - djeluje kao i adrenalin, primjenjuje se kod tvrdokorne ventrikularne fibrilacije</li> <li>• Atropin - antagonist muskarinskih kolinergičkih receptora, primjenjuje se kod asistolije i električne aktivnosti bez palpabilnog pulsa, sinusne bradikardije te prilikom predoziranja parasimpatičkim sredstvima.</li> <li>• Lidokain - lokalni anestetik sa antiaritmičkim svojstvima koja postiže blokadom kanala za resorpciju natrija.</li> <li>• Amjodaron - antiaritmik koji blokira kalijeve kanale.</li> <li>• Prokainamid - manje učinkovita zamjena amjodaronu i lidokainu.</li> <li>• Natrijev bikarbonat - daje se samo ako je uzrok srčanog zastoja prije postojeća acidoza ili dokazana hiperkalijemija.</li> </ul>
<b>Procedura</b>
<b>Objašnjenje procedure bolesniku</b> Nemoguće, najčešće okolnosti ne dozvoljavaju niti traženje dopuštenja za primjenu mjera od obitelji bolesnika.
<b>Pozicioniranje bolesnika</b> Prema okolnostima, najčešće na leđima na tvrdoj podlozi
<b>Izvođenje procedure po fazama</b>
<b>Električna defibrilacija srca</b> Defibrilacije srca istosmjernom strujom, je jedina mjera koja može izravno utjecati na nepravilnosti srčanog ritma koje ugrožavaju život bolesnika. Važan je oprez: ni izvoditelj niti suradnici ne smiju za vrijeme defibrilacije biti u fizičkom kontaktu s pacijentom. Nakon prve defibrilacije mora se provjeriti EKG. Ako se nakon defibrilacije uspostavi zadovoljavajući ritam, hemodinamički status se provjerava palpacijom pulsa i mjerenjem krvnog tlaka. Ako i nakon urađene defibrilacije postoje poremećaji ritma (fibrilacija ventrikula), postupak se ponavlja sa defibrilatorom napunjenim na 200-300 Joula. Ako se nakon druge defibrilacije pojavi poremećaj ritma i nema pulsa, treće električno pražnjenje poduzima se sa 360 Joula. Prva tri električna udara moraju biti izvedena unutar 90 sekundi. Dodatna defibrilacija se izvodi upotrebom maksimalnog električnog pražnjenja uz primjerene druge mjere naprednih postupaka održavanja života (korekcija acidoze, davanje adrenalina, davanje antiaritmičkih lijekova i sl.) Hitna elektrostimulacija srca poduzima se kada se ADLS-om ne uspostavi zadovoljavajući srčani ritam. Može se poduzeti uvođenjem stimulatora venskim putem, transezofagealno, transtorakalno i epikardijalno.
<b>Mjere opreza nakon završetka</b> Bolesnika treba opservirati i monitorirati u specijaliziranim jedinicama intenzivne skrbi najmanje 48 sati.
<b>Registriranje procedure/nalaza</b> Sve poduzete mjere i svi dati lijekovi moraju biti kronološki uvedeni u protokol oživljavanja.

**Indikacije za konzultacija specijalista**

Čim su vitalne funkcije stabilizirane pozvati specijalista određene domene.

**5.33. Intubacija****Definicija**

Endotrahealna intubacija je postupak uvođenje plastičnih ili gumenih cijevi – **endotrahealnih tubusa** u lumen traheje, čime osiguravamo prohodnost dišnog puta te omogućavamo provođenje ventilacije i oksigenacije bolesnika. Intubacijom omogućujemo i dostavu anestetičkih plinova izravno u traheju.

**Indikacije:**

1. Stanja u kojima je potrebno osigurati i zaštititi dišne putove
2. Stanja u kojima je potrebna umjetna ventilacija
3. Za provođenje toaleta donjih dišnih putova
4. Kod operacija na glavi i vratu te prsnom košu
5. Kod operacija u nepovoljnom položaju
6. Kod dugotrajnih operacija
7. Za vrijeme operacija kod kojih postoji opasnost aspiracije

**Kontraindikacije**

1. Ozljede lica i usne šupljine
2. Ozljede larinksa i traheje

**Komplikacije****Potreban materijal**

Najčešće se tubus sastoji od konektora za ambu-balon ili cijevi aparata za anesteziju ili ventilatora, i od cijevi različitih promjera, na čijem se distalnom kraju nalazi balončić. Najčešće se upotrebljavaju tubusi promjera 6-8 mm za odrasle, i manjih dimenzija za djecu, sukladno uzrastu.

Tipovi tubusa su:

1. Orotrahealni tubus
2. Nazotrahealni tubus (indicirani kod planiranih operacija u usnoj šupljini, deformacije lica, nemogućnosti otvaranja usta, fraktura vratne kralježnice, pretpostavljene dugotrajne intubacije)
3. Armirani tubus (upotrebljava se kod položaja na trbuhu i svih onih operacija kod kojih može doći do presavijanja tubusa)
4. Dvovolumenski (upotrebljava se u torakalnoj, kardijalnoj i vaskularnoj kirurgiji)
5. Tubus bez balončića (rabi se kod nedonoščadi, novorođenčadi, dojenčadi i male djece)
6. Murphyjev endotrahealni tubus (ima ispod balončića sigurnosni otvor u slučaju okluzije završnog djela tubusa)

**Procedura****Objašnjenje procedure bolesniku**

Obvezno, uz dobijanje pisane suglasnosti, kada je to moguće, naravno ne i u urgentnim situacijama i kada je pacijent poremećene svijesti.

**Pozicioniranje bolesnika**

Na leđima, s jastučićem ispod lopatica.

**Odjeća bolesnika**

Bolnički ogrtač za jednokratnu upotrebu (izuzev u hitnim stanjima)

**Anesteziranje**

(opće, regionalno, lokalno): lokalna anestezija spejem, ukoliko pacijent nije uspavan i relaksiran

**Izvođenje procedure po fazama**

Tubus se uvodi pomoću laringoskopa. Lijevom rukom uvodimo oralni nastavak laringoskopa desnom stranom usta i jezik potiskujemo lijevo. Tupi vrh oralnog djela laringoskopa spušta se po prednjoj strani jezika do udubine između baze jezika i epiglotisa (valekula). Povlačenjem laringoskopa prema naprijed i gore prikaže se rima glotidis. Slijedi uvođenje tubusa između glasnica kroz rimu. Nakon što se uvede tubus potrebno je napuhati balončić, koji se mora nalaziti ispod rime glotidis. Slijedi provjera ventilacije obaju plućnih krila i to na način da se auskultira plućni zvuk na obje strane pluća u zadnjoj aksilarnoj liniji. Ako se na jednoj strani ne čuje plućni zvuk i to najčešće na lijevoj, rječ je o pozicioniranju tubusa u desni glavni bronh. U tom slučaju tubus se postupno izvlači sve dok se ne uspostavi zadovoljavajuća ventilacija na obje strane.

**Mjere opreza nakon završetka**

Izuzetno pažljivo učvrstiti endotrahealni tubus fiksacijskim trakama.

<b>5.33. A. Ezofagealni obturator - Combitube<sup>17</sup></b>
<p><b>Definicija</b> Ezofagealni obturator je plastična tubus s dvostrukim lumenom (v. slike 1-4),<sup>18</sup> namjenjen za urgentno osiguranje dišnih puteva, posebice u okolnostima koje su nepovoljne, a proceduru izvodi manje iskusan liječnik.</p>
<p><b>Indikacije</b></p> <ol style="list-style-type: none"> <li>1. Ventilacija normalnih i patološki promjenjenih dišnih puteva</li> <li>2. Neuspješna intubacija</li> <li>3. Uspostavljenje dišnog puta kod uklještenih i nepristupačnih bolesnika</li> </ol>
<p><b>Kontraindikacije</b></p> <ol style="list-style-type: none"> <li>a. Bolesnici s održanim faringealnim refleksom</li> <li>b. Bolesnici niži od 120 cm.</li> <li>c. Bolesnici s poznatom ezofagealnom patologijom ili nedavnom operacijom</li> <li>d. Nakon ingestije kaustičnih substancija</li> <li>e. Centralna opstrukcija dišnog puta</li> </ol>
<p><b>Prednosti</b></p> <ol style="list-style-type: none"> <li>1. Za učinkovitu aplikaciju potrebna je samo osnovna poduka.</li> <li>2. Uspješno održanje prohodnosti puta i ventiliranje nakon ezofagealne aplikacije.</li> <li>3. Upotrebljiv pod nepovoljnim okolnostima.</li> <li>4. Funkcionira i kod aplikacije u traheju i u ezofagus (vidjeti slike).</li> <li>5. Moguće ga je upotrijebiti 'naslijepo', ali se preporučuje upotreba laringoskopa kada je to moguće.</li> <li>6. Skoro u cjelosti otklanja opasnost od aspiracije.</li> <li>7. Ne ovisi o bilo kom izvoru energije.</li> <li>8. Tehnika odabira u slučaju intenzivnog krvarenja u dišnim putevima, kada je vizualizacija glasnica nemoguća.</li> <li>9. Može u većini slučajeva imati i hemostatički učinak.</li> </ol>
<p><b>Nedostatci</b></p> <ol style="list-style-type: none"> <li>1. Primjenjiv je najčešće samo kod odraslih</li> <li>2. Moguće ozljede ezofagusa</li> </ol>

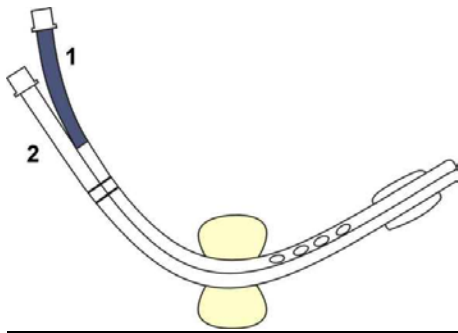
#### **Procedura i Combitube tubusi**

Detalji u njihovoj građi i primjena su objašnjeni u legendama uz slike, 1-4.

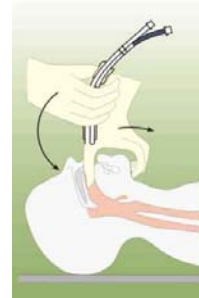<sup>17</sup> Rijetko se upotrebljava u našim institucijama, te dajemo dopunske referencije:

1. Frass M, Frenzer R, Rauscha F, et al. "Ventilation with the Esophageal Tracheal Combitube in Cardiopulmonary Resuscitation." *Critical Care Medicine* 15:609, 1987.
2. American Society of Anesthesiologists Task Force on Management of the Difficult Airway. "Practice Guidelines for Management of the Difficult Airway." *Anesthesiology* 78:597, 1993.
3. Gaitini LA, Vaida SJ, Somri M, Fradis M. "Fiberoptic-guided Airway Exchange of the Esophageal-tracheal Combitube in Spontaneously Breathing versus Mechanically Ventilated Patients." *Anesth Analg.* 1999 Jan;88(1):193-6.
4. Gaitini LA, Vaida SJ, Mostafa S, Yanovski B, Croitoru M, Capdevila MD, Sabo E, Ben-David B, Benumof J. "The Combitube in Elective Surgery: A Report of 200 Cases." *Anesthesiology.* 2001 Jan; 94(1):79-82.

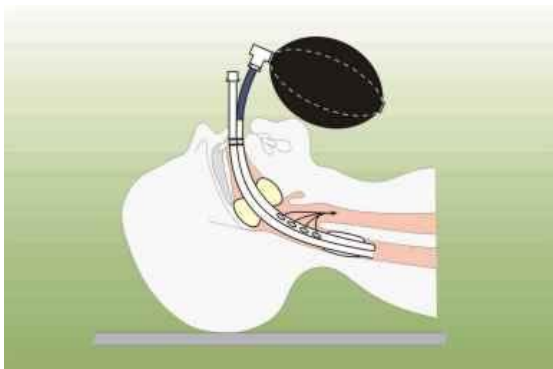
<sup>18</sup> Sve slike su prilagođene prema slikama s web stranica <http://www.medradio.org/combitube/>



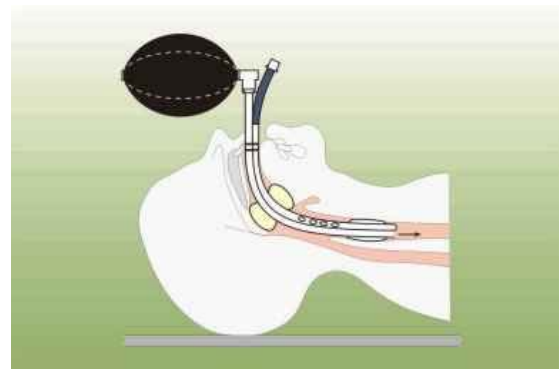
Slika 1. Tubus s dvostrukim lumenom, faringealnim (1) i traheo-ezofagealnim (2). Faringealni dio tubusa ima zatvoren distalni kraj i 3-4 otvora na razini farinksa, dok je drugi lumen otvoren na oba kraja. Veliki oro-faringealni balon ima zadaću obliteriranja usta i nosa, a manji distalni balončić obliterira ili ezofagus ili traheju.



Slika 2. Glava bolesnika je retroflektirana, palcem i kažiprstom operator drži kao klješćima bazu jezika i donju volicu. Combitube potiskujemo lučnom kretnjom nadolje, sve dok oznake na tubusu nisu u ravni s zubima (alveolarnim nastavkom). Ne gurati tubus silom. Prvo napuhati gornji (50-100 cc zraka), a zatim donji balon (5-15 cc).



Slika 3. Combitube je u najvećem broju slučajeva pozicioniran u jednjaku, te ventilaciju prvo ispitujemo na dužem lumenu (s plavo obojenim krajem). Zrak ne može ići napolje (napuhan je proksimalni balon) niti u jednjak (donji kraj lumena je zatvoren) već samo na bočne otvore i u traheju. Treba potvrditi poziciju auskultacijom pluća (pozitivna) i epigastija (negativna).



Slika 4. Combitube je veoma rijetko za vrijeme intubacije 'naslijepo' pozicioniran u traheji. Tada ventilacijski balon spajamo na kraći lumen tubusa. Na ovaj način zrak se upuhuje direktno u traheju, kao kod endotrahealne intubacije.

#### **Napomena**

U rijetkim prilikama, i kada slijedimo pažljivo upute, insercija Combitube neće rezultirati ni ezofagealnim niti trahealnim tipom ventilacije. Najčešće je Combitube inseriran preduboko, pa je gornji faringealni balon zatvorio gornji otvor traheje. U tom slučaju treba ispuhati gornji balon, tubus povući u polje za 1-2 cm i nakon ponovnog napuhavanja balona izvršiti ponovnu provjeru.

<b>5.34. Heimlichov hvat</b>
<b>Definicija</b> Ovim zahvatom služimo se u cilju odstranjenja stranih tijela iz dišnog puta. U medicinsku praksu uveo ga je 1874. godine Heimlich i zasniva se na činjenici da se aspiracija stranog tijela događa u inspiriju, kada izvjesna količina zraka ostaje u plućima. Snažnim i brzim pritiskom trbuha dijafragma će istisnuti zaostali volumen zraka u plućima i tako će biti odstranjeno strano tijelo iz dišnog puta.
<b>Indikacije</b> Strano tijelo u dišnom putu
<b>Kontraindikacije</b> Nema
<b>Komplikacije</b> Ozljede intraabdominalnih parenhimalnih organa i velikih krvnih žila
<b>Objašnjenje procedure bolesniku</b> Postupak se vrši bez objašnjenja i traženja suglasnosti
<b>Pozicioniranje bolesnika</b> Bolesniku pristupiti žurno i postupak otpočeti bez pozicioniranja. Postupak se izvodi u odraslih i veće djece u stojećem, ležećem ili sjedećem položaju
<b>Odjeća bolesnika</b> Nespecificirana
<b>Pripremne radnje</b> Nema posebnih priprema.
<b>Anesteziranje</b> Bez anestezije
<b>Mjere opreza nakon završetka</b> Pratiti disanje i znake ostatne parcijalne opstrukcije dišnog puta
<b>Izvođenje procedure po fazama</b> <ol style="list-style-type: none"> <li>1. Bolesnik stoji ili sjedi te stanemo ili kleknemo iza njega.</li> <li>2. Obuhvatimo ga rukama oko pojasa.</li> <li>3. Odredimo mjesto između prsne kosti i pupka i tu stavimo stisnutu šaku jedne ruke koju obuhvatimo svojom drugom rukom.</li> <li>4. Napravimo brz i snažan pritisak prema kralježnici i naviše, u kranijalnom smjeru.</li> <li>5. Postupak treba ponoviti 5-10 puta, sve dok strano tijelu ne bude izbačeno.</li> </ol> <p>Ako bolesnik leži, opkoračimo ga i lociramo mjesto pritiska na gore opisani način. Na to mjesto se stavi dlan desne ruke, na nju dlan druge ruke te se naglo, brzo i snažno izvrši pritisak prema unutra i prema gore.</p> <p><b>Objašnjenje.</b> Ovim postupkom povećavamo intraabdominalni tlak, koji se prenosi na dijafragmu i time povećava intratorakalni tlak. Zrak koji se nalazi u plućima pokreće se prema mjestu manjeg otpora, prema dišnom putu, a struja zraka potiskuje strano tijelo napolje.</p>
<b>5.37. Procjena i zaustavljanje krvarenja</b>
<b>Definicija</b> Krvarenje je prekid kontinuiteta jedne ili više krvnih žila, koje nastaje usljed ozljeda (akcidentno ili jatrogeno) ili usljed patološkog procesa koji je doveo do oštećenja stijenke krvne žile. Prema ishodištu krvarenje može biti (i) iz srca, kao centralne pumpe čitavog vaskularnog sustava, (ii) krvarenje iz velikih krvnih žila kao što su aorta i velike vene. U oba slučaja najčešće se radi se o smrtonosnim krvarenjima. (iii) Arterijska krvarenja iz manjih arterija mogu se zaustaviti manjim kirurškim intervencijama ili se zaustavljaju spontano.
<b>Podjela krvarenja:</b> <b>Prema uzroku-</b> oštećenje zida krvne žile, povredom ili patološkim procesom a naziva se Haemorrhagia per rhexin. Ako je direktno oštećenje kroz sve slojeve krvne žile naziva se haemorrhagia per diuresin. Ako je oštećenje krve žile takvo da propušta samo crvena krvna zrnca naziva se haemorrhagia per diapedesin i najčešće je to kapilarno krvarenje. <b>Prema vremenu</b> - primarno, kada nastaje odmah nakon ozljede krvne žile i sekundarno, koje nastaje nakoliko dana nakon povrede.
<b>Dijagnoza krvarenja</b> Postavlja se na osnovu izgleda krvarenja, ili pomoću dodatnih ispitivanja. Arterijsko krvarenje je karakterizirano istjecanjem svjetlocrvene oksigenirane krvi, koja na mjestu ozljede istječe u ritmičkim mlazovima sinkronim s radom srca. Potvrdu da se radi o arterijskom krvarenju dobit ćemo ukoliko izvršimo kompresiju na krvnu žilu proksimalno, između mjesta ozljede i srca. Krvarenje će se zaustaviti ili oslabiti (kada je prisuran retrogradni dotok kroz kolateralne krvne žile). U venskom krvarenju krv ima izgled tamnocrvene boje, istječe stalno i



ravnomjerno, prelijevajući se preko rubova rane u jednakom tankom mlazu. Nakon pritiska distalno od rane prema periferiji, ovo krvarenje prestaje ili slabi. Kapilarno krvarenje se manifestira u vidu „orošavanja“ rane, koje stalno navire na površini rane i puni šupljine kao iz nekog nevidljivog vreća.
<b>Indikacije</b> uvijek
<b>Kontraindikacije</b> nema
<b>Objašnjenje procedure bolesniku</b> kada za to ima vremena
<b>Pozicioniranje bolesnika</b> ovisno o mjestu krvarenja
<p><b>Potreban materijal</b></p> <ol style="list-style-type: none"> <li>1. Sterilna gaza</li> <li>2. Sterilni zavoj</li> <li>3. Sterilna marama</li> <li>4. Kirurške pincete</li> <li>5. Vaskularne hvataljke</li> <li>6. Retraktori</li> </ol> <p><b>Napomena:</b> ako nemamo sterilni materijal zaustavljanje krvarenja treba učiniti pomoću improviziranog materijala koji imamo pri ruci. Kao tourniquet, npr., moguće je upotrebiti opasač ili kravatu.</p>
<p><b>Pripremne radnje</b></p> <p>Čišćenje polja gdje će se vršiti zahvat po principu antiseptice</p>
<p><b>Anesteziranje</b></p> <p>(opće, regionalno, lokalno): lokalna anestezija</p>
<p><b>Procedura zaustavljanje krvarenja</b></p> <ol style="list-style-type: none"> <li>7. <b>Spontano</b> Krvarenje se može zaustaviti spontano zahvaljujući sposobnosti organizma da krv zgrušava van krvnih žila.</li> <li>8. <b>Kompresija.</b> Može se izvesti prstom (digitalna kompresija) pritiskom na mjestu krvarenja ili pritiskom centripetalno ili centrifugalno kako je već opisano kod dijagnoze krvarenja.</li> <li>9. <b>Kompresivni zavoj.</b> Najčešće se koristi kada je riječ o krvarenjima umjerenog intenziteta. Na ranu se stavlja smotak sterilne gaze u vidu jastučeta a preko toga zavojna traka kojom ga komprimiramo. Alternativa je uporaba sterilnog zavoja koji ima ulogu komprimirajućeg 'jastučića', preko kojeg se omotava kompresivni zavoj.</li> <li>10. <b>Tourniquet</b> ili Esmarhova poveska se koristi kod intenzivnog krvarenja na ekstremitetima. Potrebno je napomenuti da ovakvu povesku možemo koristiti najviše 2 sata zbog opasnosti od ishemije, zato obvezno zabilježiti vrijeme kada je poveska postavljena.</li> <li>11. <b>Tamponada</b> je učinkovita metoda privremenog zaustavljanja krvarenja, koja ponekad može služiti i kao trajna mjera, a zasniva se na pritisku tampona na zidove u šupljini rane. Na dno rane se postavlja raširena gaza ili sterilna marama (kako bi se spriječilo zaboravljanje gaza natopljenih krvlju u kutovima rane), a zatim se cijeli kavum tamponira pojedinačnim gazama ili trakom zavoja koji se čvrsto slaže sloj po sloj. Preko tampona treba postaviti kompresivni zavoj.</li> <li>12. <b>Definitivnu hemostazu</b> provodi osposobljeno medicinsko osoblje u opremljenim medicinskim ustanovama.. Metode definitivne hemostaze su: <ol style="list-style-type: none"> <li>(i) podvezivanje krvnog suda,</li> <li>(ii) koaguliranje elektrokauterom ili</li> <li>(iii) šav ili plastika zida krvnog suda, kada su oštećene veće krvne žile.</li> </ol> </li> </ol>

**Mjere opreza nakon završetka**

Potrebno je duže vremena opservirati bolesnika sve dok nismo sigurni da je krvarenje u potpunosti zaustavljeno. Potrebno je procijeniti vitalne funkcije i na vrijeme utvrditi prijeteći hemoragijski šok. Procijeniti gubitak krvi i nadomjestiti izgubljeni volumen tekućinama ili plazma ekspanderima.

**Registriranje procedure/nalaza** Od posebnog je značaja zabilježiti vrijeme kada je postavljen tourniquet

**Indikacije za konzultacija specijaliste** Uvijek kada nismo apsolutno sigurni da je krvarenje potpuno kontrolirano.

**5.38. Prva pomoć**

Vidjeti 5.34., 5.37., 5.39.

**5.39. Temeljni postupci održavanja života (Basic Life Support, BCLS): (simulacija)**

Vidjeti i potpoglavlje 4.90.

**Definicija:** procjena zračnog puta, kvalitete disanje i cirkulacije, eventualno defibrilacija. Sve poduzete radnje do dolaska profesionalnog hitnog medicinskog osoblja nazivamo osnovnim, temeljnim postupkom održanja života.

Primarna procjena i temeljni postupci kod temeljnih postupaka održavanja života su:

- A**irway - procjena i uspostavljanje prohodnosti dišnog puta neinvazivnim metodama
- B**reathing - procjena i uspostavljanje ventilacije s pozitivnim tlakom
- C**irculation – procjena i uspostavljanje cirkulacije vanjskom masažom srca
- D**efibrillation - procjena srčanog ritma, ako se sumnja na ventrikularnu fibrilaciju i zastoj vrši se defibrilacija

**Indikacije** Prestanak spontanog disanja i zastoj rada srca.

Privremeni dotok kisika vitalnim organima postiže se učinkovitom metodom uspostavljanja i održavanjem prohodnosti dišnog puta, održavanjem unosa kisika potpomoćnom ventilacijom, te uspostavljanjem cirkulacije masažom srca, uz pomoćnu opremu ili bez nje.

**Kontraindikacije**

Ako postoje pouzdani podaci da je bolesnik prestao disati prije više od 15-20 minuta, tada reanimacijske mjere nemaju smisla.

**Izvođenje procedure po fazama****A. Održavanje prohodnosti dišnog puta (Airway)**

Otvoren i slobodan dišni put je glavni preduvjet za dovod kisika. Glavno načelo otvaranja dišnog puta je povlačenje donje čeljusti prema gore jer se tako odvaja baza jezika od stražnje ždrijelne stijenke. Fleksija glave u atlantookcipitalnom zglobu prema natrag posredno podiže donju čeljust i bazu jezika. Ovim postupkom se oslobađa dišni put kod polovice bolesnika a kod druge polovice potrebno je povlačenje donje čeljusti prema dolje. To se izvodi jednom rukom dok se drugom rukom glava i čelo guraju prema dolje. Detalje vidjeti u potpoglavlju o dišnom putu. **Oprezno** ako postoji sumnja na moguću ozljedu vratne kralježnice.

**B. Potpora disanju (Breathing)**

Ukoliko se dijagnosticira prestanak disanja treba odmah započeti s umjetnim disanjem koje se izvodi metodom 'usta na usta' ili 'usta na nos'. Prva metoda se izvodi tako da spasilac stavlja dlan jedne ruke na čelo nesrećenog, zabacuje glavu prema natrag a palcem i kažiprstom iste ruke zatvara nosnice. Duboko udahne, svoja usta čvrsto priljubi na usta nesrećenog i dva puta snažno i kratko upuhne zrak. Prednost ove metode u odnosu na metodu 'usta na nos' je:

- spasilac uz ventilaciju kontrolira prohodnost dišnog puta
- lako se uspostavlja normalan disajni volumen
- lako se nadzire popustljivost pluća
- prati se primjerenost ventilacije
- metoda se može primijeniti bez dodatne opreme.

Nedostatak je što lako može doći do upuhavanja zraka u želudac jer se koristi veća snaga upuhivanja. Metoda 'usta na nos' se primjenjuje samo kada se bolesnik ne može ventilirati na usta. Postupak: glava se jednom rukom zabaci prema natrag a drugom se rukom podigne brada da se zatvore usta te se počne upuhivati na obje nosnice. Postoje još metode 'usta na nos i usta' i 'usta na stomu'.

### C. Cirkulatorna potpora (**Circulation**)

Ako nakon palpacije zajedničke karotidne arterije ne osjećamo pulziranje, a postoje i ostali prateći znaci poremećene cirkulacije, kao što su nesvijest, prestanak disanja i široke ukočene zjenice, postavlja se dijagnoza kliničke smrti i odmah se pristupa mjerama kardio-pulmonalne reanimacije. Ako nemamo defibrilator reanimaciju otpočinjemo s prekordijalnim udarcem - snažnim udarcem hipotenarom šake u središnji dio pacijentove prsne kosti. Ako se za deset sekundi nije povratio srčani ritam otpočinjemo se vanjskom masažom srca.

Unesrećeni mora ležati na **ravnoj tvrdoj** podlozi s malo uzdignutim nogama. Osoba koja provodi reanimaciju nalazi se na koljenima pored bolesnika, te rukama koje su ispružene u laktovima dlanovima potiskuje grudnu kost i cijeli grudni koš za jednu trećinu promjera istog, oko 4-5 cm prema kralježnici, s otprilike 100 potisaka u minuti. Prsti šaka su ispruženi, isprepleteni i odignuti od grudnog koša. Odnos broja kompresija na prsni koš i udisaja mora biti 30:2. Iznimka su intubirani bolesnici, kod kojih se izvodi asinkrona masaža i ventilacija u odnosu 5:1. Nakon četiri ciklusa provjeravaju se svijest, disanje i puls. Ponovno sužavanje zjenica je povoljan znak, koji ukazuje na dostatnu oksigenaciju mozga.

Alternacija ovom načinu vanjske masaže srca je potiskivanje grudne kosti petom stopala, što ima opravdanje samo kada je spasilac fizički iscrpljen ili nedostatne fizičke snage.

**Mjere opreza nakon završetka** Smjestiti bolesnika u jedinicu intenzivne skrbi gdje će biti osiguran potpuni i stalni monitoring svih vitalnih funkcija, najmanje 24-48 sati.

**Registriranje procedure/nalaza** Detaljno opisati sve poduzete mjere, s točno navedenim vremenom otpočinjavanja i završetka reanimacijskih mjera.

**Indikacije za konzultacija specijaliste** Obvezno, ovisi o osnovnom uzroku radi koga je nastupila klinička smrt.

### 5.40. Zaustavljanje krvarenja

Vidi 5.37.

### 5.61. Primarna i sekundarna procjena bolesnika s medicinskom hitnošću i poslije traume

Uvijek treba imati na umu kako je moguće da u bolesnika u kojih dominira kranocerebralna ozljeda postoji pridružena ekstrakranijalna ozljeda koja, ako je previđena, može ozbiljno ugroziti bolesnika u kojega smo po svim pravilima profesije riješili sve probleme vezane uz ozljedu glave. One su često prikrivene i manifestiraju se veoma diskretno, te je potrebno na njihovo postojanje ne samo misliti nego za njima veoma aktivno tragati.

Jednom kada su identificirane i njihova ozbiljnost procijenjena, slijedi veoma zahtjevan proces utvrđivanja terapijskih prioriteta, jer liječenje neke od ekstrakranijalnih ozljeda može biti u izravnom konfliktu s tretmanom kranocerebralne ozljede. Situaciju komplicira činjenica da takve ozljede mogu ugrožavati ne samo pacijentov život, nego i vrlo nepovoljno djelovati na već ugrožene cerebralne funkcije. Stoga je više puta naglašeno, da sekundarna oštećenja mozga u nastanku morbiditeta i mortaliteta imaju istovjetnu, ako ne i veću ulogu od primarnih oštećenja mozga koja nastaju izravnim oštećenjima.

Prema tome, očito je da je donošenje odluka u ovoj fazi liječenja izuzetno zahtjevan zadatak, koji traži izvanredno podučene liječnike. Nije dovoljno biti dobar neurokirurg ni opći kirurg ni specijalista urgentne medicine – liječnik mora biti **doktor** u pravome smislu značenja te riječi. On mora odlučiti i razlučiti što je neodgodivo, kakav problem možemo očekivati, što moramo poduzeti odmah, a koju je proceduru moguće odgoditi na neko vrijeme.

Zbog svega navedenog pokušat ćemo čitaocima bar malo olakšati zadaću i s pojednostavnjenim algoritmom prikazati faze dijagnostičko-terapeutskog postupka.<sup>19</sup> Prioritet je potpora ugroženim vitalnim funkcijama, a zatim slijedi zbrinjavanje u kojem su procjene funkcija, postavljanje privremenih i definitivnih dijagnoza i liječenje međusobno isprepleteni. **Ključne su riječi** stalni nadzor i stalna provjera, jer se u prvim satima klinička

<sup>19</sup> Sintagma dijagnostičko-terapijski postupak je upotrijebljena zato što se procesi traganja, dijagnosticiranja, interveniranja, preveniranja i liječenja zbivaju ne jedan za drugim, nego istodobno i usporedo.

slika dramatično mijenja. Uspješnu resuscitaciju prate novi znakovi, “koji se pojavljuju kao stjenje iz mora nakon što se počne povlačiti plima hemoragijskog šoka i respiratorne insuficijencije”, kako je to poetično prikazao Jennett u njegovoj klasičnoj knjizi. Pacijente možemo podijeliti u tri glavne skupine:

- A. pacijenti koji su svjesni, bez neurološkog deficita,
- B. pacijenti poremećene svijesti i s fokalnim neurološkim znakovima,
- C. pacijenti poremećene svijesti s ekstrakranijalnim ozljedama.

#### Algoritmi prehospitalnog i posthospitalnog perioda

Kategorija bolesnika	Vrijeme	Prijeko potrebne aktivnosti
pacijenti s ozljedom glave, koji su svjesni i bez neurološkog deficita	1-4 sata nakon ozljede	<ol style="list-style-type: none"> <li>1. Kontrola hemoragije iz skalpa</li> <li>2. Kraniografija i interpretacija</li> <li>3. Obrada rana skalpa i lica</li> <li>4. Postavljanje indikacija za hospitalizaciju</li> </ol>

pacijenti poremećene svijesti, s fokalnim neurološkim ispadima ili bez njih	1-4 sata nakon ozljede	<p>Procijena stanja svijesti, v. Glasgow Coma Scale, 5.64. Skraćeni neurološki pregled (motorika, zjenice, okulomotorika)</p> <p>Kraniografija s interpretacijom</p> <p>Procjena alkoholiziranosti?</p> <p>Intoksikacija lijekovima ili opojnim supstancijama?</p> <p>CT odmah ili odgoditi te opservirati stanje svijesti?</p> <p>Postoji li indikacija za urgentnu kraniotomiju – evakuaciju mas?</p> <p>Odrediti razinu monitoriranja</p> <p>Je li potreban monitoring ICP-a i respiratornih obrazaca?</p> <p>Odrediti medikaciju: antibiotici, antikonvulzanti, steroidi, Manitol.</p>
---	------------------------	--

Kategorija bolesnika	Vrijeme	Prijeko potrebne aktivnosti
Besvjesni pacijenti s multiplim ekstrakranijalnim ozljedama	Prve minute nakon prijema	<ol style="list-style-type: none"> <li>1. Osigurati zračne putove (pozicioniranje, čeljust, aspiracija, airway)</li> <li>2. Disajna potpora prema rezultatima oksimetrije: kisik ili ventilacija</li> <li>3. Cirkulatorna potpora: široki venski put, normotenzija</li> </ol>
	Prvi sat nakon prijema	<ol style="list-style-type: none"> <li>1. Orijentacijski pregled: svijest, fokalni znakovi, disanje i pleuralni status, ozljede kralježnice, visceralne abdominalne ozljede, frakture dugih kostiju udova</li> <li>2. Procjena ljestvice kome</li> <li>3. Procjena ljestvice traume</li> <li>4. Radiologija: vratna kralježnica obvezno (druge snimke tražimo ako postoji opravdana sumnja), grudni koš i pluća, abdomen s zdjelicom, kraniogrami</li> <li>5. Pneumo/hemotoraks drenirati, ventilator?</li> <li>6. Vratna kralježnica – aplicirati ovratnik</li> <li>7. Udovi – postaviti udlage</li> <li>8. Sumnjiv abdomen: paracenteza</li> <li>9. Sumnjiv endokranijalni hematom – CT kranijuma</li> <li>10. Medikacije: antitetanusna protekcija, antikonvulzanti, neuroprotekcija</li> </ol>

	<b>Prva 24 sata nakon prijema</b>	Kraniotrakcija za dislociranu i nestabilnu vratnu kralježnicu Skeletalna trakcija za dislocirane prelome dugih kostiju Operirati: intrakranijalne hematome <b>strijelne ozljede glave</b> ozljede velikih krvnih žila torakotomija zbog lezija koje se ne mogu kontrolirati drenažom laceracije slezene, gušterače i jetre ozljede i perforacije crijeva ozljede bubrega, mokraćnih putova i mjehura vanjska fiksacija dugih kostiju, operacije kuka u starijih osoba primarna sutura živaca i tetiva primarne suture kože lica i ostalih rana
	<b>Odgoditi tjedan ili dva</b>	unutrašnja fiksacija kralježnice unutrašnja fiksacija dugih kostiju reparacija maksilofacijalnih ozljeda reparacija duralnih fistula

#### 5.62. Test arterijske insuficijencije (Ratschow test)

##### Definicija

Test se upotrebljava za orijentacijsku procjenu arterijske insuficijencije u donjim ekstremitetima.

Pacijent se žali na tupe bolove praćene grčevima, koji se ublažavaju nakon odmora, a povećavaju naprezanjem. Kliničkim pregledom moguće je naći osjetljivost mišića ispod mjesta okluzije, slab ili nepalpabilan arterijski puls, blijedu ili cijanotičnu kožu, poremećaj u punjenju vena, dok je koža hladna, blijeda, atrofična i smanjene dlakavosti.

##### Izvođenje testa

Pacijent je u ležećem položaju, podižemo nogu koju ispitujemo sve dok koža ne pobijeli. Postavljamo bolesnika u sjedeći položaj, s nogama koje slobodno vise preko ruba kreveta ili stola za ispitivanje, te bilježimo brzinu punjenja ekstremiteta krvlju.

##### Interpretacija rezultata

Da bi se kapilari ispunili potrebno normalno je potrebno manje od 2 sekunde, do pet sekundi radi se o srednje teškim smetnjama cirkulacije, a ako je potrebno više od 5 sekundi radi se o uznapredovaloj insuficijenciji arterijskog krvotoka..

#### 5.63. Perthes test za venske varikozitete

##### Definicija

Test upotrebljavamo kod pregleda varikoziteta na donjim ekstremitetima, kako bismo ocijenili prohodnost dubokih vena.

##### Izvođenje

Pacijent leži na leđima, podižemo nogu koju ispitujemo pod kutom od 90 stupnjeva, i postavljamo tourniquet iznad koljena, komprimirajući samo površne vene. Tražimo od bolesnika da ustane i hoda.

##### Interpretacija nalaza

Površne vene ispunjene krvlju prazne se u duboke vene, ukoliko je komunikacija površnih u dubokih vena uredna. Ukoliko postoji zapreka i usporeno pražnjenje, vene ostaju nabrekle i ispunjene krvlju.

#### 5.64. Procjena svijesti pomoću Glasgow Coma Scale

##### Definicija

Smatramo da je pacijent u komi kada (i) se ne može razbuditi; (ii) ne izvršava naloge; (iii) ne otvara oči; (iv) ne izgovara ni jednu riječ.

##### Procjena stanja poremećaja svijesti

Najupotrebljavanija ljestica (klasifikacija) kojom procjenjujemo dubinu poremećaja svijesti je danas *Glasgow Coma Scale*, *GCS* (tablica 1). Ona je jednostavna je i primjenjiva u svakodnevnoj praksi, i njome stanje poremećaja svijesti izražavamo precizno numerički, posebno u bolesnika u kojih cerebralna disfunkcija brzo napreduje. Zašto je važno kvantificirati poremećaj svijesti? Prednosti su očevidne:

1. osigurava pouzdanu inicijalnu procjenu težine poremećaja cerebralne funkcije;
2. olakšava izbor dijagnostičkog algoritma;
3. omogućuje praćenje uspješnosti liječenja;
4. omogućuje nam pravodobno prepoznavanje komplikacija; i
5. u ranim stadijima liječenja osigurava mogućnost prognoziranja ishoda.

Nakon svakog pregleda bolesniku dodjeljujemo određen broj bodova, čiji zbroj odgovara kliničkim nalazima, a nalaze je moguće i grafički prikazati na bolesničkoj listi te pratiti kretanje.

Ovdje je nužna digresija: važno je precizno definirati što znači sintagma ‘**bolni podražaj**’, jer u literaturi postoji niz preporuka kako izazvati bolni podražaj, što na kraju za gotovo svakoga praktičara može značiti nešto drugo, od pritiska kranijalnih živaca na mjestu njihova izlaska pa do bolnog podražaja mamilu. U našoj praksi, pritisak na ležište nokta olovkom i podražaj ispred otvora vanjskoga slušnog kanala bili su dostatni za dobivanje zadovoljavajućeg odgovora. Još korisnijim pokazao se mali neurostimulator na baterije, kojim anesteziolozi ispituju dubinu anestezije: zahvaljujući potencijometru moguće je točno dozirati jačinu podražaja.

**Tablica 1** Glasgow Coma Scale (GCS)

Otvaranje očiju	Verbalni odgovor	Motorni odgovor	Bodovi
		izvršava komande	6
	orijentiran	lokalizira podražaj	5
spontano	konfuzan	izbjegava podražaj	4
na poziv	neprijemljive riječi	fleksijski odgovor	3
bolni stimuli	nerazumljivi zvuci	ekstenzijski odgovor	2
nikako	nema odgovora	nema odgovora	1

**Maksimalan skor 15 bodova, minimalan 3 boda**

#### 5.65. Testiranje prokrvljenosti kože (capillary refill)

##### Definicija

Ispitivanjem kapilarnog punjenja kože ispituje se kapilarnu cirkulaciju – pretpostavka je da je kapilarno punjenje identično i u koži (gdje je pristupačno našem ispitivanju) i drugdje na periferiji (crijeva, bubrezi, srce ili mozak).

##### Izvođenje testa

Pritiskom na nokat vrši se pražnjenje perifernih kapilara, a podloga postaje blijeda. Nakon prestanka pritiska kapilari se ponovno pune (*refill*) i podloga postaje ružičasta. Bilježimo vrijeme koje je potrebno da bi došlo do potpunog punjenja kapilara.

##### Interpretacija rezultata

Da bi se kapilari ispunili normalno je potrebno manje od 2 sekunde, u srednje teškim smetnjama cirkulacije do pet sekundi, a ako je potrebno više od 5 sekundi stanje je izuzetno ozbiljno.

##### Napomena

Ovaj test ima veliki značaj za procjenu stanja cirkulacije kod bolesnika u stanju šoka bilo koje etiologije.

#### 5.66. Trendelenburgov test za vene

##### Definicija

Trendelenburgovim testom ispituje se vrijednost valvularnog sustava u površnim venama donjih ekstremiteta.

##### Izvođenje testa

Kada sumnjamo na postojanje varikoziteta, tražimo od bolesnika da desetak puta stoji na vrhovima prstiju. U drugoj fazi postavljamo bolesnika u ležeći položaj, zatim podižemo nogu iznad razine srca, sve dok se vene ne isprazne. Naglo spuštamo nogu.

##### Interpretacija testa

Ako su vene varikozne, one nakon naprezanja ostaju prepunjene krvlju, nabrekle i zmijolike. Nakon podizanja noge, pražnjenja vena i spuštanja noge, vene s insuficijentnim valvularnim sustavom će se brzo ispuniti krvlju.

## 5.68. Biopsija malih kožnih i potkožnih izraslina

### Definicija

Prikazana je procedura uklanjanja izraslina na koži, u koži i smještenih potkožno, ateroma, lipoma, fibroma i sl.

### Instrumenti

- 1) Skalpel se sastoji od oštrice, montirane na držaču (najčešće se upotrebljava br. 3). Skalpel treba držati kao olovku, radi potpune kontrole, nikako cijelom šakom. Oštrice skalpela imaju jedan poput žileta oštar rub, dok je drugi rub tup. Najčešće se upotrebljava br. 15, 21 za duže i veće rezove i 11 koji ima skoro potpuno zašiljen mali vrh. Oštrice su najčešće za jednokratnu uporabu.
- 2) Kirurške pincete se upotrebljavaju za pridržavanje tkiva, a njima se nikada ne hvata sam rub kože. Drže se kao olovka, između palca i kažiprsta, sa šakom u položaju između pronacije i supinacije
- 3) Škarice: treba razlikovati one za konce, oštih zašiljenih vrhova i škarice za prepariranje čiji su vrhovi zatupljeni. Različitim su dužina drške, a vrhovi mogu biti ravni i zakrivljeni. Režemo samo vrhom, a drže se palcem i četvrtim prstom, dok kažiprstom stabiliziramo instrument.
- 4) Hvataljke za arterije (najčešće se prema autoru nazivaju i hvataljke po Péanu) imaju ravne i zakrivljene vrhove, i najčešće se upotrebljavaju za hvatanje arterija koje krvare. Za razliku od iglodržača imaju dugačke krakove sa poprečno urezanim brazdama, a na dršci imaju zaključavajući mehanizam. Male hvataljke nazivamo i 'moskito'.
- 5) Retraktori: najčešće upotrebljavamo kukice za kožu, hvataljku po Allisu i kuku oblika "mačije šape", koja ima jedan tupi i drugi oštar kraj.
- 6) Kirete se najčešće upotrebljavaju za otklanjanje lezija s kože, imaju malu kupastu kašičicu na dugoj dršci.

### Anestezija

Infiltracijska, s 1-2% lidocainom. Počinjemo infiltracijom u jednom kutu planirane elipse, zatim u drugom, pazeći da se infiltrirane teritorije preklapaju. Izuzetno je potrebna blokada regionalnih živaca. Ne infiltrirati anestetik u samu leziju.

### Procedura

- 1) Priprema operativnog polja na standardan način, primjenjujući načela asepsa.
- 2) Eksciziju treba pažljivo planirati. Najčešće se upotrebljava rez na koži u obliku elipse, odnos duže strane prema kraćoj je 3:1. Ukoliko je moguće, treba pozicionirati dužu stranu u pravcu prirodnih brazda na koži.
- 3) Na koži treba nacrtati obrise planirane incizije, najmanje 5 mm izvan krajnjih granica lezije koju namjeravamo ekscidirati.
- 4) Incizija kože. Kožu je potrebno zategnuti, skalpel držimo kao olovku pod kutom od 45 stupnjeva u odnosu na kožu, a inciziju počinjemo u kutovima, izvan markirane zone, kako bi smo izbjegli utiskivanje pigmenta u kožu.
- 5) Ekscizija lezije. Pažljivo provjeriti je li odstranjena u sve tri dimenzije, sve do potkožnog masnog tkiva.
- 6) Provjeriti i zaustaviti krvarenje.
- 7) Obliterirati sve šupljine koje zaostaju nakon incizije, upotrebljavajući prema potrebi resorptivne suture.
- 8) Šivanje kože s blago izvnutim rubovima. Ukoliko postoji tenzija i otežano približavanje postoperativne rane, treba podminirati rubove obostrano. Izbjeći ekscesivno podminiranje, kako bi se spriječila devitalizacija kože.

### Kontrola

Za 24-48 sati, po mogućnosti ne skidati zavoj, pogotovo ako nema nikakvih znakova upale (bol, povišena temperatura i crvenilo u okolini operirane regije), te uklanjanje šavova nakon pet do 14 dana, ovisno od regije – pet dana na licu, 14 dana na leđima, dlanovima i tabanima.

### Medikamenti

Izuzev blagih analgetika prvoga dana, nisu potrebni. Ne davati rutinski antibiotike.

### Postupak s tkivima

Ma koliko bili sigurni u patohistološku dijagnozu, odstranjenu izraslinu treba uputiti na patohistološku analizu u specijalizirani laboratorij. Liječenje bolesnika nije dovršeno dok nismo dobili pismeni nalaz od patologa.

<b>5.70. Cistografija (mikcijska)</b>
<b>Definicija</b> Snimanje mokraćnog mjehura nakon izmokravanja ili ispuštanja urina kateterom, u različitim fazama ciklusa.
<b>Indikacije</b> Cistografija je indicirana kod slučajeva sa divertikulom, tumorom i kamenom u mokraćnom mjehuru, kao i kod hipertrofije ili tumora prostate, i to samo kada su ostale metode ispitivanja podbacile, a isto tako ako se želi i upotpunjavanje dijagnoze. Od kontrastnih sredstava upotrebljavaju se 10%-ni rastvor natrij-bromata, uroselectan, perabrodyl, kao i zrak.
<b>Nuspojave</b> Moguća alergijska reakcija na kontrastno sredstvo
<b>Potreban materijal</b> Set za kateterizaciju mjehura Posuda za prikupljanje mokraće Kontrastno sredstvo
<b>Objašnjenje procedure bolesniku:</b> obavezno, uz dobijanje pisane suglasnosti.
<b>Odjeća bolesnika:</b> bolnički ogrtač za jednokratnu upotrebu.
<b>Pozicioniranje bolesnika</b> ležeći položaj.
<b>Anesteziranje</b> Nepotrebno
<b>Izvođenje procedure po fazama</b> Pošto se mokraćni mjehur isprazni, ubrizga se u njega 200-300 cc kontrastnog sredstva, što ovisi od kapaciteta mjehura. Nakon toga vrši se snimanje u dva smjera, A-P i profil.
<b>Mjere opreza nakon završetka</b>
<b>Registriranje procedure/nalaza</b> Normalni cistogram ima oblik kruške sa vrhom okrenutim kranijalno, a bazom okrenutom kaudalno. Mokraćni mjehur leži u srednjoj liniji zdjelice i oštih je i jasnih kontura. Ako je sjena mjehura izmijenjena u smislu defekta, onda je riječ o tumoru ili kamenu u njemu. Kamen pokazuje loptast defekt sa konveksnom ravnom granicom prema kontrastnoj sjeni, a defekt stvoren tumorom ima neravnu granicu raznog oblika. Ako je sjena mjehura izmijenjena u smislu lokalnih, oštro ograničenih izbočenosti raznog oblika, onda je riječ o divertikulu mjehura. Kod hipertrofije prostate cistogram pokazuje defekt na bazi mjehura. Granica defekta prema sjeni kontrasta ima oblik površine prostate okrenute lumenu mjehura. Granica je ravna, za razliku od karcinoma prostate, gdje nije ravna. Zrak kao kontrastno sredstvo ubrizgava se 200-300 ccm u mjehur. Izrasline i kalkulusi se vide kao intenzivnije zasjenjenje od kontrastnog sredstva – zraka.

<b>5.72. Testiranje urodinamike</b>
<b>Definicija</b> Urodinamičke testove upotrebljavamo se kako bismo ispitali funkcionalno stanje mokraćnog mjehura.
<b>Indikacije</b> Najčešća indikacija za urodinamska testiranja je inkontinencija urina kod žena.
<b>Kontraindikacije</b> Ne postoje
<b>Komplikacije</b> Izuzetno su rijetke inducirane uroinfekcije
<b>Potreban materijal</b> <ol style="list-style-type: none"> <li>1. Posuda za sakupljanje urina</li> <li>2. Set za kateterizaciju mokraćnog mjehura</li> <li>3. Urinarni kateteri</li> <li>4. Urodinamometri</li> <li>5. Sterilni rastvori za punjenje mokraćnog mjehura</li> </ol>
<b>Procedura</b> <b>Objašnjenje procedure bolesniku:</b> obavezno, uz dobijanje pisane suglasnosti <b>Pozicioniranje bolesnika:</b> ležeći položaj na leđima <b>Odjeća bolesnika:</b> bolnički ogrtač za jednokratnu upotrebu
<b>Pripremne radnje</b> Čišćenje vanjskog orificijuma uretre
<b>Anesteziranje</b> (opće, regionalno, lokalno): lokalna anestezija uretre s kremom prije insercije katetera kod muškaraca



**Izvođenje procedure po fazama**

1. Pacijent se savjetuje suzdržavanje od uriniranja koliko god dugo je moguće
2. Nakon mokrenja u kalibriranu posudu određuje se volumen mjehura.
3. Sterilnim postupkom uvodi se urinarni kateter i mjeri se količina rezidualnog urina.
4. Mjehur se puni sterilnom tekućinom sve dok se ne javi prvi nagon za uriniranje, zabilježi se količina
5. Nastavlja se punjenje mjehura sve dok ne otpočne isticanje urina koji pacijent više ne može zadržati

**Mjere opreza nakon završetka**

Nisu potrebne

**Registriranje procedure/nalaza**

Ovo su bazična testiranja. Kompleksnije procedure podrazumjevaju postavljanje elektroda u rektum, koje mjere električne aktivnosti u muskulaturi izazvane punjenjem i pražnjenjem mjehura.

## 6. Neurologija: Katalog vještina

	Postupak	T I	T II	A
<b>Znati</b>	6.1. Angiografija			
	6.2. Biopsija živca			
	6.3. Biopsija mišića			
	6.4. Kompjutorizirana tomografija			
	6.5. Magnetska rezonancija			
	6.6. Mijelografija			

	Postupak	T I	T II	A
<b>Znati kako</b>	6.7. Analni refleks			
	6.8. Fundoskopija			
	6.9. Procjena afazije			
	6.10. Procjena agnozije			
	6.11. Procjena apraksije			
	6.12. Procjena funkcija autonomnog živčanog sustava			
	6.13. Procjena koncentracije (sabranosti)			
	6.14. Procjena Lasegueovog znaka			
	6.15. Procjena mišićne snage			
	6.16. Procjena orijentacije			
	6.17. Procjena osjetila boli			
	6.18. Procjena osjeta za položaj			
	6.19. Procjena podražaja vibracijom			
	6.20. Procjena reakcije na svjetlost			
	6.21. Procjena reakcije na temperaturne podražaje			
	6.22. Radiografija glave			
	6.23. Radiografija kralježnice			
	6.24. Refleks masetera			
	6.25. Refleks njuha			
	6.26. Testiranje pamćenja			
6.27. Test peta-potkoljenica				
6.28. Tumačenje elektroencefalograma				
6.29. Tumačenje evociranih potencijala				
6.30. Tumačenje elektromiograma				
6.31. Ultrazvučna procjena karotidne arterije				

	Postupak	T I	T II	A
<b>Pokazati kako &amp; uraditi</b>	6.32. Abdominalni refleks			
	6.33. Chvostekov znak			
	6.34. Ispitivanje kranijalnih živaca V, VII do XII			
	6.35. Kornealni refleksi			
	6.36. Procjena diplopije			
	6.37. Procjena držanja			
	6.38. Procjena fontanele u novorođenčeta			
	6.39. Plantarni refleks			
	6.40. Povijest bolesti			
	6.41. Proba prst-nos			
	6.42. Procjena govora			
	6.43. Procjena hoda			

6.44. Procjena meningealnih podražaja			
6.45. Procjena mini-mentalnog stanja			
6.46. Procjena mišićne snage			
6.47. Procjena motornog sustava			
6.48. Procjena nehotičnih kretnji Procjena ukočenosti vrata			
6.49. Procjena nistagmusa			
6.50. Procjena osjeta mirisa			
6.51. Procjena raspona pokretljivosti zglobova			
6.52. Procjena svijesti po Glasgow Coma skali			
6.53. Procjena vidnog polja konfrontacijom			
6.54. Procjena zjenica			
6.55. Refleksi tetiva (biceps, triceps, patelarni, Ahilov)			
6.56. Rombergov test			
6.57. Trousseau znak			

<b>6.1. Angiografija</b>
<b>Definicija</b> Angiografija je suverena metoda za dijagnosticiranje i procjenu cerebrovaskularnih bolesti (okluzija, aneurizmi, AVM, tijekom procjene vaskulariziranosti neoplazmi i dr), tzv. 'zlatni standard'.
<b>Indikacije</b> Uvijek kada je potrebna procjena stanja krvnih žila, za dijagnosticiranje okluzija, aneurizmi, AVM, tijekom procjene vaskulariziranosti neoplazmi i sl.
<b>Kontraindikacije</b>
<b>Komplikacije</b> Moguće alergijske reakcije na kontrastno sredstvo, koje se preveniraju testiranjem osjetljivosti bolesnika prije otpočinjanja pretrage.
<b>Nuspojave</b>
<b>Potreban materijal</b> Upotrebljavaju se arterijski kateteri, posebno oblikovani za svaku od krvnih žila.
<b>Procedura</b> Objašnjenje procedure bolesniku: obavezno, uz dobijanje pisane suglasnosti Pozicioniranje bolesnika Odjeća bolesnika: bolnički ogrtač za jednokratnu upotrebu
<b>Pripremne radnje</b> Čišćenje polja gdje će se vršiti zahvat po principu antiseptice
<b>Anesteziranje</b> (opće, regionalno, lokalno): lokalna anestezija
<b>Izvođenje procedure po fazama</b> Nakon uštrcavanja kontrasta kroz kateter koji se najčešće uvodi kroz a. femoralis (Seldingerova selektivna angiografija) poseban aparat snima sekvenciju snimaka kojoj je zadaća prikazati arterijalnu, vensku i kapilarnu fazu. Najčešće se snima sekvencija od 5 slika u intervalu od 7 sekunda nakon aplikacije kontrasta. U posebnim okolnostima (brz protok kroz arterijsko-venske fistule i sl.) primjenjuju se i drukčiji protokoli.
<b>Mjere opreza nakon završetka</b> Mjesto gdje je punktirana femoralna arterija treba komprimirati narednih 6 sati s ledenim blokovima i kompresivnim zavojem. Bolesnika brižljivo observirati, jer su moguće kasne alergijske reakcije na kontrastno sredstvo.
<b>Registriranje procedure/nalaza</b> Registracije se pohranjuju u digitalnom obliku na magnetskim ili drugim sličnim medijima, vrše se analize i moguće se trodimenzionalne rekonstrukcije. Digitalna suptraksijska angiografija ( <i>digital subtractional angiography</i> , <b>DSA</b> ) digitalnom obradom angiograma 'uklanja' sjene okolnih tkiva, naročito kosti i time omogućava još bolji i precizniji prikaz moždanih krvnih žila. Snimanje krvnih žila medule spinalis poduzima se rijetko: metoda je veoma komplicirana i primjenjuje se samo ako sumnjamo na postojanje arterio-venske malformacije.
<b>Indikacije za konzultaciju specijaliste</b> dobijeni snimci se razmatraju na konzilijumu neuroradiologa, neurologa i neurokirurga.

<b>6.3. Biopsija mišića</b>
Vidjeti potpoglavlje 5.68.

<b>6.4. Kompjutorizirana tomografija</b>
<b>Definicija</b> Kost, hematomi, neki tumori (meningeomi) imaju povišenu gustoću – hiperdensni su. Za promjene čija je gustoća ravna gustoći mozga kažemo kako su izodensne, a likvor, zrak, mast i sl. su hipodensni. Može se ustvrditi kako je CT najvažnije otkriće u medicini 20 stoljeća: osigurao nam je uvid u strukturu (anatomsku i patoanatomsku) ljudskog organizma kakav je prije bio nezamisliv. Bolja dijagnostika potaknula je razvoj novih operacijskih tehnika i danas sa sigurnošću operiramo u zonama endokranija koje su prije smatrane potpuno nepristupačnima.
<b>Indikacije</b> Upotrebljava se uvijek kada je potrebna vizualizacija endokranijalnih struktura, pogodna i za upotrebu u hitnim stanjima, posebno u neurotraumi i cerebrovaskularnim oboljenjima.
<b>Nuspojave</b> Nema

<b>Potreban materijal</b> Funkcionalna aparatura i infuzija s kontrastnim sredstvom.
<b>Procedura</b> Objašnjenje procedure bolesniku: obavezno, uz dobijanje pisane suglasnosti
<b>Pozicioniranje bolesnika</b> Tijekom pretrage pacijent je smješten na pokretnoj podlozi, koja postupno klizi kroz otvor aparata.
<b>Odjeća bolesnika</b> Bolnički ogrtač za jednokratnu upotrebu
<b>Pripremne radnje</b>
<b>Anesteziranje</b> (opće, regionalno, lokalno): anesteziraju se djeca i pacijenti poremećene svijesti, a za uznemirene i klaustrofobične pacijente dovoljna je sedacija.
<b>Izvođenje procedure po fazama</b> Na rubu otvora aparature je prsten na kojemu je s jedne strane montiran izvor zračenja, a sa suprotne detektor x-zraka. Prsten rotira oko bolesnika, snimajući jedan po jedan sloj tijela ( <i>slice</i> ). Na taj način dobivamo sekvencijalni niz slojeva: u svakoj od rotacija veliki broj x-zraka prodire do određene dubine i pomoću triangulacije određuje se gustoća tkiva, koja se izražava u Hounsefielddovim jedinicama. CT ne upotrebljava film kako bi registrirao emitirane gama-zrake. Umjesto filma, fotoni se detektiraju elektroničkim uređajem koji ih konvertira u elektronski tok, čija je veličina srazmjerna inicijalnoj emisiji gama-zraka. Nakon proračuna uz pomoć računala digitalizirani se podatci rekonstruiraju u nizove slika.
<b>Mjere opreza nakon završetka</b> Ukoliko je pacijent bio anesteziran pratiti ga sve dok ne ovlada u potpunosti svim funkcijama.
<b>Registriranje procedure/nalaza</b> Registracije se pohranjuju u digitalnom obliku na magnetskim ili drugim sličnim medijima, vrše se analize i moguće se trodimenzionalne rekonstrukcije.
<b>Indikacije za konzultacija specijaliste</b> Dobijeni snimci se razmatraju na konzilijumu neuroradiologa, neurologa i neurokirurga.

<b>6.5. Magnetna rezonancija</b>
<b>Definicija</b> U početku u literaturi zvala <i>nuclear magnetic resonance (NMR)</i> , dok je danas uobičajeni naziv <i>magnetic resonance imaging (MRI)</i> . Veoma komplicirana tehnologija sredine osamdesetih (bilo je potrebno izgraditi specijalne betonske bunkere bez metala za smještaj aparata) toliko je usavršena da je postala neizostavni dio svake opremljenije institucije: danas standard već postaju aparati koji su smješteni u operacijskim dvoranama i omogućuju snimanje za vrijeme operacije i neuronavigaciju
U osnovi, aparat se sastoji od magneta (najpouzdaniji su oni od slitine niobijuma i titanijuma, snage 0,08 do 4 Tesla), radiofrekventnih i gradijentnih spirala. Metoda je zasnovana na otkriću da je u organizmu prisutan određeni broj izotopa čije su jezgre magnetizirane, a najviše ih je kod vodika. Kada u statično magnetno polje pozicioniramo ljudski organizam, dio se protona poravnava sa silnicama magnetnog polja. U idućoj fazi uključuje se alternativno magnetno polje, čiju energiju apsorbiraju atomske jezgre. Kada ovo drugo magnetno polje isključimo, jezgre se vraćaju u stanje ekvilibrija, emitirajući ranije apsorbiranu energiju. Ova emisija energije naziva se rezonancijom. Različita tkiva imaju rezonanciju različitih frekvencija, što se registrira u digitalnom obliku i nakon obrade transformira u nama razumljive slike. Kako bismo pojednostavnili ovo komplicirano objašnjenje, najbolje je magnetizirane jezgre stanica u tijelu promatrati i kao prijemnike i transmitere radiofrekventne energije.
<b>Indikacije</b> Uvijek kada je potrebna vizualizacija stanja i promjena endokranijalnih i intraspinalnih struktura
<b>Kontraindikacije</b> Urgentna stanja su relativna kontraindikacija, pretraga je nemoguća kod nemirnih bolesnika i djece. K.i. kod bolesnika s metalnim protezama (kuk, koljeno), pace-makerima i apliciranim aneurizmatiskim klipovima, koje snažne magnetske struje mogu pomjeriti i dovesti do krvarenja.
<b>Komplikacije</b>
<b>Nuspojave</b>
<b>Potreban materijal</b>
<b>Procedura</b> Objašnjenje procedure bolesniku: obavezno, uz dobijanje pisane suglasnosti Pozicioniranje bolesnika

<b>Odjeća bolesnika:</b> bolnički ogrtač za jednokratnu upotrebu
<b>Anesteziranje</b> (opće, regionalno, lokalno): sedacija uznemirenih bolesnika
<b>Izvođenje procedure po fazama</b>
<b>Mjere opreza nakon završetka</b> Ukoliko je pacijent bio anesteziran pratiti ga sve dok ne ovlada u potpunosti svim funkcijama.
<b>Registriranje procedure/nalaza</b> Registracije se pohranjuju u digitalnom obliku na magnetskim ili drugim sličnim medijima, vrše se analize i moguće se trodimenzionalne rekonstrukcije.
<b>Indikacije za konzultacija specijaliste</b> Dobijeni snimci se razmatraju na konzilijumu neuroradiologa, neurologa i neurokirurga.

<b>6.6. Mijelografija</b>
<b>Definicija</b> je metoda pri kojoj, prije snimanja, uštrcavamo kontrast u cisternu magnu ( <i>subokcipitalna descendntna mijelografija</i> ) ili lumbalno ( <i>lumbalna ascendntna mijelografija</i> ).
<b>Indikacije</b> Pretraga se primjenjuje za vizualiziranje struktura u spinalnom kanalu. Nakon razvoja kompjutorizirane tomografije, a naročito magnetske rezonancije, izgubila je na značaju.
<b>Kontraindikacije</b> Preosjetljivost na kontrastna sredstva i postojanje povišenog intrakranijskog tlaka s pomjeranjem moždanih masa.
<b>Komplikacije alergijske reakcije i tonzilarna hernijacija.</b>
<b>Nuspojave</b> Postpunkcionalne glavobolje i kasne alergijske reakcije.
<b>Potreban materijal</b> Oprema identična onoj za lumbalnu punkciju i kontrastna sredstva vodotopljivih preparata (Pantopaque, Dimer-X)
<b>Procedura</b>
<b>Objašnjenje procedure bolesniku</b> Obavezno, uz dobijanje pisane suglasnosti
<b>Pozicioniranje bolesnika</b> U ležećem položaju na boku. I za subokcipitalne pznkcije napušten je sjedeći položaj, a umjesto medijalne upotrebljava se kao standard lateralni pristup u cisternu magnu.
<b>Odjeća bolesnika</b> Bolnički ogrtač za jednokratnu upotrebu
<b>Pripremne radnje</b> Čišćenje polja gdje će se vršiti zahvat po principu antiseptice
<b>Anesteziranje</b> (opće, regionalno, lokalno): lokalna anestezija kože na mjestu subokcipitalne ili lumbalne punkcije
<b>Izvođenje procedure po fazama</b> Identično kao kod lumbalne punkcije, nakon čega se ubrizgava 5 cc kontrastnog sredstva.
<b>Mjere opreza nakon završetka</b> Pri mijelografijskim pretragama potrebno je primijeniti sve mjere opreza na koje je skrenuta pažnja u tekstu o lumbalnim punkcijama.
<b>Registriranje procedure/nalaza</b> Registracije se pohranjuju u digitalnom obliku na magnetskim ili drugim sličnim medijima, vrše se analize i moguće se trodimenzionalne rekonstrukcije.
<b>Postupak s dobijenim materijalom</b> Likvor odstranjen prije ubrizgavanja kontrasta šalje se na analizu kao i likvor dobijen lumbalnom punkcijom izvršenom iz dijagnostičkih potreba
<b>Indikacije za konzultacija specijaliste</b> Dobijeni snimci se razmatraju na konzilijumu neuroradiologa, neurologa i neurokirurga.

### 6.7. Analni refleks (*anal wink*)

Potrebno je skrenuti posebnu pažnju na dio pregleda koji često izostavljaju čak i iskusni kliničari: pregled perinealne i perianalne regije i anusa. Tim je pregledom moguće diferencirati kompletnu od nepotpune lezije kralježnične moždine, a povratak analnog refleksa i senzibiliteta uvijek je povoljan prognostički znak. Prema tome, pregled bolesnika s ozljedom ili oboljenjem medule medule spinalis nije potpun ako nismo ispitali:

1. perinealni osjet na dodir i površinsku bol (vata i iglica),
2. bulbokavernozni refleks (integriran u S<sub>3-4</sub> segmentu),
3. tonus analnoga sfinktera,
4. analni refleks (*anal wink*),
5. postojanje retencije ili inkontinencije urina i
6. izražen, odnosno najčešće tek naznačen prijavizam

### 6.8. Fundoskopija

#### Definicija

Fundoskopsko ispitivanje je dio oftalmoskopskog pregleda. Bezbolna je, jeftina. Očna pozadina je jedino mjesto u tijelu gdje se mogu izravno promatrati promjene krvnih žila, promjene vidnog živca i mrežnice. Fundoskopija može otkriti bolest samog oka ili promjenu koja upućuje na bolest drugdje u tijelu.

#### Postupak

Direktna fundoskopija za izvor svjetla koristi električnu žarulju. Bolesnik se pregleda u poluzamračenoj prostoriji, u sjedećem ili poluležećem položaju. S duljine od 50 cm ispitivač prvo osvijetli zjenicu radi provjere očnih medija, koji normalno daju crveno-narandžastu boju. Nakon toga ispitivač se približava na 3 cm od oka ispitanika, podiže gornju vjeđu i usmjerava snop svjetla kroz zjenicu.

#### Indikacije

- Očni bol, smanjena oštrina vida, trauma oka
- Anamneza ili sumnja na gubitak vida
- Periodična provjera (screening) svih novorođenčadi, djece i školske djece
- Bolesnici s rizikom glaukoma ili sa sumnjom na glaukom na osnovu anamneze ili fizikalnog nalaza
- Diplopija
- Postojanje periorbitalnih struktura ili crvenila/diskoloracije oka
- Sumnja na neurološki problem ili sistemsku bolesti koji su povezani s vidom
- Osobe u kojih je izvrstan vid neophodan za zanimanje (piloti)

#### Kontraindikacije

Nema kontraindikacija za orijentacijsku fundoskopiju bez primjene midrijatika.

Izazivanje midrijaze je kontraindicirano u bolesnika s akutnim glaukomom uskog komornog kuta (manifestira se crvenim, bolnim okom s djelomično dilatiranom, fiksiranom zjenicom, obično uz oslabljen vid, glavobolju i tvrdu očnu jabučicu pri palpaciji). Postojanje akutnog glaukoma se može provjeriti Van Herrickovom metodom: svjetlo se usmjeri na šarenicu (iris) s lateralne strane oka. Ukoliko se javi sjena na nosnoj strani šarenice, bolesnik ima plitku prednju komoru, što upućuje na značajan rizik akutnog glaukoma. Pri pojavi sjene midrijatik se nikada ne smije koristiti.

Apliciranje midrijatika je također kontraindicirano u bolesnika u kojih je promjer zjenice dijagnostički putokaz (Hutchinsonove zjenice nakon traume glave).

#### Komplikacije

Ozbiljnih komplikacija nema ukoliko se liječnik pridržava uputstava (u akutnom glaukomu uskog komornog kuta ne koristiti midrijatik). Dobivena midrijaza se može prekinuti instiliranjem jedne kapi 1% pilokarpina. U većini slučajeva izazivanje midrijaze nije potrebno.

#### Nuspojave

Ukoliko se koristi midrijatik moguće su nuspojave. Atropin se ne koristi jer može izazvati midrijazu u trajanju od 14 dana. Midrijaza se obično postiže instiliranjem jedne kapi 0,5 do 1% tropikamida, koji izaziva midrijazu i paralizira akomodaciju. Kako su bolesnici osjetljiviji na svjetlo 4-6 sati nakon pregleda, preporučuje se da ih iz bolnice odveze druga osoba. Također se preporučuje nošenje sunčanih naočala nakon pregleda.

### Potreban materijal

- Direktni fundoskop
- Zamračena soba u svrhu izazivanja odgovarajuće pupilarne dilatacije
- Midrijatik - ukoliko je vizualizacija retine teško izvodljiva

### Upute

- 1) Bolesnik se pregleda u poluzamračenoj prostoriji, u sjedećem ili poluležećem položaju.
- 2) Ukoliko bolesnik nosi naočale potrebno je da ih skine.
- 3) Liječnik ne skida svoje naočale.
- 4) Nakon uključanja aparata i usmjeravanja svjetla pri pregledu desnog oka bolesnika se zamoli da gleda kraj desnog uha ispitivača u udaljenu i fiksnu točku, dok ispitivač desnim okom gleda desno oko bolesnika držeći desnom rukom fundoskop. Pri pregledu lijevog oka vrijedi obrnuto – ispitivač lijevom okom gleda lijevo oko bolesnika držeći lijevom rukom fundoskop, dok bolesnika gleda kraj lijevog uha ispitivača.
- 5) S 50 cm udaljenosti ispitivač osvijetli zjenicu radi provjere očnih medija (cornea, humor aquaeus, lens cristallina, corpus vitreum) koji normalno daju crveno-narandžast odsjaj mrežnice. Kut pregleda je oko 30°. Odsustvo crveno-narandžastog odsjaja postoji pri loše pozicioniranom fundoskopu, pri postojanju katarakte ili pri postojanju krvarenja u očnu vodicu.
- 6) Nakon toga ispitivač se približava na 3 cm od oka ispitanika, drugu ruku mu stavlja na čelo, podiže gornju vjeđu i usmjerava snop svjetla kroz zjenicu. Liječnik treba gledati očnu pozadinu kao da je u daljini, a ne u blizini, dakle ne treba akomodirati na blizinu.
- 7) Da bi se jasno vidjela očna pozadina, a zbog ispravljanja anomalija refrakcije kako bolesnika, tako i liječnika, koriste se konveksne i konkavne leće. U bolesnika s miopijom koriste se konkavne leće označene crveno (minus), a u hipermetropa i afakičara konveksne označene crno (plus).
- 8) Dobiva se uspravna slika retine s krvnim žilicama uvećana oko 14 puta. Arterije su crvene i uže od vena (omjer lumena je 2:3). Uočava se refleks žila, tortuoznost, fenomen križanja, spazmi, krvarenja, eksudata i aneurizmi.
- 9) Prateći krvne žile centripetalno (promjer žila se udvostručava od periferije do ruba papile) traži se papila vidnog živca koja se vidi kao svjetliji ružičasti disk. Iz papile se račvaju retinalne arterije i vene.
- 10) Pri pregledu papile promatra se njen oblik, boja i rubovi. Elevacija papile upozorava na edem papile, dok ekskavacija upućuje na glaukom.
- 11) Ponekad kornealna refleksija, pri kojoj se svjetlo od kornee bolesnika odbija u oko ispitivača znatno ometa ispitivanje. Tada se primjenjuju tehnike koje olakšavaju pregled. Savjetuje se: a) koristiti mali otvor fundoskopa, b) usmjeriti svjetlo prema rubu pupile, umjesto u središte, c) pregledati foveu posljednju, jer je izrazito osjetljiva na svjetlo, d) osigurati kratke prekide pregleda u cilju smanjenja zamora bolesnika.

### Indikacije za konzultacija specijaliste oftalmologa

Ukoliko postoje znaci akutnog glaukoma potrebno je **hitno** bolesnika uputiti oftalmologu radi provođenja tretmana (reduciranja intraokularnog tlaka). Hitan pregled također indiciran u slučaju naglog gubitka vida, neobjašnjivog očnog bola, diplopije i gubitka vidnog polja. Novodijagnosticirani diabetičari trebaju biti pregledani od strane oftalmologa.

## 6.9. Procjena afazije

Definicija: Aphasia/dysphasia: Gč. a = bez; dys = loš, bolestan; phatos = reči, kazati

Centri odgovorni za produkciju govora u najužemu intelektualnom smislu u dešnjaka su smješteni u lijevoj hemisferi velikog mozga (dominantna hemisfera). Suprotno raširenu vjerovanju, i u 70% ljevorukih ti su centri smješteni lijevo, premda postoji znatniji utjecaj desne hemisfere. Stoga je oporavak ljevorukih nakon moždanog udara ili traume lokaliziranih u lijevoj hemisferi brži i potpuniji. Najvažnije regije koje sudjeluju u stvaranju govora jesu:

- a) **Brocaina area**, stražnji dio gyus frontalis inferior,
- b) **Wernickeova area**, stražnji dio gyus temporalis superior,
- c) **operculum** (frontoparijetalno) i
- d) **donji dio lobulus parietalis**.

Pažljivo ispitivanje poremećaja govora nije standard pri liječenju neurokirurških bolesnika i mnogo je važnije kod neuroloških i psihijatrijskih bolesti; stoga ćemo samo nabrojiti nekoliko najvažnijih poremećaja.

**Motorna (Brocaina) afazija** pojavljuje se kod procesa u prednjem djelu hemisphere. Pacijent nije kadar formirati riječi i rečenice niti se izraziti, i zato je nazivamo i ekspresivnom afazijom. Često je udružena s



nemogućnošću pisanja (**agraphia**) i s kontralateralnim parezama udova brahijalnog tipa i parezom facijalisa.

**Senzorna (Wernickeova) afazija** podrazumijeva nemogućnost razumijevanja rečenog ili pročitano, često je udružena s ispadima vidnog polja.

#### **Procjena kvaliteta govora**

Pri procjeni pacijentova govora potrebno je obratiti pažnju na pacijentov govor, razumijevanje rečenog, pisanje i čitanje. Govor može biti ograničen na pojedine riječi (da, ne) bez ikakva značenja, na stereotype,<sup>20</sup> psovke i kletve. Kadkada bolesniku nedostaju dijelovi rečenice, kadšto ne može naći potreban izraz te upotrebljava neke druge riječi (paraphasia)<sup>21</sup> ili izmišlja potpuno nove (neologismus). Echolalia<sup>22</sup> je ponavljanje riječi bez ikakva smisla, a palilalia<sup>23</sup> ponavljanje s povećanom frekvencijom. Nemogućnost imenovanja poznatih stvari ili dijelova tijela nazivamo nominalnom afazijom. Svi su ovi fenomeni česti (i prolazni) u fazi rekonvalescencije neurokirurških bolesnika (napose nakon ozbiljne kraniocerebralne traume i opsežnih operativnih procedura) te želimo naglasiti kako ih ne treba zamijeniti sa genuinim psihičkim poremećajem i bolesnika olako proglasiti psihički oboljelim. Potrebno ih je poznavati, prepoznati, opservirati i pažljivo registrirati – što se ne događa veoma često

#### **6.10. Procijena astereognozijske**

Vidjeti potpoglavlje 6.11.

#### **6.11. Procjena apraksije**

Oštećenja parijetalnog korteksa manifestiraju se teškoćama orijentacije u prostoru i **astereognozjom** (nemogućnost prepoznavanja konvencionalnih predmeta) i **apraksijom** (nemogućnost upotrebe konvencionalnih predmeta, npr. ključeva ili olovke).

#### **6.13. Procjena koncentracije**

Vidjeti potpoglavlje 6.26.

#### **6.16. Procijena orijentacije**

Vidjeti potpoglavlje 6.26.

#### **6.26. Procjena pamćenja**

Za orijentacijsku procijenu mentalnog stanja bolesnika (što uključuje procjenu koncentracije, orijentacije i pamćenja) upotrebljava se tzv. **Mini Mental State** test.

Važan pokazatelj poremećaja globalne cerebralne funkcije jest verificiranje ispada u mentalnome statusu bolesnika. Detaljno ispitivanje mentalnih funkcija treba prepustiti psihijatrima i psiholozima, u ovom potpoglavlju dan je upitnik pomoću kojega brzo i jednostavno možemo ustanoviti postojanje mentalnog poremećaja i kvantificirati ga.

1. Upitajte bolesnika: „*Koja je ovo godina? Koje godišnje doba, mjesec, datum, dan u tjednu?*“. Pet točnih odgovora donosi 5 bodova, nijedan nula bodova.
2. Upitajte bolesnika: „*Gdje se nalazimo? Država, regija, grad, bolnica, odjel?*“. Pet točnih odgovora donosi 5 bodova, nijedan nula bodova.
3. Recite bolesniku: „*Želimo ispitati vaše pamćenje; recite: brod, krastavac, žica*“. Tri točna odgovora donosi 3 boda, nijedan nula bodova.
4. Recite bolesniku: „*Počnite računati sa stotinu i oduzimajte unatrag, odbijajući po sedam*“. (točno je 93,

<sup>20</sup> Katkada, slušajući način komuniciranja koji nam servira televizija kao “govor mladih”, gledatelj se upita kamo i zašto je nestao smisao za razmišljanje i lijepo izražavanje bogatim rječnikom. Dobija se utisak kako je danas za uspješno komuniciranje dovoljno znati 5-6 riječi, obvezno “super, OK, guba, kak’ si i great.”

<sup>21</sup> Gč. para = postrance, kod + Gr phanai = govor

<sup>22</sup> Gč. ēchō = odjek

<sup>23</sup> Gč. palin = ponovo.

86, 79, 72, 65). Pacijent dobija od pet bodova naniže.

5. Upitajte: „Sjećate li se triju stvari koje smo trebali ponoviti maloprije?“. Tri točna odgovora donosi 3 boda, nijedan nula bodova.
6. Pitajte bolesnika: „Kako se zovu ovi predmeti?“ i pokažite na olovku i sat. Broj dobivenih bodova je od nula do dva.
7. Zatražite od bolesnika da ponovi: „Nikakvo ako, ali, samo“. Ako ponovi pacijent dobiva jedan bod.
8. Zatražite od bolesnika: „Uzmite papir u desnu ruku, presavijte ga i stavite na pod.“ Potpuno izvršenje zadatka donosi tri boda, niti jedan izvršen nalog nula bodova.
9. Zatražite od bolesnika: „Pročitajte (na papiru je napisano: zatvorite oči) i izvršite naloge“. Ako zatvori oči pacijent dobiva jedan bod.
10. Kažite bolesniku: „Napišite rečenicu“. Ako pacijent napiše rečenicu dobiva bod.
11. Nacrtajte pentagon i zatražite od bolesnika da nacrtaj kopiju. Ako uspije, dobiva bod.

Najveći mogući broj bodova koje pacijent može dobiti je 30. Skor između 0 i 22 boda upućuje na postojanje psihoorganskog sindroma.

#### **6.57. Trousseauov znak**

Vidjeti 4.19.

## 7. Obiteljska medicina: Katalog vještina

Znati	Postupak	T I	T II	A
	7.1. Komunikacija s duševno uznemirenim bolesnikom			
	7.2. Medicinsko-pravni aspekti utvrđivanja smrti			

Znati kako	Postupak	T I	T II	A
	7.3. Fundoskopija			
	7.4. Kateterizacija mokraćnog mjehura kod muškarca i žene prilikom kućne posjete			
	7.5. Kontrola boli			
	7.6. Kontroliranje bolovanja			
	7.7. Kućni posjet			
	7.8. Postupak s umirućim bolesnikom			
	7.9. Priprema dokumentacije za utvrđivanje trajnog invaliditeta			

Pokazati kako & uraditi	Postupak	T I	T II	A
	7.10. Davanje injekcija u kućnoj posjeti (potkožno, intramišićno, intravenozno)			
	7.11. Cijepljenje			
	7.12. Fizikalni pregled djeteta			
	7.13. Fizikalni pregled odrasle osobe			
	7.14. Fizikalni pregled starijih			
	7.15. Ispiranje vanjskog slušnog kanala			
	7.16. Medicinska dokumentacija			
	7.17. Pisanje receptata i uputnica			
	7.18. Propisivanje ortopedskih pomagala			
	7.19. Prosvjetljavanje optičkih djelova oka			
	7.20. Savjetovanje o elementima zdravog načina života			
	7.21. Tumačenje nalaza			

<b>7.3. Fundoskopija</b>
--------------------------

Vidjeti 6.8.
--------------

<b>7.4. Kateterizacija mokraćnog mjehura kod muškarca i žene prilikom kućne posjete</b>
---

Vidjeti 4.93.
---------------

<b>7.10. Davanje injekcija u kućnoj posjeti (potkožno, intramišićno, intravenozno)</b>
--

Vidjeti 4.88., 4.89. i 4.91.
------------------------------

## 8. Pedijatrija: Katalog vještina

Znati	Procedure	T I	T II	A
	8.1. Aspiracija koštane srži			
	8.2. Intraosealna infuzija			
	8.3. Paracenteza			
	8.4. Pleurocenteza			
	8.5. Spirometrija i rezultati mjerenja			

Znati kako	Postupak	T I	T II	A
	8.6. Cijepljenje			
	8.7. Kateterizacija mjehura			
	8.8. Lumbalna punkcija			
	8.9. Punkcija mokraćnog mjehura, stavljanje katetera			
	8.10. Reanimacija novorođenčeta			
	8.11. Screening testovi sluha			
8.12. Screening testovi vida				

Pokazati kako & uraditi	Postupak	T I	T II	A
	8.13. Auskultacija srca, palpacija pulsa, mjerenje krvnog tlaka			
	8.14. Fizikalni pregled novorođenčeta, dojenčeta, djeteta i adolescenta			
	8.15. Interpretacija nalaza urina i drugih osnovnih laboratorijskih nalaza			
	8.16. Intramuskularna injekcija			
	8.17. Ispiranje želuca			
	8.18. Mjerenje težine, duljine i obujma glave			
	8.19. Neurološki pregled novorođenčeta: procjena funkcije kranijalnog živca, procjena koordinacije, procjena refleksa, ukočenje vrata, procjena motoričkog i osjetnog sustava			
	8.20. Periferni venski put			
	8.21. Potkožna injekcija			
	8.22. Pregled očiju, procjena vida, kretanje oka, zjenice, fundoskopija.			
	8.23. Pregled kukova novorođenčeta			
	8.24. Pregled uške i bubnjića otoskopom			
	8.25. Procjena svijesti – Glasgow coma scale			
	8.26. Procjena lokomotornog sustava			
8.27. Procjena vitalnih funkcija: tjelesna temperatura, disanje, brzina pulsa, centralni venski tlak, krvni tlak				
8.28. Uzimanje materijala za kulture				
8.29. Uzimanje povijesti bolesti novorođenčeta, dojenčeta, djeteta i adolescenta				

### 8.5. Spirometrija i rezultati mjerenja

Vidjeti 4.62.

### 8.7. Kateterizacija mjehura

Vidjeti 4.93.

### 8.8. Lumbalna punkcija

Vidjeti 3.3.

### 8.13. Auskultacija srca, palpacija pulsa, mjerenje krvnog tlaka

#### Auskultacija srca

Auskultacija srca je najvažnija metoda kliničke dijagnostike prirodene srčane greške i izvodi se uvijek u ležećem i sjedećem položaju kako bi se uočila razlika.

#### Cilj auskultacije

1. ocjena frekvencije i ritma rada srca
2. ocjena kvalitete tonova i prisutnost dodatnih srčanih tonova
3. otkrivanje srčanog šuma

#### Anatomske orijentire

U novorođenčeta se iktus normalno nalazi u četvrtom međurebrenom prostoru u lijevoj medioklavikularnoj crti ili malo lateralnije. Nakon navršene druge pa do četvrte godine iktus se nalazi u petom međurebrenom prostoru na medioklavikularnoj crti ili nešto medijalnije. Kod hipertrofije lijevog ventrikula iktus nalazimo pomjeren prema lijevo i dolje. Kod hipertrofije desnog ventrikula vide se jake pulsacije širokog područja uz lijevi rub sternuma i pulsacije u epigastriju. Palpacijom prekordija može se otkriti i brujanje (franc. fremissement; engl. thrill) koji prati jake srčane šumove.

#### Izvođenje procedure

Auskultaciju počinjemo od juguluma i pomjeramo stetoskop sve do apeksa srca, s obje strane sternuma. Auskultira se i na vratu (karotide), na leđima paravertebralno, srednja polja pluća i jugularna jama radi da bi se mogla procijeniti propagacija šuma. Auskultacija je djeteta često otežna zbog nemira i plača i zahtjeva strpljenje i slušanje u majčinom naručju ili preko tankog sloja odjeće dok novorođenče i dojenče spava ili slušanje srca u kratkim predasima apneje u plaču.

#### Srčani tonovi:

1. Prvi srčani ton nastaje zatvaranjem mitralne i trikuspidalne valvule i najbolje se čuje na apeksu ili uz donji lijevi rub sternuma. Može biti pojačan uz povećani srčani udarni volumen: kod povišene temperature, u uzbuđenju, kod mitralne stenoze i uz skraćeni PQ- interval. Oslabljen je kod miokarditisa, perikarditisa.
2. Drugi srčani ton nastaje zatvaranjem aortne i pulmonalne valvule i procjenjuje se uz gornji lijevi rub sternuma. Drugi ton je normalno dvofazičan (rascjepljen) jer se aortni zalistak zatvara malo prije pulmonalnog. Širina ove fiziološke rascjepljenosti drugog tona varira s respiracijom u zdrave djece; u inspiriju je ona šira, u ekspiriju uža. U prirodnim srčanim greškama, osobito kod atrijskog septalnog defekta, ASD pocijepanost drugog tona je šira nego normalno i neovisna o respiracijskom ciklusu. U teškoj pulmonalnoj stenozu drugi je ton oslabljen jer je aortna komponenta drugog tona pokrivena sistoličkom šumom, a ton zatvaranja pulmonalnih zalistaka je oslabljen. Drugi ton je invertno rascjepljen kad se čuje aortna komponenta poslije pulmonalne. Ovakav oblik tona nalazimo kod teške aortne valvularne stenoze, kod zatajenja lijeve klijetke, bloka lijeve grane i kod Wolff-Parkinson-White sindroma.
3. Treći srčani ton se čuje u velikom broju zdrave djece u početku dijastole kao tih, niskofrekventan ton uzrokovan vibracijama torakalne stijenke u fazi brzog punjenja. Najbolje se čuje nad apeksom ili uz donji lijevi rub sternuma. Može se čuti u bolesnika s dilatiranim ventrikulima i kod smanjene rastegljivosti ventrikula, npr. kod velikog shunta u ventrikularnom septalnom defektu, VSD ili u kongestivne srčane slabosti.
4. četvrti srčani ton je uvijek patološki, niskofrekventan i uzrokovan je vibracijama ventrikularnog dijela miokarda kod kontrakcije atrija. Javlja se kod smanjene ventrikularne rastegljivosti, npr. uz hipertrofičnu ili dilatacijsku kardiomiopatiju.
5. Galopski ritam se čuje kod miokarditisa i srčane insuficijencije i čuje se kao kombinacija pojačanog trećeg ili četvrtog tona i tahikardije.

### **Sistolički i dijastolički tonovi (clicks)**

a) Ejekcijski tonovi („klikovi“), su visokofrekventni, kao prasak. Javljaju se kod valvularne stenoze aorte ili pulmonalne arterije i kod dilatacije korijena aorte ili glavnog stabla plućne arterije, u ranoj sistoličkoj fazi. Aortni 'klik' najbolje se čuje u području između apeksa srca i u četvrtom međurebrenom prostoru lijevo parasternalno. Može ukazivati na postojanje bikuspidne aortne valvule.

b) Mezosistolički 'klik' se čuje kod prolapsa mitralnog zaliska i prati ga šum u drugoj polovici sistole. Najbolje se čuje u području apeksa, bolje u stojećem ili sjedećem položaju.

c) Dijastolički prasak otvaranja se čuje na apeksu ili uz donji lijevi rub sternuma kod mitralne stenoze.

### **Srčani šumovi**

Svaki šum mora biti analiziran i opisan prema:

- fazi srčanog ciklusa u kojoj se javlja ( sistola, dijastola, i sistola i dijastola, kontinuirani šum)
- trajanju šuma s oznakama proto (grč. protos- prvi), mezo (grč. mezos- srednji), holo (grč. holos- čitav)
- kvaliteti (muzikalni, vibratorni, pušuci)
- intenzitetu šuma (Levine & Harveyju) se ocjenjuje od 1 do 6:
  - prvi stupanj je tihi šum, čuje se tek nakon nekoliko sekunda pažljivog slušanja uz prekid disanja.
  - drugi stupanj je tihi šum koji se čuje odmah bez prekida disanja
  - treći stupanj je umjereno glasan šum koji nije praćen palpabilnim vibracijama
  - četvrti stupanj je glasan šum praćen palpabilnim vibracijama (strujanje je taktilni izraz postojanja šuma, eng. thrill, frac. fre $\square$ missement). Osje $\square$  se pri svakom šumu ja $\square$ em od četvrtog stupnja).
  - peti stupanj je vrlo glasan šum koji se čuje i kada je stetoskop samo dijelom prislonjen uz toraks
  - šesti stupanj je vrlo glasan šum koji se čuje i kada je stetoskop odmaknut i do jedan cm od torakalne stijenke.

### **Podjela prema fazama srčanog ciklusa**

Prema vremenu javljanja u odnosu na prvi i drugi srčani ton šumovi se dijele na sistoličke, dijastoličke ili kontinuirane.

**1. Sistolički šumovi** se javljaju između prvog i drugog tona i prema načinu nastanka i auskultacijskim obilježjima mogu biti ejekcijski ili regurgitacijski.

a) Ejekcijski šum nastaje prolazom mlaza krvi kroz stenotično pulmonalno ili aortno ušće ili povećanjem brzine protoka krvi kroz arterijska ušća. Počinje nekoliko djelića sekundi nakon prvog tona, tek kad se otvore semilunarna ušća i kada krvna struja postigne određenu brzinu. Intenzitet se povećava do sredine sistole i polako slabi do kraja sistole. Šum može biti dug ili kratak. Ti šumovi mogu biti patološki ili inoentni.

b) regurgitantni šum (pansistolički, holosistolički) nastaje vraćanjem krvi kroz insuficijentno mitralno ili trikuspidalno ušće ili kroz defekt ventrikularnog septuma. Krvna struja proizvodi turbulenciju i šum se nadovezuje neposredno na prvi ton i traje nepromijenjen do kraja sistole. Ovi šumovi su uvijek patološki i udruženi su sa ventrikularnim septalnim defektom, mitralnom regurgitacijom i trikuspidnom regurgitacijom.

**2. Dijastolički šumovi** se javljaju između drugog i prvog srčanog tona i međusobno se razlikuju po načinu i vremenu nastanka i po akustičnim obilježjima.

a) Mezodijastolički, bubnjajući šum nastaje u sredini trajanja dijastole pro povećanju protoka kroz atrioventrikularni ušće npr. kod većih lijevo desnih šantova, ili uz stenozu mitralnog ili trikuspidalnog zalistka.

b) Protodijastolički šum nastaje rano u dijastoli, visoke je frekvencije, nadovezuje se na drugi ton i postepeno prestaje do sredine dijastole i nastaje kod insuficijancije pulmonalnog ili aortnog ušća.

c) Presistolički šum nastaje u vrijeme kontrakcije strija, pri kraju dijastole i čuje se u stenozu atrioventrikularnih zalistaka ili kod povećanog udarnog volumena atrija.

**3. Sistoličko-dijastolički kontinuirani šum** počinje u sistoli i nastavlja se bez prekida kroz drugi srčani ton kroz čitavu ili dio dijastole. Ovaj šum nastaje kod otvorenog arterijskog duktus Botalli, aortopulmonalnog prozora, prirodenu arteriovensku fistulu ili stečenu aneurizmu koronarnih arterija (npr. kod Kawasakijske bolesti), kod širokih koletarala od aorte prema pulmonalnoj arteriji, kod potpunog anomalnog utoka plućnih vena, anomalnog izlaza utoka plućnih vena, anomalnog izlaza koronarnih arterija iz plućnih arterija, rupturu Valsavinog sinusa u desni atrij i kod periferne stenoze plućnih arterija. U djece koja su operirana palijacijskim zahvatima tipa aorto-pulmonalne anastomoze, ovaj šum znači da je spoj prolazan.

**4. Bezazleni ( fiziološki, akcidentalni, inoentni) šumovi** su oni koji se čuju u djece s anatomski i funkcionalno zdravim srcem i krvožilnim sustavom. U preko 80% djece čuje se u određenom razdoblju djetinjstva bezazleni šum na srcu, najčešći početak je oko treće ili četvrte godine života. Ovi šumovi su karakterizirani odsutnošću kliničkih, EKG ili rentgenskih abnormalnosti. Ima nekoliko tipova bezazlenih

šumova srca.

- a) vibratorni bezazleni šum je najčešći i to je sistolički ejetijski šum koji se čuje uz lijevi rub sternuma od 3. do 5. interkostalnog prostora, kratak i tih, obično II ili III stupnja glasnoće po kvaliteti je muzikalan, nalik na vibracije glazbene vilice (otud naziv vibratorni, *Still-ov šum*). Najčešće se čuje između 3. i 6. godine života. Bolje se čuje kada djetelo leži. Pojačava se u tahikardiji koja se javlja u febrilitetu ili kod uzbuđenja.
- b) pulmonalni ejetijski šum nastaje zbog nenormalne turbulencije krvi na plućnim zaliscima. Po karakteru je pušuci, kratak, I do II stupnja glasnoće i najčešće se čuje nad pulmonalnim ušćem u 2. do 3. interkostalnom prostoru lijevo. Najglasniji je u ležećem položaju, pri sjedenju slabi. Pojačava se u tahikardiji. Često se nalazi u djece s deformacijama prsnog koša ili u tz. sindromu ravnih leđa. Najčešće se čuje u dobi između 8. i 14. godine života.
- c) vensko zujanje je kontinuirani sistoličko-dijastolički šum koji sličii dubokom, tihom i mekom zujanju. Nastaje u vratnim venama i čuje se najbolje nad vratom i na prednjem gornjem dijelu toraksa. Intenzitet se mijenja promjenom položaja glave i vrata i kompresijom vratnih vena i po tome se razlikuje od organskog šuma otvorenog duktus Botalli.
- d) Karotidni šumovi su sistolički i nastaju na izlazištima velikih arterija iz luka aorte i čuje se najbolje supraklavikularno ili infraklavikularno na desnoj strani. Ovi šumovi su tihi i kratki u početku sistole a suprimiraju se ili nestaju hiperekstenzijom ramena ili kompresijom karotide na toj strani. Mogu se pojaviti u bilo kojoj dobi.
- e) sistolički šum grananja pulmonarnih arterija je ejetijski kratki šum I do II stupnja i nalazi se u noorođenčadi do kraja 2. mjeseca života. Najbolje se čuje visoko uz sternum desno i lijevo i širi se prema obje aksile i leđima. Nastaje zbog turbulencije krvi na bifurkaciji pulmonalnog trunkusa i grana za desno i lijevo pluće koje se u toj dobi odvajaju pod međusobno oštrijim kutem.

### 8.13 A. Palpacija pulsa

Određuje se kvaliteta pulsa na perifernim arterijama( radijalnim i femoralnim).

#### Karakteristike

1. Brzina: celer-tardus označavaju porast/usporenje brzine pulsnođ vala( celer- brz, tardus- spor).
2. Amplitudu pulsa: označavamo kao altus-humilis (altus-visok; humilis-nizak) i magnus-parvus (magnus-velik; parvus malen).
3. Frekvenciju pulsa: ocjenjujemo kao frequens-rarus (frequens- učestao; rarus rijedak)
4. Ritmičnost pulsa označavamo kao regularis-iregularis.

Pulsus celer et altus upućuje na otvoren duktus Botalli ili na insuficijenciju aortne valvule

Pulsus paradokus označava povećanje pulsne amplitude u ekspiriju i slabljenje pulsne amplitude i pad krvnog tlaka za oko 10 mmHg u inspirijumu. Nalazi se uz tamponadu srca, konstrikijski perikarditis, zatajenje srca i teške dispneje.

Pulsus alternans označava izmjenični puls s jednim velikim i jednim malim pulsniđ valom i javlja se kod miokarditisa i kardiomiopatija.

Jaki pulsevi na rukama i slabi ili nepalpabilni pulsevi na nogama ukazuju na koarktaciju aorte.

Jači pulsevi na desnoj brahijalnoj arteriji nego na lijevoj brahijalnoj arteriji ukazuju na koarktaciju aorte ili supralvalvularnu aortnu stenozu.

### 8.13. B. Mjerenje krvnog tlaka

Tlak je ujutro najniži, najviši rano poslijepodne i i na večer, u stajanju je viši nego pri sjedenju i ležanju.

Kod prvog mjerenja krvnog tlaka preporučuje se mjerenje na obje ruke i na jednoj nozi, a na kontrolniđ pregledima dostatno je mjerenje na jednoj ruci u sjedećem položaju. Istodobno se mjeri i puls. Treba imati manšetu različitih dimenzija- za novorođenče, dojenče, dijete i za odraslog. Širina manšete treba pokriti oko dvije trećine nadlaktice( mjereći od akromiona do olekranona) i ostaviti slobodan prostor od 1 cm u kubitalnoj jami gdje se stavi stetoskop. Duljina manšete mora obuhvatiti cijeli opseg nadlaktice. Premalena manšeta daje lažno povišenje tlaka, preširoka lažno prenizak tlak.

Često zbog nemira nije moguće u dojenčeta i malog djeteta izmjeriti tlak auskultacijom. Tada se primjenjuje metoda hiperemije( engl. flush-pressure). Dojenče se umiri da ne plače. Na nadlakticu se stavi odgovarajuća manšeta. Koža na dlanu se anemizira kompresijom prstima i istodobno se manšeta brzo napuni zrakom do 200mmHg (16 kPa). Zrak se vrlo polagano ispušta iz manšete. Tlak pri kojem se anemizirana šaka ponovo naglo zarumeni jest srednji arterijski tlak tj. polovica zbroja sistoličkog i dijastoličkog tlaka. Normalno je srednji tlak dojenčeta i predškolskog djeteta do 80 mmHg (11 kPa). Ova metoda je korisna kod djece s koarktacijom aorte.



### **Procedura**

Manšeta se postavi iznad gležnja a ishemiju (anemiziranje) je najbolje izvesti na tabanu elastičnim zavojem postavljenim od vrhova prstiju do gležnja. Kod mjerenja tlaka preporuča se da dijete bude bar deset minuta mirno. Tlakomjer se postavi u visini srca, a stupac žive u manometru mora stajati okomito. Napuhavanje manšete treba biti brza i do visine koja je znatno iznad očekivane vrijednosti sistoličkog tlaka. Ispuštanje zraka iz manšete treba biti tako brzo da tlak pada za oko 2-3 cm Hg po jednom otkucaju srca. Pojava prvog jasnog tona označava vrijednost sistoličkog tlaka (prva faza prema Korotkovu). Kod djece je kadkad teže odrediti dijasoličku vrijednost jer je prigušen intenzitet tona (četvrta faza prema Korotkovu) i nestajanje (peta faza prema Korotkovu).

Krvni tlak raste s dobi djeteta i bolje kolerira s dobi i težinom djeteta nego s dobi i visinom djeteta. Dijete ima arterijsku hipertenziju ako je pri ponovljenom mjerenju tlak veći od 95 mmHg. Treba uzeti da je gornja granica normalnog tlaka u djece do 5 godina 110/70 mmHg (14,7/9.3 kPa), između 5 i 10 godina 120/75 mmHg (16/10 kPa), između 10 i 15 godina 130/80 mmHg (17.3/10.7 kPa).

### **8.14 Fizikalni pregled novorođenčeta, dojenčeta, djeteta i adolescenta**

Fizikalni pregled novorođenčeta je opisan, vidjeti 8.19.

#### **1. Fizikalni pregled dojenčeta**

Dojenačka dob traje od rođenja do kraja prve godine života. Prva četiri tjedna života označavamo posebno kao novorođenačka dob.

**Težina.** Zdravo dijete dobiva na težini u prvom tromjesečju prosječno 25 gr na dan, 175 gr na tjedan, 750 gr na mjesec. U drugom tromjesečju oko 140 gr na tjedan ili 600 gr na mjesec, u trećem tromjesečju oko 110 gr na tjedan ili 450 gr na mjesec i u četvrtom tromjesečju oko 70 gr na tjedan ili 300 gr na mjesec. Dojenče koje se rodilo s prosječnom tjelesnom težinom između 3 i 4 kg u dobi od oko 5 mjeseci udvostruči težinu koju je imalo pri rođenju, a u dobi od 12 mjeseci utrostruči.

**Visina i opseg glave.** Dojenče naraste od oko 50 cm pri rođenju tijekom prve godine života za oko 25 cm, opseg glave naraste od 34 cm do 35cm pri rođenju na 44 cm sa 6 mjeseci i 47 cm s 12 mjeseci. Velika fontanela naraste još malo u prvih šest mjeseci, a zatim se smanjuje da bi se između 9. i 18. mjeseca potpuno zatvorila.

#### **Psihomotorni razvoj**

Dojenče tijekom prve godine pokazuje brzi psihomotorički napredak. Psihomotorni razvoj dojenčeta dijelimo na nekoliko odvojenih procesa: razvoj motorika, razvoj okulomotorike i vida, razvoj sluha i govora i društveni razvoj. Kod ocjena psihomotoričkog razvoja dojenčeta u svakodnevnom radu služimo se s nekoliko jednostavnih standardiziranih postupaka koji imaju cilj utvrditi ja da razvoj normalan ili uočiti znakove patoloških odstupanja. Kod pregleda valja uzeti u obzir biološku varijabilnost i kod dvojbene ili graničnog nalaza treba prije donošenja konačnog mišljenja ponoviti pregled za nekoliko dana.

Pregled psihomotornog razvoja dojenčeta obuhvata postupke i zapažanja:

1. postavljanja dojenčeta u potrbušni položaj,
2. promatranje dojenčeta kad leži na leđima uz pokus posjedanja povlačenjem za podlaktice,
3. promatranje ponašanja dojenčeta u vertikalnom položaju;
4. procjena funkcije šake;
5. ocjena okulomotorike i vida;
6. ocjena razvoja sluha i
7. procena razvoja društvenosti.

**U potrbušnom položaju** novorođenče zauzima položaj „totalne fleksije“ sličan položaju koje je zauzimalo u majčinoj utrobi. Od prvog dana donešeno novorođenče može podignuti bradu od podloge bar nekoliko sekundi i okrenuti lice na jednu ili drugu stranu, oslobađajući tako nos da može disati. Uglavno svako novorođenče ima svoj omiljenu stranu na kojoj spontano okrene glavu. Budno novorođenče u potrbušnom položaju, na najmanji podražaj radi nogama naizmjenične pokrete i može puzati na ravnoj i tvrdoj podlozi. Tijekom prvog mjeseca počinje proces *kraniokaudalne ekstenzije* i tako iz potpune preovladajuće fleksije glave, trupa i ekstremiteta postupno prelazi u položaj ekstenzije. U dobi od 2 mjeseca dojenče može držati lice i vrat izdignuti za oko 45° prema podlozi desetak sekundi. Krajem tečeg mjeseca može držati lice i vrat pod pravim kutem prema podlozi, uz još uvijek flektirane kukove i koljena i odupire se čvrsto na podlaktic i laktove. U dobi od 6 mjeseci odupire se čvrsto obima dlanovima uz pružene laktove, kukove i koljena. Proces kraniokaudalne ekstenzije je tada završen i u to se vrijeme lako može okrenuti iz tog položaja na leđa.

**Ventralna suspenzija.** Držimo dojenče za trup tako da lebdi potrbuške u horizontali. Ovim pokusom se ispituje postojanje Landauova refleksa, kojim se prati proces kraniokaudalne ekstenzije. U novorođenčeta je glava, trup i okrajine flektirane prema dolje. S pet mjeseci javlja se najprije ekstenzija glave koja je u

pokusu izdignuta iznad horizontale, a s devet mjeseci postoji potpuna ekstenzija glave i vrata, trupa i donjih ekstremiteta iznad vertikale, i Landauov refleks je pozitivan.

U dojenčeta polegnutog na leđa u prvom tromjesečju preovladava nesimetrično držanje glave i ekstremiteta zbog trajnog djelovanja asimetričnog toničkog refleksa vrata na ekstremitete : na strani na koju je okrenuto lice, ekstremiteti su ekstenzirani, na suprotnoj su flektirani. U četvrtom mjesecu života utjecaj tog refleksa je sve manji, i držanje postaje pretežno simetrično. Od petog mjeseca javljaju se u tom položaju prvi pokušaji spontanog podizanja (antefleksija) glave od podloge.

**Pokusu posjedanja.** Iz leđnog položaja povlačenjem za podlaktice, novorođenčetu zatiljak i glava zaostaju za ravninom leđa tijekom cijelog postupka povlačenja, na kraju pokusa, glava se mlohavo prevale prema naprijed. U dobi od tri mjeseca zatiljak samo u početku pokusa kontrakcijom fleksora vrata nakratko prati razinu leđa. Još uvijek snaga fleksora nije dovoljna da krajem pokusa dovede glavu u vertikalni položaj. Ako se dojenčetu pomogne i glavu postavimo u vertikalu, može je nakratko dobro kontrolirati.

Šestomjesečno dojenče na potezanje za ruke surađuje snažnom fleksijom glave, fleksijom podlaktica, kukova i koljena sve do dosezanja sjedećeg položaja.

U prvom tromjesečju u sjedećem položaju uz pridržavanje postoji totalna kifoza, s 4 mjeseca kifoza je ograničena samo na donji dio lumbalne kralježnice. Uz potporu vlastitom rukom, ali može i bez potpore, većina dojenčadi između 6 i 8 mjeseci sjedi čvrsto i dulje vrijeme. Između 10 i 12 mjeseci dijete stekne sposobnost sjedenja bez ikakve potpore i uz potpuno ekstenzirana leđa.

**Vertikalni položaj.** Pri držanju dojenčeta u uspravnom položaju uz dodir stopala o podlogu novorođenče i dojenče do kraja 2. mjeseca pokazuje aktivnu potpurnu reakciju uz alternirajuće kretnje nogama- automatski hod. U dobi od 3 do 4 mjeseca dojenče se u uspravnom položaju više aktivno ne opire o podlogu niti korača, nego flektira kukove i koljena; to je razvojna faza astazije i abazije . S 5 mjeseci povremeno se javlja povremeno odupiranje prstima, a poslije i punim stopalima o podlogu uz ekstenzirana koljena i poluflektirane kukove. S 9-10 mjeseci stoji sigurno uz pridržavanje, a s 11-12 mjeseci balansira nekoliko sekunda i bez pridržavanja rukama. Većina djece prohoda samostalno između 12 i 15 mjeseci. I pri tome su ruke uzdignute i tako podpomažu održavanje ravnoteže.

**Funkcije šake.** U prva 2 mjeseca šaka je pretežno stisnuta uz palce skrivene u dlanu zbog trajno prisutnog refleksa hvatanja , s 3-4 mjeseca šaka se sve više otvara, a palac se odmiče od dlana. I u to vrijeme dojenče prihvati predmet stavljen u šaku s svih pet prstiju i dlanom - digitopalmarno hvatanje . U dobi od 6 do 7 mjeseci dojenče već aktivno i ciljano poseže za predmetom, uzima ga u ruku služeći se pretežno palcem, kažiprstom i srednjakom - radiopalmarni hvat . I tada vješto premeće predmet iz ruke u ruku i stavlja ga u usta. Time je uspostavljena temeljna okulomotorna koordinacija između vida i šake. Do kraja prve godine dijete nauči hvatati vrškom kažiprsta i vrškom palca - pincetni hvat.

**Gledanje i okulomotorika.** Tijekom drugog mjeseca života u većine djece razvije se jasna sposobnost gledanja (fiksiranja) predmeta. Kad mu se prinese neki predmet na tridesetak centimetara od lica, dojenče će ga ugledati, gledati dvadesetak sekundi i pratiti očima. Kasnije će i glavom pratiti kretanje predmeta desno i lijevo 30° do 45° od medijalne ravnine. Novorođenče pokazuje konjugirane pokrete pokrete očnih jabučica između 2. i 5. mjeseca života, s pet mjeseci konjugacija očnih jabučica je potpuna. S pet mjeseci zapaža se konvergencija bulbosa i suženje zjenica pri približavanju predmeta očima, i toje znak uspostave funkcije binokularnog gledanja i akomodacije.

**Slušanje.** U prvom tromjesečju dojenče na zvuk suškanja papirom ili zvonjavu zvonima mijenja spontano motoriku i mimiku, reagira Moorovim refleksom, plaćem ili treptanjem vjeđa. U 4. mjesecu redovito i sigurno okreće glavu prema izvoru zvuka.

**Društveno ponašanje.** Tijekom drugog mjeseca dojenče uzvraća smiješkom ili zaustavlja motoriku na majčin glas. S 4 mjeseca glasno s smije, zna izraziti nezadovoljstvo mimikom, motorikom i glasom pri prekidu socijalnog kontakta a isto tako i zadovoljstvo i uzbuđenje pri pripremi za dojenje ili pri pojavi bočice s hranom. Sa 6 mjeseci raspoznaje i boji se nepoznatih osoba, a prihvaća poznate osobe. S 9 mjeseci zna se igrati 'skrivača' a s 12 mjeseci uživa u igri bacanja predmeta i traženja da mu se vrate.

**Glasanje i govor.** Razvoj govora u djeteta dijeli se u dvije faze: predjezična i jezična. Prijelaz iz jedne u drugu fazu je u dobi oko 8 mjeseci. U predjezičnoj fazi dojenče počne vokalizirati, to znači producirati pojedine vokale, poslije i konsonante. Obilježje predjezične faze je produkcija mnogih glasova koji ne pripadaju niti jednom jeziku i neovisni su o sluhu djeteta. U trećem mjesecu počinje gukanje, znači spajanje pojedinih samoglasnika sa suglasnicima. Počinje ritmizacija i prekidanje govora i gukanje dobiva određenu emotivnu boju. S 8 mjeseci počinje vezati vokale i konsonante u jasne slogove, ali bez određenog značenja („da-da“ „ba-ba“ „ma-ma“). Na kraju ove faze reducira se znatan broj glasova, a ostaju samo oni koje dijete čuje oko sebe-slogove materinjeg jezika. Ovim dijete ulazi u jezičnu fazu razvoja govora koja je ovisna o normalnom razvoju sluha. Najprije počinje razumijevati pojedine riječi, ali ih još ne govori. S 12 mjeseci počinje određene slogove vezati za određeno značenje 'mama', 'tata' i sl.

### 8.16. Intramuskularna injekcija

Vidjeti 4.88.

### 8.17. Ispiranje želuca

Vidi 4.94.

### 8.19. Neurološki pregled novorođenčeta: procjena funkcije kranijalnog živca, procjena koordinacije, procjena refleksa, ukočenje vrata, procjena motoričkog i osjetnog sustava

Novorođenče je prema općeprihvaćenom dogovoru dijete u prva četiri tjedna ( 28 dana) života. Ponašanje, držanje, motorika i refleksi su odraz funkcije živčanog sustava novorođenčeta i zbog funkcionalne i anatomske nezrelosti razlikuju se u ovoj životnoj dobi od ponašanje u kasnijoj dobi. U zdravog novorođenčeta izmjenjuju se tijekom dana i noći u nepravilnom slijedu razdoblja spavanja i budnosti pa se nakon nekoliko tjedana ili mjeseci uspostavi pravilan cirkadielni ritam budnosti i spavanja. ( lat. circa= otprilike, dies= dan) ritam budnosti i spavanja.

U budnom stanju zdravo novorođenče može biti mirno i relaksirano s oskudnom motorikom ili budno i motorički vrlo aktivno ili budno uz plač. U budnom i opuštenom stanju preovladava u novorođenčeta u leđnom i potrbušnom položaju totalna fleksija. Asimetrično držanje, upadljiva mlohavost i opistotonus ( uvijanje leđa i vrata unazad) uvijek su patološki znakovi.

U budnog i aktivnog novorođenčeta u leđnom položaju pokreti ekstremiteta su stereotipni, sastoje se od naizmjenične fleksije i ekstenzije, alternirajući lijevo-desno. Kad je u potrbušnom položaju, novorođenče je u položaju totalne fleksije ekstremiteta, koljena su povučena pod trbuh i čineći pokrete puzanja (*primitivno puzanje*) kojim se novorođenče može kretati i pasti s podloge. U ovom položaju dijete može bez teškoća okretati glavu desno i lijevo i tako drži nos slobodnim za disanje.

Pasivna pokretljivost ekstremiteta novorođenčeta ovisi o gestacijskoj dobi djeteta. U prijevremeno rođenog djeteta prisutna je mlohavost zglobova i hipotonija muskulature i pasivna pokretljivost je puno više izražena nego kod donešenog novorođenčeta. I to može poslužiti za procjenu gestacijske dobi.

U novorođenčeta se mogu izazvati tz. primitivni refleksi i automatske reakcije koji su tipični za novorođenačku i ranu dojenačku dob, a poslije nestaju. I ovi refleksi i reakcije su odraz još nepotpuno dozrele funkcije mozga.

**Refleks sisanja** se javlja u primitivnom obliku u fetusa od 10 tjedana, a postoji do četvrtog mjeseca života. Ako se stavi djetetu u usta bilo kakav predmet ono reagira intenzivnim pokretima sisanja.

**Refleks traženja usnama** izaziva se u novorođenčeta laganim podraživanjem lateralnog kuta usana: dijete okrene glavu na tu stranu i pokuša usnama dohvatiti predmet.

**Refleks hvatanja** dlanom i tabanom izaziva se tako da se prstom pritisne dlan u visini metakarpalnih kostiju a taban u visini glavice metatarzalnih kostiju i nastaje trajna fleksija prstiju i stopala. Refleks na šaci nestaje oko 3. do 4. mjeseca a na stopalu do kraja prve godine.

**Pozitivna potporna reakcija** izaziva se prihvaćanjem djeteta ispod aksila i postavljanjem u vertikalni položaj tako da tabanima dodiruje podlogu. Nastaje postupna ekstenzija donjih ekstremiteta i trupa, uz čvrsto podupiranje o podlogu tako da dijete na nekoliko sekundi nosi veći dio tjelesne težine.

**Automatski hod** izaziva se tako da se dijete iz vertikalnog položaja nagne malo prema naprijed, dodirujući tabanima podlogu. I pri tome dijete čini nekoliko alternirajućih iskoraka. Refleks nestaje s oko dva mjeseca.

**Moroov refleks** se ispituje u leđnom položaju tako da se jedna dlan stavi pod zatiljak djeteta a drugi dlan pod leđa i gornji dio djeteta podigne u kosi položaj. Brzo se spusti dlan pod dlanom i tako se izazove pasivna retrofleksija vrata. Reakcija se sastoji od abdukcije ruku i zatim slijedi ekstenzija lakata i svih zglobova šaka. U drugoj fazi reakcije dijete flektira laktove. Refleks se može izazvati i udarcem o podlogu na kojoj dijete leži u leđnom položaju ili bilo kojim mehaničkom podražajem. Moroov refleks nestaje poslije 3. ili 4. mjeseca života.

**Magnusov nesimetrični tonički refleks** vrata na ekstremitete može se katkad zamijetiti u zdrave novorođenčadi i dojenčadi do 6. mjeseca života. Dijete drži spontano glavicu okrenutu na jednu stranu, ruka i noga budu na strani lica ekstenzirane, a na strani zatiljka flektirane. Ovaj refleks se češće zapaža u djece s oštećenom funkcijom mozga. Ovaj refleks je važan jer ometa razvoj antigravitacijskog položaja djeteta i ometa okulo-manualnu koordinaciju.

Korist od poznavanja primitivnih refleksa je dvojaka. U dijagnostičkom pogledu njihova odsutnost u vrijeme kad kad bi se morali dati izazvati ili postojanje poslije roka kad bi morali nestati upućuje na poremetnju funkcije živčanog sustava.

**8.20. Periferni venski put**

Vidi 4.89.

**8.21. Potkožna injekcija**

Vidi 4.91.

**8.22. Pregled očiju, procjena vida, kretanje oka, zjenice, fundoskopija**

Vidjeti potpoglavlje 8.19..

**8.27. Procjena vitalnih funkcija: tjelesna temperatura, disanje, brzina pulsa, centralni venski tlak, krvni tlak**

**Tjelesna temperatura:** mjerenje tjelesne temperature obavlja medicinska sestra napočetku ili na kraju pregleda. Temperatura se mjeri pod pazuhom pet minuta ili rektalni tri minute. Ako se temperatura mjeri pod pazuhom (aksilarna) dijete mora biti razodjeveno i mjeri se pod kontrolom oka.

**Disanje:** Pri procjeni disanja ocjenjuje se frekvencija, ritmičnost i dubina disanja, dispneja i popratne pojave dispneje. Normalna frekvencija disanja ovisi o dobi djeteta. Gornja frekvencija disanja u novorođenčeta je oko 60/min

**8.29. Uzimanje povijesti bolesti novorođenčeta, dojenčeta, djeteta i adolescenta**

Svaki kontakt s djetetom kao pacijentom započinje dobrom anamnezom. Svaka dobra anamneza u pedijatriji ima svoje osobitosti jer je dijete biće koje se razvija, koje se mijenja iz dana u dan iz tjedna u tjedan.

**Osobitosti anamneze u pedijatriji:**

Treba obuhvatiti osnovne podatke o rastu i razvoju, od prenatalne dobi sve do časa prvog pregleda. Pri pregledu djeteta dolazi se u kontakt s jednim ili oba roditelja. Pedijatrijska anamneza predškolskog djeteta je djelom heteroanamneza, jer se podaci dobivaju prvenstveno od roditelja. U starije djece i adolescenata mogu se dobiti korisni i vjerodostojni izravni anamnestički podaci koji se nadopunjuju heteroanamnestičkim podacima.

Kompletna i dobra pedijatrijska anamneza mora sadržavati samo podatke iz kojih se može postaviti radna dijagnoza bolesti nego i stvoriti potpunu sliku o djetetu, njegovu razvoju, obitelji iz koje potječe i okolini u kojoj živi. Anamneza ne služi samo za prikupljanje podataka nego je potrebno uspostaviti međusobno povjerenje između liječnika na jednoj strani i djeteta i njegovih roditelja na drugoj strani. U početku u prvom kontaktu s roditeljima treba izbjegavati previše izravna pitanja kao "jeste li željeli ovo dijete?" „je li dijete ljubomorno na mlađeg brata?“

**Potsjetnik za anamnezu:**

**Identifikacija davaoca podataka:** majka, otac, drugi suradnici, skrbnik, i dr.

**Glavna tegoba** zbog kojih se traži pomoć riječima djeteta ili roditelja u jednoj rečenici.

**Sadašnja bolest:** datum početka i prvi simptomi. Opis svakog pojedinog simptoma, točna kronologija promjene prirode i intenziteta simptoma. Poduzete mjere, pretrage, liječenje. Epidemiološki podaci.

**Anamneza razvoja**

**Prenatalni razvoj:** zdravlje i bolesti majke u trudnoći, uzimanje lijekova, izloženost zračenju i teratogenim agensima.

**Porod:** trajanje gestacije, trajanje poroda, komplikacije, vitalnost novorođenčeta, bodovanje po Apgarovoj, mjere oživljavanja.

**Novorođenačka dob:** opće stanje vitalnosti u prvim satima i danima života u rodilištu, konvulzije, novorođenačka žutica.

**Prehrana:** prirodna prehrana na prsima, dvovrsna ili umjetna? Kada je započeta dvovrsna mliječna prehrana i zašto? Kada je prekinuto dojenje i zašto? Vrste umjetne prehrane, vrsta dohrane. Početak i trajanje provođenja antirahitične profilakse. Sadašnje navike u vezi s prehranom.

**Tjelesni razvoj:** dobivnje u tjelesnoj težini s godinu dana, s dvije godine i kasnije. Tjelesna duljina odnosno visina. Nicanje zubi.

**Psihomotorički razvoj:** dob u mjesecima kad je stečena kontrola glave u položaju potrbuške, dob kad je započeto samostalno sjedenje, stajanje uz potporu, samostalni hod, prve riječi, prve rečenice.

**Navike:** spavanje, dnevni raspored, kontrola mokrenja, defekacije.

**Škola:** polazak u vrtić, prilagođavanje i teškoće u školi, uspjeh u školi.

**Društvena prilagodbenost:** odnosi s vršnjacima, samostalnost djeteta, reakcija djeteta na prvu odvojenost od majke, izvanškolske aktivnosti.

**Cijepljenje:** nabrojati cjepiva koje je dijete primilo od rođenja do sada. Reakcije na cjepiva.

**Dosadašnje bolesti** Preboljele bolesti, zarazne i ostale, trajanje, komplikacije, posljedice; alergijske reakcije; ozljede: dob, posljedice.

**Obiteljska anamneza:** Nasljedne i druge kronične bolesti u ostalih članova obitelji, osobito tuberkuloza, lues, dijabetes, epilepsija, psihičke bolesti.

**Životni uvjeti:** stan, kućni ljubimci.

### Pregled djeteta

Pri pregledu djeteta liječnik mora biti strpljiv bez obzira na okolnosti. Starije dojenčice u dobi od 6 do 9 mjeseci zaplaši se pri polijeganju na stol pa se najveći dio pregleda može obaviti na majčinim rukama. Djeca od 2 do 3 godine sigurnija su kad za vrijeme pregleda sjede nego ako moraju leći. Djecu treba pregledati potpuno razodjenutu. Rezultati pregleda obično se upisuju u karton ili povijest bolesti i razvrstani su prema anatomskim regijama. Slijed pregleda se mijenja kod djece iz praktičnih razloga. Najprije se izvode oni dijelovi pregleda koji ne izazivaju otpor.

U praksi najčešće primjenjivan redoslijed je **promatranje** djeteta za vrijeme uzimanja anamneze, **slušanje** djetetova glasa i disanja dok je na rukama majke, postepene razodjevanje i inspekcija razodjenutog djeteta, zamjećivanje upadljivih **mirisa** ( iz kože, usta, mokraćne, stolice), nježna palpacija, perkusija, auskultacija slušalicom, izvođenje jednostavnih i nježnih manipulacija pri procjeni neurološkog statusa i na kraju pregled ždrijela i digitorektalni pregled, ako treba. Mjerenje temperature, vaganje i mjerenje duljine odnosno visine tijela izvodi medicinska sestra prije ili poslije liječničkog pregleda. Treba biti pažljiv da se dijete ne uznemiri.

**Promatranjem** razodjenutog djeteta treba procijeniti tjelesnu građu, držanje tijela, spontanu motoriku, svojstva kože, disanje, cijanozu, edeme, baticaste prste, proširenje na vratu, patološke pulsacije.

**Slušanjem** djetetovog plača i glasa može se naučiti razlikovati glasni plač dojenčeta zbog gladi, plač od bola i straha, bespomoćni plač teško bolesnog djeteta.

**Mirisanjem** djeteta može se zamijetiti zadah iz usta, kao kod angine, miris na aceton u dijabetičkoj ketoacidozi. Posebni miris se širi iz pelena kod rijetkih nasljednih rijetkih metaboličkih bolesti.

**Palpacija** djeteta se radi kod pregleda vrata i limfnih čvorova, veličina i napetost fontanele, pregleda trbuha, puls perifernih arterija. Može se laganim igranjem ekstremitetima ocijeniti mišićni tonus, prokrvljnost kože, aktivnu i pasivnu pokretljivost.

**Perkusija** toraksa je otežana malim dimenzijama organa. Treba pokušati ocijeniti grublje razlike u intenzitetu perkutornog zvuka toraksa i između lijeve i desne strane.

**Auskultaciju** djetetova disanja i akcije srca trebalo bi obaviti dok dijete ne plače.

**Pregled ždrijela i usta** ostavlja se za kraj, Malom dojenčetu treba ždrijelo pregledati u ležećem položaju na leđima, a u djeteta koje već samo sjedi u sjedećem položaju. Špatulu (metalnu ili plastičnu, drvena može puknuti) treba u jednom mahu gurnuti do baze jezika da se izazove faringealni refleks kojim će se podignuti nepčani lukovi i razotkriti tonzile i i stražnja stijenka ždrijela.

Za mjerenje **krvnog tlaka** djece treba imati tri manšete različite širine, ovisno o duljini nadlaktice. Preuska manšeta daje lažno visoke vrijednosti krvnog tlaka. Kod predškolske i školske djece koristi se auskultacijska metoda. U dojenčeta se pulsni tonovi slabo čuju i pogodnije je mjerenje tlaka metodom hiperemije (eng. *flush pressure*). Najprije se manšeta omota oko nadlaktice. Krv se iz kože na šaci ručno istisne tako da kože pobijeli, manšeta naglo napuše do preko 150 mmHg ( 20 kPa), živa se naglo spušta i istodobno promatra koža na šaci. U času kada tlak u manšeti padne do sistoličkoga, nastane nagla hiperemija, rumenilo kože na šaci, pa se na manometru u tom času očita sistolički tlak.

**Pregled anusa** je važan kod dojenčeta i djeteta s opstipacijom, bolnom defekacijom ili sviježom krvi na stolici. Treba inspekcijom oučiti radijarne nabore anusa i potražiti fisuru anusa.

**Digitorektalni pregled** se radi kod djeteta s nejasnim simptomima koji potječu od trbuha. Ovaj pregled treba ostavi za kraj pregleda djeteta. Kod noorođenčeta i dojenčeta se izvodi petim prstom uz primjenu parafinskog ulja ili glicerola.

**Podsjetnik za pregled djeteta**

**Tjelesna razvijenost:** duljina, odnosno visina, tjelesna težina, tjelesne disproporcije i malformacije.

**Psihomotorička razvijenost:** gruba procjena.

**Vitalne funkcije**

Svijest: orijentiranost i suradljivost

Disanje: frekvencija, znakovi dispneje, tip disanja, popratni čujni fenomeni: stenjanje, jecanje, sipnja (wheezing).

Cirkulacija: frekvencija, prokrvljenost periferija, arterijski tlak, znaci cirkulacijskog šoka.

Tjelesna temperatura

**Opći dojam** o težini bolesti i o akutnoj ugroženosti.

**Koža:** boja, pigmentacija, prokrvljenost, osipi, patološke promjene

**Potkožno tkivo:** razvijenost potkožnog masnog tkiva na trupu, ekstremitetima i licu, edemi.

**Limfni čvorovi:** palpabilnost i veličina, pokretljivost.

**Mišići:** razvijenost, tonus.

**Kostur:** grube malformacije i deformacije, znakovi rahitisa.

**Glava:** opseg, oblik, asimetrija.

**Lice:** simetrija, znakovi dismorfije.

**Oči:** položaj, bulbomotorika, širina, oblik i reakcija zjenica.

**Nos:** oblik, sekrecija, prohodnost, širenje nosnica pri disanju.

**Usta:** usne, zubi, sluznica, jezik.

**Ždrijelo:** tonzile (veličina, eksudat), nepčani lukovi.

**Uši:** položaj i oblik uške, iscjedak, osjetljivost mastoida.

**Vrat:** pokretljivost, kočenje pri fleksiji, otekline, limfni čvorovi, pulzacije.

**Prsni koš:** oblik, simetričnost, deformacija, interkostalno uvlačenje, položaj skapula, klavikula.

**Pluća:** frekvencija disanja, znakovi i tip dispneje, kašalj, perkutorni nalaz, auskultacijski nalaz.

**Srce:** izbočenje prekordija, vidljive pulzacije, palpabilno strujanje, auskultacijski nalaz

( frekvencija, ritam, tonovi, šumovi).

**Trbuh:** veličina, razina trbušne stjenke, vidljiva peristaltika, venski crtež, palpacija jetre, sleze, patološke rezistencije.

**Spolovilo:** muško ili žensko, stupanj razvijenosti sekundarnih spolnih odlika

**Okrajine:** deformacije, simetričnost, edemi, pokretljivost zglobova, prekobrojni i nedostatni prsti, izgled stopala.

**Kralježnica i leđa:** zakrivljenost kralježnice, pokretljivost, osjetljivost lumbalne lože.

**Neurološki status:** vidjeti detalje u potpoglavlju 8.19.